

**70 YAŞ ÜZERİNDEKİ FEMUR BOYUN KIRIKLI HASTALARDA
DÜZ SAPLI (STRAIGHT STEM) PARSİYEL PROTEZ UYGULAMASI***HEMIARTHROPLASTY WITH STRAIGHT STEM ENDOPROSTHESIS IN OVER
70 YEARS OLD PATIENTS WHO HAVE FEMORAL NECK FRACTURES*

Dr. Cengiz ŞEN, Dr. Şenol AKMAN, Dr. Burak BOYNUK Dr. Mehmet AŞIK, Dr. Remzi TÖZÜN

ÖZET: Ocak 1996-Ocak 1998 yılları arasında PTT Eğitim Hastanesi Ortopedi ve Travmatoloji Kliniği'nde 70 yaş üzerindeki intrakapsüler femur boyun kırıklı 27 hastaya primer olarak Protek' in Protema 90 tipi modüler başlı ve düz saplı (straight stem) protezle sementli hemiarthroplasti ameliyatı yapıldı. En az 1 yıl süreyle takip edilen 21 hasta değerlendirilmeye alındı. Ortalama takip süresi 15.1 (en kısa 12, en uzun 32) aydır. Hastalarımızın 14'ü kadın, 7'si erkek olup ortalama yaş 79.6 (en küçük 72- en büyük 86) yıldır. Hastalar ameliyat sonrası Harris' in fonksiyonel skorlama sistemine göre değerlendirildiğinde 17 (% 80) hastada çok iyi ve iyi, 4 (% 20) hastada orta ve kötü sonuç elde edildi. Kullandığımız parsiyel protezin modüler başlı ve düz saplı olmasının gerek ameliyat sırasında cerraha kolaylık sağlaması gerekse ameliyat sonrası hastaya daha fazla hareket ve stabilite kazandırması önemli bir üstünlüğünü oluşturmaktadır. Hastaya benzer faydayı sağlayan total protez ve bipolar protezlere göre fiyatının oldukça ucuz olması en önemli üstünlüğüdür. Bu çalışma da 70 yaş üzerindeki hastalarda femur boyun kırıklarının düz saplı protezle başarılı olarak tedavi edildiği sonucuna varılmıştır.

Anahtar sözcük: İleri yaş femur boyun kırığı, hemiarthroplasti

SUMMARY: Between January 1996-January 1998, Department of Orthopaedics and Traumatology of PTT Training Hospital, hemiarthroplasties with Protek's Protema-90 straight stem endoprosthesis were performed in over 70 years old 27 patients who have femoral neck fractures. 21 of them were taken place in the study and mean follow up is 15.1 (ranging between 12-32) months. Of these, 14 were female and 7 were male. Mean age of the cases is 79.6 (72-86). According to Harris Hip Scoring System we obtained excellent, good results in 17 patients (% 80) and fair, poor results in 4 (% 20) patients. The prosthesis we used have two major advantage. First, it is not only able to be applied easily by surgeon but also patients have been provided more stability and motion by prosthesis. Second, its price is much cheaper than total endoprosthesis and bipolar prosthesis which intend to achieve same purpose. It was concluded that hemiarthroplasty with straight stem which has moduler head were successfully applied for femoral neck fractures in over 70 years old patients.

Key words: Femoral neck fractures in old patients, hemiarthroplasty with straight stem prosthesis

Dünyada ve yurdumuzda ortalama yaşam süresinin artmasına bağlı olarak ileri yaş hasta grubunda femur boyun kırığı sıklığı giderek artmaktadır. Bu bölge kırıklarının kanlanma özelliğine bağlı olarak kaynamama ve avasküler nekroz gibi komplikasyonlara sık olarak rastlanmaktadır. Bu nedenle tedavi yönteminin belirlenmesinde ortopedistler arasında tam bir fikir birliği oluşmamıştır. Yazarlar arasında, bu bölge kırıklarının internal tesbitle veya hemiarthroplastiyle tedavi edilmesi konusunda ortak bir kanaate varılamadığı ve bu konuda değişik görüşler bulunduğu görülmektedir (7, 19, 29).

Bazı dezavantajlarına rağmen protez uygulamaları,

hastalarda hemen yük vermeyi ve mobilizasyonu sağlaması, özellikle yaşlı hastalarda immobilizasyonun ortaya çıkaracağı kalp ve akciğer problemleri ve yatak yaraları gibi komplikasyonları ortadan kaldırması yönünden tercih edilmektedir. Ayrıca internal tespitle tedaviden sonra avasküler nekroz ve kaynamama gibi olası çözümü güç komplikasyonlarla karşılaşmadığından biz kliniğimizde, 1996 ocak ayından beri 70 yaş üzerindeki femur boynu kırığı olan hastalarımızda modüler baş ve düz saplı, çimento ile tespit edilen Protek' in Protema-90 tipi parsiyel protezini kullanıyoruz. Bu çalışmada, 70 yaş üzerindeki femur boynu kırığı olan hastalarda uyguladığımız parsiyel protezle ilgili elde ettiğimiz deneyim ve sonuçlarımızı literatür bilgisi ışığı altında sunduk.

*PTT Eğitim Hastanesi Ortopedi ve Travmatoloji Kliniği,

** İ.Ü.İ.T.F. Ortopedi ve Travmatoloji A.B.D.

Yazışma Adresi : Dr. Cengiz ŞEN

PTT Eğitim Hastanesi Bostancı / İstanbul

MATERYAL - METOD

Ocak 1996- Ocak 1998 yılları arasında, PTT Eğitim Hastanesi Ortopedi ve Travmatoloji Kliniği'nde femur boyun kırığı olan ve takibe gelen 17 (%62) kadın, 10 (%38) erkek olmak üzere toplam 27 hastanın kalçasına modüler baş ve düz saplı Protek tipi parsiyel protez ameliyatı yapıldı. Hastalarımızın en genci 72, en yaşlısı 86 olup ortalama yaş 79.6' dır. Protez uygulanan kalçaların 15 (% 55)' i sağ, 12 (% 45)' si sol idi. En kısa takip süresi 12 ay, en uzun takip süresi 32 ay olup ortalama takip süresi 15.1 aydır. Ameliyat sonrası ilk 12 ayda 6 hasta çeşitli sistemik hastalıklar nedeniyle vefat ettiği için çalışma grubuna alınmamıştır.

Hastalarımızın kırık oluş mekanizması yönünden sınıflandırılması Tablo 1' de görülmektedir. Bu hastalardan

Tablo 1: Hastalarımızda kırık oluş nedenleri ve yüzdeleri

Kırık oluş nedeni	Hasta sayısı	%
Basit düşme	17	80
Trafik kazası	3	15
Bilinmeyen	1	5

trafik kazasına bağlı femur boyun kırığı olan 3 hastanın ikisinde colles kırıkları eşlik etmekteydi. Colles kırıkları kapalı repozisyon ve sirkuler alçıyla tedavi edildi. Hastalarımızın kırık tiplerinin sınıflandırılmasında Garden sınıflaması kullanıldı. Bu sınıflamaya göre kırık tiplerinin dağılımı Tablo 2' de verilmiştir. Hastalarımızın çoğunda

Tablo 2: Hastalarımızın kırık tiplerine göre dağılımı

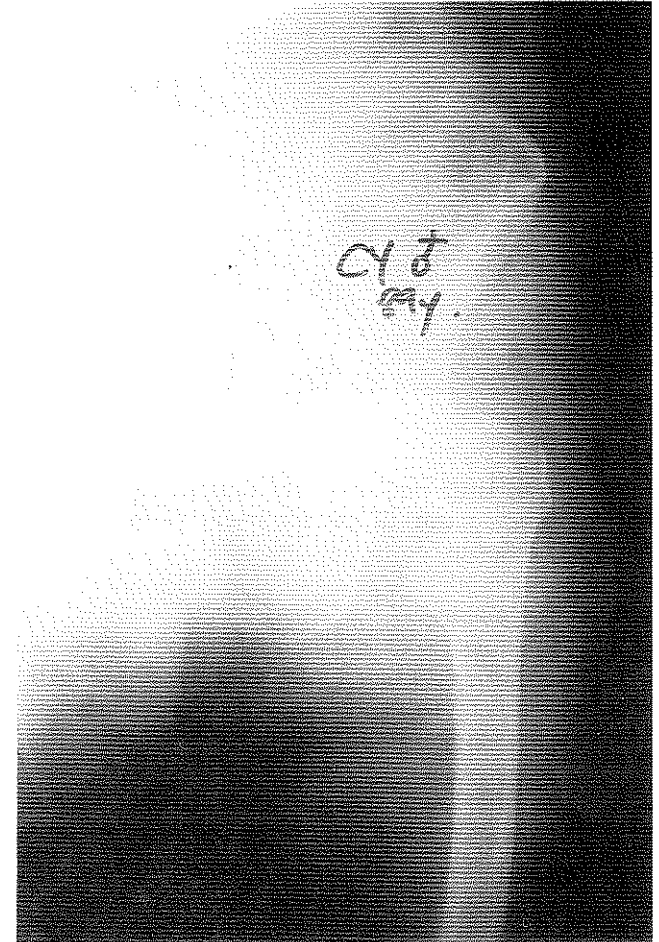
Garden tip	Hasta sayısı	%
I	1	5
II	3	15
III	10	47
IV	7	33

kırığa değişik sistemik hastalıklar eşlik ediyordu. 3 hastada Diabetes Mellitus, 6 hastada hipertansiyon, 2 hastada geçirilmiş enfarktüs, 3 hastada serebrovasküler hastalık saptandı. Hastaların preoperatif sing indeksi sağlam kalçaları esas alınarak değerlendirildiğinde; 3 kalçada grade 1 (% 14), 7 kalçada grade 2 (% 33), 6 kalçada grade 3 (% 29) ve 5 kalçada grade 4 (% 24) olduğu görüldü. Hastalarımız en erken 2 gün, en geç 12 gün olmak üzere ortalama 7 günde ameliyata alındı. Hastalarımıza ameliyat endikasyonu Hinchey ve Day kriterleri esas alınarak konulmuştur (17).

Ameliyattan 12 saat önce, tromboemboli profilaksisi için 11 hastaya 0.4 mgr düşük molekül ağırlıklı heparin (enoksaparin) ve 10 hastaya ise kilosuna göre 0.3 0.4 0.6 mgr olmak üzere yine düşük molekül ağırlıklı olan (nadroparin calcium) s.c. başlandı ve 10 gün uygulandı. Ameliyat sonrası tüm hastalara antiembolik çorap giydirildi. Enfeksiyon profilaksisi için ameliyattan ½

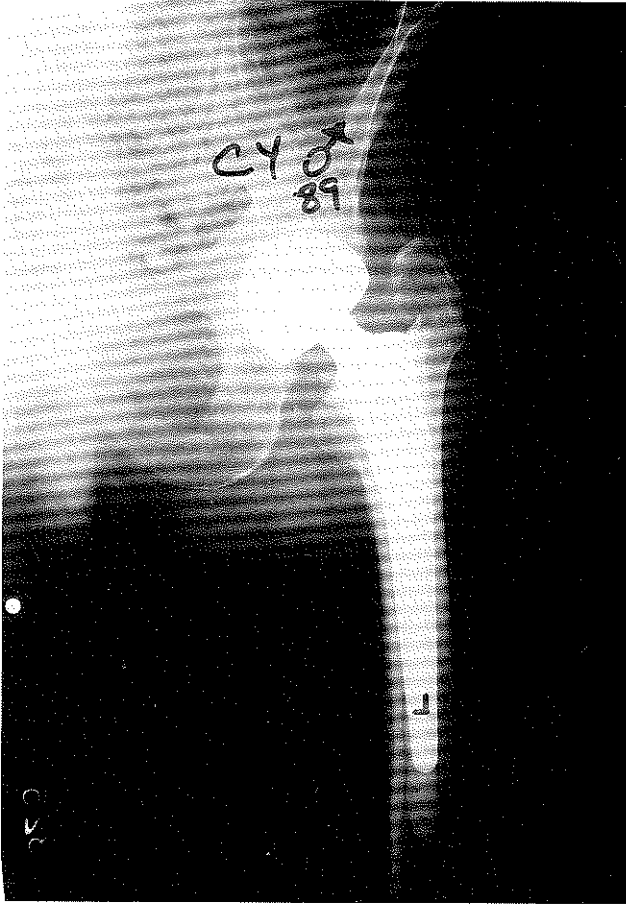
saat önce 1 gr sefazolin IV olarak ve ameliyat sonrası 3 gün aminoglikozid ile kombine edilerek devam edildi. Tüm ameliyatlar lateral decubitus pozisyonunda ve modifiye Gibson insizyonu kullanılarak yapıldı. Ortalama ameliyat süresi 1 saat olarak bulundu. Tüm protezler sementli olarak uygulandı. Postoperatif 2. gün aspiratif dren alındı. Hastalar 3. günde oturtulup 5. günde yürüteç ile yürütüldü. Hastalarımız taburcu edildikten sonra 1. ayda, 6. ayda, 1. yılda ve daha sonra yılda bir kez olmak üzere kontrole çağrıldı. Değerlendirmeler kalçanın AP ve lateral grafisi ve modifiye Harris kalça değerlendirme skalası ile yapıldı (Resim 1 ve 2).

Resim 1- a,b : 89 yaşında bir bayan hastamızın ameliyat öncesi ve postoperatif 24 ay sonraki grafisi

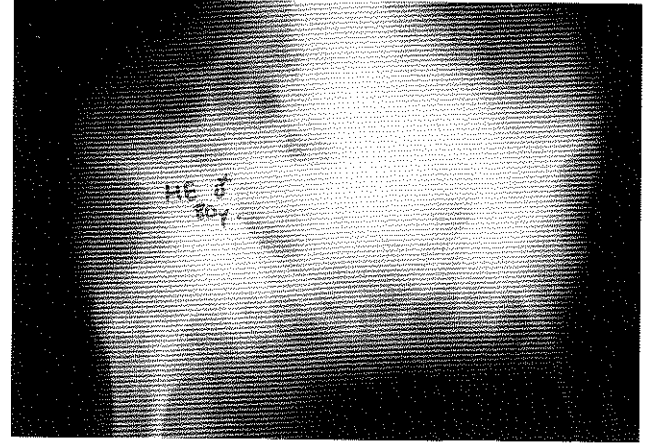
**SONUÇLAR**

Hastalarımızın takip süresi en kısa 12 ay, en uzun 32 ay olmak üzere ortalama 15.1 aydır. Klinik sonuçlar modifiye Harris kalça değerlendirme skalası ile değerlendirilmiştir (Tablo3). Hastalarımızı son kontrol tarihi itibarıyla değerlendirdiğimizde 3 hastamızın daha çeşitli sistemik hastalıklar nedeniyle vefat ettiğini saptadık. Bu anlamda

1b



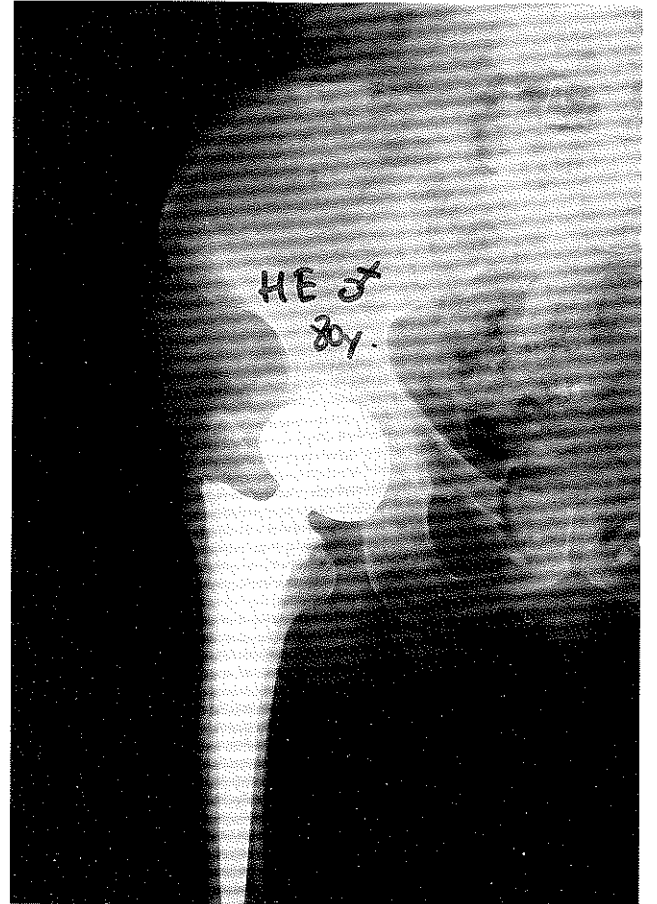
Resim 2- a,b : 80 yaşındaki bir bayan hastamızın ameliyat öncesi ve postoperatif 30 ay sonraki grafisi



uzun dönem fonksiyonel değerlendirilmesi hareket kısıtlılığı ve ağrı nedeniyle kötü olarak bulundu.

4 hastamızda sakral, 2 hastamızda trokanterik bölgede gelişen bası ülserleri, cerrahi girişime gerek kalmadan dekübitus bakım ve tedavi yöntemleriyle tedavi edildi.

2b



femur boyun kırığı nedeniyle düz saplı parsiyel protez uyguladığımız toplam 27 hastada ameliyat sonrası ölüm oranı %33 olmuştur.

Komplikasyonlar:

Senil demansı olan bir hastamızda ameliyat sonrası 3. günde bacak bacak üstüne atma sonucu posterior çıkık meydana geldi. Bu hastamıza kapalı redüksiyon sırasında 90 derece fleksiyonda stabilitesi iyi bulunduğu için yalnızca iç rotasyona engel olacak şekilde bot alçı yapıldı. Ancak bir hafta sonra aynı şekilde bir hareket sonrası kalçada 2.kez çıkık oldu. Bunun üzerine genel anestezi altında kalçayı tekrar kapalı redüksiyonla yerine koyup 1.5 ay süreyle pelvipedal alçıda tuttuk. Bu hastanın kısa ve

Tablo 3: Hastalarımızın son takiplerine göre klinik değerlendirme sonuçları

Sonuç	Kalça sayısı	%
Çok iyi	12	57
İyi	5	23
Orta	3	15
Kötü	1	5

4 hastamızda Broker grade 2 heterotopik ossifikasyon gelişti. Ancak hastada herhangi bir şikayet yaratmadığı için tedaviye gerek duyulmadı.

1 hastamızda yüzeysel enfeksiyon gelişti. Enfeksiyon debridman ve uygun antibiyoterapi ile tedavi edildi. Hiçbir hastamızda derin enfeksiyon görülmedi.

TARTIŞMA

Dünyada ve yurdumuzda ortalama yaşam süresi ve kalitesinin artmasına bağlı olarak ileri yaştaki hastalarda femur boyun kırığı sıklığı giderek artmaktadır. Femur boyun kırıklarında cilt traksiyonu ve pelvipedal alçı gibi konservatif tedavi yöntemleri, hastanın ameliyatına engel olacak sistemik bir hastalığı bulunması dışında artık uygulanmamaktadır. Bu bölgenin kırıklarında kanlanma özelliğinden dolayı avasküler nekroz ve kaynamama oranı diğer bölge kırıklarına göre daha yüksektir. Bu nedenle femur boyun kırıklarının tedavisi ortopedistler arasında halen tartışma konusu olmaya devam etmektedir. Bazı yazarlar femur boyun kırıklarında öncelikle internal fiksasyonu tercih etmektedir. Rockwood ve arkadaşları femur boyun kırıklarında primer hemiartrlasti seçimini sekiz koşula bağlamışlar; özellikle yaşam süresi 5 yıldan uzun ve yüksek seviyede aktiviteleri olan hastalarda femur başını kurtarıcı girişimlere öncelik verilmesi gerektiğini belirtmişlerdir (28).

İleri yaştaki hastaların femur boyun kırıklarında internal çiviyle yapılan osteosentez tedavilerinin komplikasyonları nedeniyle birçok ortopedist primer olarak parsiyel veya total artroplastiyi tercih etmektedir (3, 6, 7, 19, 29). Femur boyun kırıklarında parsiyel protez ilk olarak 1940 yılında Moore ve Bohlman tarafından uygulanmıştır (12). 1. Jenerasyon adı verilen bu protezlerle uygulamalar arttıkça implant yetmezliği, gevşeme, aşınma, dislokasyon ve enfeksiyon gibi problemler görülmeye başlanmıştır. Özellikle 60 yaş altında bu tür protezlerin kullanılması, asetabuler aşınma, migrasyon ve kemik kaybına yolaçması bakımından ileride yapılacak muhtemel revizyon ameliyatlarını güçleştirmektedir. Çeşitli serilerde asetabuler erozyon ve femoral gevşeme oranları için %6 - %38 gibi oldukça yüksek rakamlar verilmektedir (10, 16, 30). Buna karşılık parsiyel protezlerdeki asetabuler erozyon ve gevşeme gibi problemleri çözmek amacıyla Bateman tarafından geliştirilen bipolar endoprotezler uygulanmaya başlanmıştır (3). Çeşitli tipleri bulunan bu protezlerin, daha iyi stabilite, daha erken ağırlık taşıma, daha fazla hareket, daha hızlı rehabilitasyona izin verme ve eklem kırıldık harabiyetinin çok daha az olması nedeniyle ikinci operasyona daha az ihtiyaç duyulması gibi avantajlarından dolayı son yıllarda daha sıklıkla kullanıldığı görülmektedir (3, 4, 7, 8, 11, 13, 14, 20, 22, 23, 26, 31). Ancak yine son yıllarda yapılan bazı çalışmalarda göstermiştir ki, bipolar protezlerde bilinenin aksine asetabuler erozyon ve gevşemenin hiç de az olmadığı ortaya çıkmaktadır (5, 25). Bunun yanında bipolar: protezlerin fiyatının hemen hemen total protez fiyatına yakın olması diğer önemli bir dezavantajdır. Bununla birlikte parsiyel protezlerdeki

gevşemede, başın bipolar veya fikse olması yanında sap kısmının düz ya da kurveli olmasının da aynı ölçüde öneme sahip olduğu belirtilmekte ve düz stemlerin kurveli stemlere göre kalçaya gelen makaslama kuvvetlerine daha fazla direnç gösterdiği vurgulanmaktadır (26, 27). Ayrıca literatüre bakıldığında femoral stemin dayanıklılığının artmasında, çimentolama tekniklerinin gelişmesinin de aynı derecede pay sahibi olduğu görülmektedir (4, 9, 18, 20, 22, 27). Modern çimentolama teknikleriyle femoral stemin dayanıklılığının daha da arttığı kabul edilmektedir.

Hudson ve ark.'nin 367 hastada ortalama 8 yıl takip ettikleri çalışmanın sonucuna göre: unipolar ve bipolar protezler arasında cerrahi mortalite ve revizyon oranları yönünden farklılık olmadığı sonucuna varılmıştır (18). Cornell ve ark. ortalama yaşı 77 olan ve 6 ay takip ettikleri 47 hastalık bir çalışma sunmuşlardır. Bu çalışmanın sonucuna göre; unipolar ve bipolar protez grupları arasında kalça fonksiyonel değerlendirmesi yönünden bir fark olmadığı, bu nedenle yaşlıların femur boyun kırıklarında daha ucuz olan unipolar protezlerin tercih edilmesi gerektiği kanaatine varmışlardır (9). Gilbert ve Capazzi' nin yaptığı diğer bir çalışmada; eski tip unipolar protezlerdeki (Thompson, Moore gibi) stem gevşemesi, asetabuler kırıldık aşınması ve protrüzyon gibi sorunların çözümünde aynı avantajları sağlamakla birlikte bipolar protezlere göre çok daha ucuz olan modüler başlı unipolar protezlerin kullanılmasının daha doğru olacağı belirtilmektedir (15). Wathne ve ark.'nin yaptığı başka bir çalışmada: femur boyun kırığı olan, sementli bipolar ve semetli modüler başlı unipolar protezlerle tedavi edilen ve 1 yıl takip ettikleri 140 hastanın mortalite ve fonksiyon yönünden değerlendirildiğinde, farklılık bulunmadığı ifade edilmektedir (32). Altıntaş ve ark.'nin ortalama yaşı 64.5 olan ve Muller tipi düz saplı ve modüler başlı protezle yaptıkları 50 hastalık çalışmalarında; 18 aylık takip sonucunda Harris skorlamasına göre %86 tatminkar ve %14 orta sonuc elde edildiği ve 1 yıl sonunda mortalite oranı %12 olarak verilmektedir. Bu çalışmada elde edilen iyi sonuçların, kullanılan protezin düz saplı olması, etkin tromboemboli ve enfeksiyon profilaksisi uygulanması ve yaş ortalamasının literatüre göre daha düşük olmasına bağlandığı görülmektedir (1). Arpacıoğlu ve ark.'nin ortalama yaşı kadınlarda 76.7 ve erkeklerde 70.7 olan ve ortalama 20.1 ay takip ettikleri 66 hastalık çalışmanın sonucuna göre: Harris kalça değerlendirilmesine göre %89.4 çok iyi ve iyi, %10.6 kötü sonuç elde edildiği belirtilmektedir. Muller modüler düz stem parsiyel protez ile hastaları kısa ameliyat süresinde, minimal kan transfüzyonu ile, perioperatif komplikasyon ve mortalite oranını arttırmadan, en kısa sürede ayağa kaldırarak kırık öncesi yaşam standartlarına ulaştırıldığı sonucuna varılmaktadır (2).

Ortalama yaşı 79.6 (72-86) ve ortalama takip süresi 15.1 (12-32) ay olan bi zim serimizde Harris klinik skorlama sistemi ile yaptığımız değerlendirmede 12 hastada (%57) çok iyi, 5 hastada (%23) iyi, 3 hastada (%15) orta ve 1 hastada (%5) kötü sonuç elde ettik. Orta ve kötü

sonuçların literatüre göre biraz yüksek olmasını 14 hastamızda eşlik eden sistemik hastalıklar nedeniyle ameliyat sonrası rehabilitasyon eksikliğine ve hastalarımızın biraz daha yaşlı olmasına bağladık. Aynı şekilde mortalite oranımız da ileri yaş ve çeşitli sistemik hastalıklar bulunması nedeniyle literatüre göre biraz yüksektir. Sonuçlarımızı literatür bilgileriyle karşılaştırdığımızda, düz saplı protezlerle klinik yönden, Thompson ve Moore tipi parsiyel protezlere göre çok daha iyi (13, 23) ve bipolar protezlere ise eşdeğer (8, 9, 13, 15, 18, 32) sonuç alındığı görülmektedir. Bunun yanında protezin modüler başlı olması ameliyat sırasında kalçanın biomekanikini oluşturmada ve bacak uzunluğunu eşitlemede cerraha büyük kolaylık sağlamaktadır. Ayrıca ileriki yıllarda asetabuler erozyona bağlı revizyon gerektiğinde, protezin boynunun 28 mm başa uygun olması bu protezin diğer bir üstün yanını oluşturmaktadır. Zira bilindiği üzere günümüzdeki total endoprotezlerin asetabuler kaplarının çoğu 28 mm başa uygundur. Bipolar protezlere eşdeğer derecede iyi ve çok iyi fonksiyonel sonuçları sağlamakla beraber, fiyat olarak da oldukça ucuz olması (bipolar protezin ¼ 'ü fiyatına) kullandığımız modüler başlı unipolar protezin önemli bir avantajıdır.

Parsiyel protezlerle ilgili yapılan çalışmaların uzun dönem takip sonuçlarına göre, asetabuler erozyon ve gevşeme yönünden yazarlar arasında görüş birliğine varılmadığı görülmektedir (4, 8, 10, 13, 14, 16, 23, 30). Parsiyel protezler arasında en az asetabuler erozyon ve migrasyon olduğu söylenen bipolar protezlerde bile, Nakata ve arkadaşlarınca yapılan çalışmada % 26 osteolizis ve migrasyon oranı verilmektedir (25). Çalışma grubumuzu oluşturan hastaların hiçbirinde asetabuler erozyon veya stem gevşemesi saptamadık. Ancak ortalama takip süremizin kısa olması bu konuda kesin bir yargıya varmamıza engel olmaktadır. Ne yazık ki, düz saplı ve modüler başlı parsiyel protezlerle ilgili uzun dönem takip sonuçlarında asetabuler osteolizis ve migrasyon konusunda yapılmış bir çalışmaya rastlamadık. Bu konuda kesin yargıya varmak için uzun dönem takip sonuçlarına ihtiyaç olduğu kanaatindeyiz.

SONUÇ

Literatür bilgisi ve kendi çalışmamızın sonucuna göre : İleri yaş grubundaki hastaların femur boyun kırıkları nda konservatif ve internal tespit yöntemlerine göre parsiyel protezlerle hemiarthroplastinin klinik yönden hastaya daha faydalı olduğu, parsiyel protezler içinde de modüler başlı ve düz saplı sementli olarak uygulanan protezlerin daha fazla hareket ve stabilize kazandırdığı, ayrıca klinik yönden aynı ölçüde faydalı olduğu halde maliyet yönünden bipolar protezlere göre oldukça ucuz olan modüler başlı unipolar sementli parsiyel protezlerin tercih edilmesi gerektiği kanaatine varılmıştır.

KAYNAKLAR

- 1- Altıntaş F., Kodal A., Oğütmen F., Türe M. : Femur boyun kırıklarının düz saplı parsiyel protezlerle tedavisi. *Acta Orthop Traumatol Turc* 29 : 129-132, 1995
- 2- Arpacıoğlu M.O., Kural A., Rodop O., Kuşkuçcu M., Sarıoğlu A., Kaplan H. : İleri yaş grubunda intrakapsüler femur boyun kırıklarının primer tedavisinde düz saplı (straight stem) parsiyel protez uygulaması. *Acta Orthop Traumatol Turc* 31 : 26-30, 1997
- 3- Bateman J.E., Berenji A.R., Boyne O., Greyson M.D.: Long-term results of bipolar arthroplasty in osteoarthritis of the hip. *Clin Orthop* 251 : 54-66, 1990
- 4- Bochner R.M., Pellici P.M., Leyden J.P. : Bipolar hemiarthroplasty for fracture of the femoral neck. *J.Bone Joint Surg* 70-A (7) : 1001-1010, 1998
- 5- Bose W.J., Miller G.J., Petty W.: Osteolysis of the acetabulum associated with a bipolar hemiarthroplasty. *J. Bone Joint Surg* 77-A: 1733-1755, 1995
- 6- Bölükbaşı S., Uluoğlu O., Tecimer T.: İntrakapsüler femur boyun kırıklarında hemiarthroplasti ve femur başında ve eklem kapsülündeki histopatolojik değişiklikler. *Acta Orthop Traumatol Turc* 26 : 14-20, 1992
- 7- Bray J.J. : The displaced femoral neck fracture internal fixation vs bipolar endoprosthesis. *Clin Orthop* 230 : 127, 1998
- 8- Calder S.J., Anderson G.H., Jagger C., Harper W.M., Gregg P.J.: Unipolar or Bipolar prosthesis for displaced intracapsular hip fractures in octogenarians. *J.Bone Joint Surg* 78-B: 391-394, 1996
- 9- Cornell C.N., Levine D., O'Doherty J., Leyden J.: Unipolar versus Bipolar hemiarthroplasty for the treatment of femoral neck fractures in the elderly. *Clin Orthop* : 348 : 67-72, 1998
- 10- D'Arcy J., Devas M.: Treatment of fractures of femoral neck by replacement with the Thompson prosthesis. *J. Bone Joint Surg* 58-B: 3, 1976
- 11- Davison J., Harper W.M., Gregg P.J.: Which treatment for displacement fractures of the femoral neck? A prospective randomised comparison of three surgical procedures. *J.Bone Joint Surg Supp.II Volum.79-B: 243, 1997*
- 12- De Lee J.C. : Fractures and dislocations of the hip. In *Fractures in Adults. Edited by Rockwood and Green ed.3, Vol.2, J.B. Lipponcott Company, Philadelphia, 1481-1651, 1991*
- 13- Drinker J., Murray W.Y. : Universal proximal femoral endoprosthesis. A short term comparison with conventional hemiarthroplasty. *J.Bone Joint Surg* 61-A : 1167-1174, 1979
- 14- Gebhard J.S. : A comparison of total hip arthroplasty and hemiarthroplasty for treatment of acute fracture of the femoral neck. *Clin Orthop* 282 : 123-131, 1992
- 15- Gilbert M.S., Capazzi J.: Unipolar or Bipolar prosthesis for

- the displaced intracapsular hip fractures?. *Clin Orthop* 353: 81-85, 1998
- 16- Harris W.H. : The first 32 years old of total hip arthroplasty. *Clin Orthop* 274: 6-11, 1992
- 17- Hinchey J.J., Day P.J. : Primary prosthetic replacement in fresh femoral neck fractures. *J.Bone Joint Surg* 46 A : 2, 1964
- 18- Hudson J.L., Kenzora J.E., Hebel J.R., Gardner J.F., Scherlis L., Epstein R.S., Magaziner J.S.: Eight years outcome associated with clinical options in the management of femoral neck fractures. *Clin Orthop* 348: 59-66, 1998
- 19- Johnson J.T.H., and Crothers O.: Nailing versus prosthesis for femoral fractures. *J.Bone Joint Surg* 57-A: 5, 1975
- 20- La Belle L.W., Colwill J.C., Swanson A.B.: Bateman bipolar hip arthroplasty for femoral neck fractures. *Clin Orthop* 251: 20-25, 1990
- 21- Lee B.P.H., Berry D.J., Harmsen W.S., Sim F.H.: Total hip arthroplasty for the treatment of acute fracture of femoral neck. *J.Bone Joint Surg* 80-A: 70-75, 1998
- 22- Lestrangle N.R.: Bipolar arthroplasty for 496 hip fractures. *Clin Orthop* 251 : 7-19, 1990
- 23- Meyer S.: Prosthetic replacement in hip fractures. A comparison between the Moore and Christiansen endoprosthesis. *Clin Orthop* 160 : 57-62, 1981
- 24- Muller M.E.: Lesson of 30 years of total hip arthroplasty. *Clin Orthop* 274: 12-21, 1992
- 25- Nakata K., Ohzono K., Masahura K., Matsui M., Hiroshima K., Ochi T.: Acetabular osteolysis and migration in bipolar arthroplasty of the hip. *J.Bone Joint Surg* 79-B: 64, 1997
- 26- Nottage W.M.: Comparison of bipolar implants with fixed neck prosthesis in femoral neck fractures. *Clin Orthop* 251 : 38-43, 1990
- 27- Rao J.P., Vernoy T.A., Allegra M.R., De Paolo D.: A comparative analysis of Gilbert Bateman and universal femoral head prosthesis : A long term follow-up evaluation. *Clin Orthop* 268: 188-196, 1991
- 28- Rockwood C.A., Wilkins K.E., King E.: Fractures of neck of femur. *Fractures in Adults*. Vol 2, 3th ed. J.B. Lippincott Company Philadelphia, 1991
- 29- Sikorski J.M., Barrington R.: Internal fixation vs hemiarthroplasty for displaced subcapital fracture of the femur. A prospective and randomised study. *J.Bone Joint Surg* 63-B : 357-361, 1981
- 30- Stein A.H., Costen W.S.: Hip arthroplasty with the metallic prosthesis. *J.Bone Joint Surg* 44-A : 6, 1962
- 31- Wada M., Imura S., Baba H.: Use of Osteonics UHR hemiarthroplasty for fractures of the femoral neck. *Clin Orthop* 338: 172-181, 1997
- 32- Wathne R.A., Koval K.J., Ahronoff G.B., Zuckermann J.D.: Modular unipolar vs bipolar prosthesis: A prospective evaluation of functional outcome after femoral neck fractures. *J.Orthop Trauma* 9 : 298-302, 1995