

## AKUT MEZENTERİK İSKEMİK SENDROMLAR (YAKLAŞIM NE OLMALIDIR?)

Dr.Fatih Ata GENÇ

Akut mezenterik iskemik sendromlar tüm gastrointestinal hastalıkların %1-2'sini oluşturur (1). Bu sendrom içinde süperior mezenterik arterin (SMA) emboli, tromboz nedeniyle akut oklüzyonu, mekanik bir oklüzyon olmadan meydana gelebilen nonoklüziv mezenterik iskemi (NOMİ) ve akut mezenterik venöz tromboz bulunur. SMA embolisi olguların %45'i, SMA trombozu %12'sini, nonoklüziv iskemi %20, venöz tromboz %8'ini oluşturur. %15'inde neden bulunamaz (2).

### ANATOMİ

GİS kanlanması, abdominal aortadan (AA) ayrılan 3 arter tarafından sağlanır. Bunlar çöliak arter (ÇA), süp. mezenterik arter (SMA) ve inf. mezenterik arter (IMA)'dir. Bu üç arter aralarında anastomotik arkadlar oluşturmalarına rağmen bazı bölgelerde potansiyel zayıf noktalar bulunur. Yine mezenterik sirkülasyonda göz önünde tutulması gereken, kişiden kişiye değişebilen varyasyonların çokluğudur. 400 kadavra üzerinde yapılan bir çalışmada birbirinin benzeri olan iki örnek yoktur (6).

### ÇÖLİAK ARTER

D12-L1 düzeyinde AA'dan doğar.

Çöliak arterin akut oklüzyonu midgut ve hindgutta akut arteryel sendromların meydana gelmesine genellikle sebep olmaz. ÇA ile SMA arasında majör kollateraller gastroduodenal arterden ayrılan süperior pankreatiko duodenal arter ve inferior pankreatikoduodenal arterdir. Yine çöliak ile SMA arasında az sayıda vakada rastlanan Buhler kollaterali sayılabilir. Önemli bir varyasyonu, çöliakomezenterik trunkus olarak tek arterin bulunduğu ve tek kollateralin inferior mezenterik arter olduğu vakalardır.

### SMA

L1 düzeyinde AA'dan doğar. Genellikle ilk dalı ÇA'ye giden inferior pankreatiko duodenal arterdir. Bundan sonraki majör kollateral, art. kolika media pankreas uncinat parçasının hemen altından ya tek bir dal olarak veya sağ kolik-kolika media trunkusu olarak ayrılır. %22 vakada kolika media bulunmaz (7). Transvers mezokolon içinde hepatik fleksuraya doğru döner, sağ ve sol dallara ayrılır. Sağdalı, sağ kolik arterin çıkan dalı ile, sol dalı sol kolik arterin çıkan dalı ile birleşir. Bu anastomozlar marginal arteri oluştururlar. İleokolik arter, SMA'in terminal dalını oluşturur. Sağ kolik arter hastaların %10 kadarında bulunmaz (8). Terminolojik açıdan Drummond'un marginal arteri barsak duvarına en yakın ve paralel uzanan, vasa rektaların doğduğu arter olarak tanımlanır. Burada Griffith noktasi, kolika media ile sol kolik arter arasında bir anastomozun olmadığı potansiyel zayıf nokta olarak önem kazanır. Daha santralde yer alan, daha geniş çaplı olanları; santral anastomotik arter, mezenterium tabanında a.kolika media ile sol kolik arter arasındaki anastomoz Riolan arki olarak adlandırılır. Jejunal arterler; SMA'den ifeokolik arterin ayrılmasından hemen önce doğarlar. %80 vakada sayıları 4-6 arasındadır. Kadavra çalışmalarında %8-10 kadavrada jejunumun ilk 60cm'sini besleyen tek arter bulunmaktadır (9).

### IMA

L3 düzeyinde AA'dan, duodenum 3. parçasının altından doğar. İlk dalı sol kolik arter ayrılır. Distal transvers kolon ve inen kolonun proksimali kanlandırır. Sigmoid arter, inen kolonun distali ve sigmoid kolonu besler. Yine süperior rektal arter, rektum üst kısmında sağ ve sol dallara ayrılır. Venöz dolaşım arteryel dolaşıma paralel seyreden venlerle olur.

### FİZYOPATOLOJİ

İntestinal iskemi; kapiller permeabilite değişikliklerinden transmural infarktüse kadar uzanan değişiklikler

İstanbul Tıp Fakültesi İstanbul Üniversitesi, Genel Cerrahi Anabilim Dalı,

Yazışma Adresi: Dr.Fatih Ata GENÇ

İstanbul Tıp Fakültesi İstanbul Üniversitesi, Genel Cerrahi Anabilim Dalı, Çapa 34390-İstanbul.

oluşturulabilir. Bu fizyopatolojik değişikliklerin sonucunda barsakta meydana gelecek sonuçtan lokal ve sistemik faktörler sorumludur. İskemiye oluşturan neden ortadan kaldırıldıktan sonrada hipoksi sonucu ortaya çıkan hasara ek olarak, reperfüzyon hasarı meydana gelir. İskemiye bağlı olarak transkapiller filtrasyon artar, intestinal ödem meydana gelir, barsak lümenine sıvı birikimi oluşur ve lümendeki bakterilere karşı mukozal permeabilite artışı meydana gelir (3,4,5,10).

Bunun sonucunda, mukozadan dışarı doğru hücre ölümü meydana gelerek, barsak duvarında transmural nekroz gelişir (11).

Mukozadan serozaya doğru olan iskemik ilerleme tanısında önem kazanır.

Yine mezenterik hipoperfüzyona etki eden otonomik, humoral ve lokal faktörler barsaktaki sonucu belirler. Otonomik faktörler alfa ve beta adrenerjik uyarılarla oluşan vazokonstriksiyon ve vazodilatasyondur. Angiotensin II ve vazopressin, vazokonstriktör aktiviteleri olan önemli humoral faktörlerdir. Vazopressin sistemik hipotansiyonu takiben salgılanır ve mezenterik sirkülasyonu olumsuz yönte etkiler. Angiotensin, renin-angiotensin sistemiyle böbrek hipoperfüzyonu sonucu bu olaya eklenir. Histolojik olarak, angiotensin II'ye bağlı nonoklüsiv mezenterik iskemideki değişikliklere benzeyen barsak hasarı gösterilmiştir (12,13).

Lokal faktörler, çeşitli eikasanoidler ve sitokinlerin etkileridir ve splanknik sirkülasyona değişik şekillerle etki ederler. Siklik adenosin monofosfat (CAMP) vasküler düz kas gevşemesine düzenler. CAMP'nin parçalanmasını sağlayan enzim fosfodiesteraz'dır. Papaverin fosfodiesteraz aktivitesini inhibe ederek CAMP'nin vazodilatatör etkisini artırır (14).

Papaverin, prostaglandin E1, glukagon; intraarteryel infüzyon olarak verildiğinde, hipoperfüzyona bağlı meydana gelen splanknik vazokonstriksiyonu engeller (15,15).

## SEMPTOMATOLOJİ VE FİZİK MUAYENE BULGULARI

Hastaların 2/3'ü kadındır. Yaş ortalaması 50 yaşın üzerindedir. Yarıya yakınında, kardiak aritmi, atrial fibrilasyon, kapak hastalığı veya geçirilmiş periferik emboli anamnezi bulunur. Kronik mezenterik iskemili hastalarda gelişen akut trombozlarda postprandial ağrı hikayesi hastaların 1/4'inden daha azında vardır. Ani başlayan karın ağrısı hastaların hemen hepsinde bulunur. Erken dönemde "fizik muayene bulgularıyla ağrının uyumsuzluğu" özellikle dikkat çekicidir. Ani başlayan intestinal boşalma

ile birlikte olan şiddetli karın ağrıları mezenterik iskemi açısından dikkatle değerlendirilmelidir.

Abdominal distansiyon vakaların hemen hepsinde belli derecelerde bulunur. Diare 1/3'ünde, kusma yarıdan fazla hastada bulunur. Gastrik veya rektal kanama 1/4'ünde vardır. Barsak sesleri erken dönemde hiperaktif karakterde bulunabilir, iskemi ilerledikçe ve barsak enfarktı, meydana geldiğinde alınmaz.

## LABORATUAR BULGULARI

Çeşitli serum değerleri akut mezenterik tanısında kullanılmaktadır. **Lökositoz:** genelde 15.000/mm<sup>3</sup>'den yüksek bulunur. Ancak %10 vakada 10.000/mm<sup>3</sup>'den azdır. 20.000-25.000 değerleri anlamlıdır (17,18,18) **Amilaz:** Hastaların %50 kadarında yüksek bulunur. Nonspesifiktir (20). **Laktat dehidrogenaz** ve **alkalen fosfataz** artışları özellikle geç dönemde meydana gelir. Nonspesifiktir (21).

**Kreatinin kinaz:** (CPK): 3 izoenzimi (MM, MB, BB) vardır. BB fraksiyonu SMA oklüzyonundan sonra en çabuk yükselen şeklidir (22).nin çalışmasında CK-BB fraksiyonundan 20mg/ml'den fazla olduğu durumlarda intestinal infarktüs için %100 spesifik bulunmuştur. Ancak sensitivitesi %63'tür. Daha fazla klinik çalışmaya gereksinim vardır. Yine seromüsküler enzimlerden hegzosaminaz; deneysel çalışmalarda iskemiden 4 saat sonra kontrol grubuna göre anlamlı derecede yükselmiştir (23).

**Diamin oksidaz:** İntestinal mukozada bulunan bir enzimdir. Deneysel çalışmalarda SMA oklüzyonundan sonra erken dönemlerde yüksek bulunmuştur (24).

**İnorganik fosfat:** İntestinal infarktüs gelişen hastaların %80-95'inde (25) yüksek bulunur. İntestinal iskeminin geç belirtisidir. Genelde kabul edilen yüksek fosfat değerlerinin mezenter iskeminin güçlü belirtisi olduğu ancak normal fosfat değerlerinin tanıyı reddetmeyeceği şeklindedir.

**Peritoneal sıvı analizleri:** Parasentez veya peritoneal lavajla elde edilen sıvının hemorajik görünümü, yüksek lökosit değerleri ve bakteri varlığı geç dönem bulgularıdır (26).

**Radyoisotop çalışmalar:** Transmural infarktüsü gösterebilirler. Monoklonal antiplatelet antikorlarla isotop enjeksiyonundan 60-90 dk. sonra trombüsün gösterebildiği deneysel çalışmalar bildirilmiştir (27).

**Laparoskopi:** İntraperitoneal basınç 20mmHg'dan yüksek ise SMA kan akımı azalır. Negatif laparoskopi intestinal iskemiye ekarte etmez. Serozal yüzey normal görülse bile mukozal nekroz bulunabilmektedir (28).

**Endoskopi:** Daha çok postoperatif kolonik iskemi tanısında değeri vardır. Tonometre, Laser Doppler flow-

metre ve reflektans spektrofotometre deneysel amaçla kullanılmaktadır (29,30).

### RADYOLOJİ

**Direkt grafiler:** Erken dönemde tamamen normal olabilir. Hemoraji ve ödeme bağlı "parmak izi" belirtisi, rijidite, haustrasyon kaybı görülür (31). Enfarktüs gelişiminde barsak duvarı veya peritoneal kavitede hava oluşumu görülebilir. Direkt grafiler özellikle diğer ayırıcı tanıları (perforasyon?) yapabilmek için gereklidir.

**Bilgisayarlı Tomografi:** Barsak duvarında fokal veya diffüz kalınlaşma, içi sıvı dolu anslar, mezenterik ödem, mezenterik vende genişleme, asit, nonspesifik bulgulardır. Spesifik bulgular, intramural gaz, mezenterik veya portal vende gaz, mezenterik damarların oklüzyonudur. Ancak bu bulgular patognomonik değildirler (32,33).

**Ultrasonografi:** Kolon ve ince barsak duvar kalınlaşması, süperior mezenterik ven içinde hava görülebilir (34,35).

Dupleks sonografi ile mezenterik arter ve ven de akım örnekleri alınabilir. Yöntem, distandü bir karında uygulama zorlukları taşımaktadır (36).

MR ile görüntülemeye yeterli deneyimin oluşmadığına inanılmaktadır (37).

**Angiografi:** Akut mezenterik iskemide en değerli yöntemdir. Angiografi; oklüsiv ve nonoklüsiv mezenterik iskemide ayırıcı tanısı ve tedavisi olanağı sağlar. Ayrıca cerrahi girişim sonrası vazokonstriksiyonu engellemede önem kazanır. Angiografi ne zaman yapılmalıdır? 50 yaşın üzerinde kalp yetmezliği, arterial fibrilasyon gibi kardiyak patolojileri olan 2 saati geçen karın ağrıları bulunan kişilerde, diğer ayırıcı tanıları yapıldıktan sonra düşünülmelidir. Peritoneal irritasyon belirtilerinin ortaya çıktığı dönemde angiografinin gerekli olmadığı düşünülmektedir.

Transfemoral yolla aorta kateterize edilir. Supra çöliak AP ve lateral aortogram elde edilir. Lateral çekimler SMA proksimalini görebilmek için gereklidir. Daha sonra selektif kateterizasyonla splanknik arterler görüntülenir. SMA tromboz ve emboli ayırımı bu noktada önem kazanır. SMA trombozu, damar orijinindeki stenoza bağlıdır. Aorttan çıkışında kesilme "cutoff" belirtisi özellikle lateral aortogramda görülür.

SMA embolisinde; daha distalde, kontrast içinde keskin sınırlı, yuvarlak doluş defekti görülür. Embolilerin %50'si a.kolika media distalinde, %25 kadar sağ kolik ve ileokolik arter orijininde görülür, %18 kadarında SMA orijininde bulunur ve akut trombozdan ayırım güçlük taşır.

NOMİ angiografik olarak tanı ve tedavisi yapılabilen patolojilerdir. Tanı kriterleri; SMA dallarında daralmalar ve dilatasyonlarla karakterize "sosis zinciri" görünümü tipiktir. Ek angiografik bulgular; intestinal arkadda spazm, intramural damarların doluş zorluğu, kontrast maddenin SMA'ye verilmesi sırasında aortaya olan aşırı reflüsü olarak bildirilmektedir (38).

Akut mezenterik iskemide tanısını koyduktan sonra etyoloji ne olursa olsun, bolus tarzında 30-60mg. papaverin infüzyonuna başlanır. Bu tedaviye semptomların girelmesi veya cerrahi girişim sonrasına kadar devam edilir. Böylece emboli veya tromboz sonucu meydana gelen splanknik vazokonstriksiyon ile postoperatif dönemde devam eden vazokonstriksiyon engellenmeye çalışılır. Yine bu yöntem; NOMİ'de definitif tedavidir. Angiografinin tanı ve tedavide kullanımıyla ilgili önerilen algoritmeler şekil: I-II'de görülmektedir.

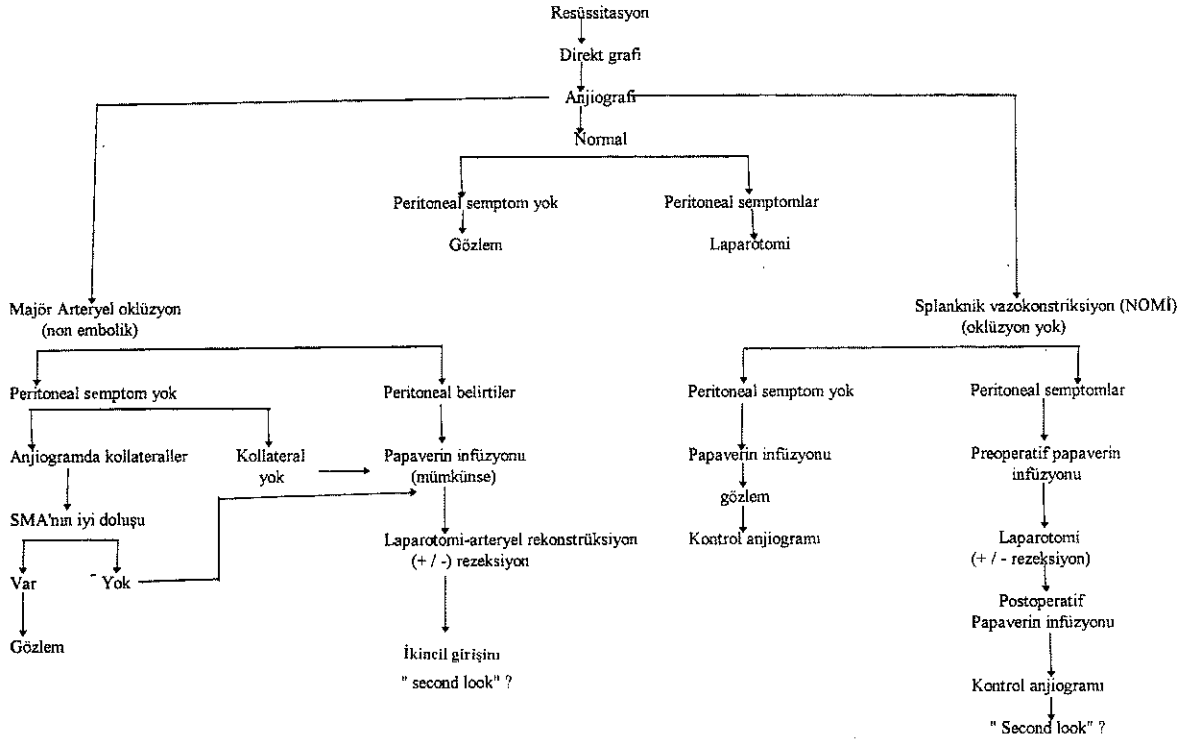
Trombotik tedavilerin akut arteriyel oklüzyona bağlı mezenterik iskemide uygulanmasını savunanlar bulunmaktadır (50,51). Böylece genel durumu bozuk, ileri kardiyak patolojileri olan hastalarda cerrahi girişimlerden kaçınılabildiğini ileri sürmektedir. Bu tedavi için hastalar dikkatle ve belirli kriterlerle seçilmelidir. Bu kriterler; peritoneal semptomların olmaması, direkt grafilerde ileusa ait bulguların bulunmaması, ve angiografinin 24 saat uygulanabileceği şartların varlığıdır. Trombolitik tedavide streptokinaz, urokinaz veya (rt-pa) kullanılabilir. Trombolitik tedavinin SMA oklüzyonunda primer tedavi olarak kullanılmasına karşı; laparotomi olmadan barsak viabilitesinin tam değerlendirilemeyeceği, pıhtının lizisi için gereken süreyi (bazen 12-28 saat olabilmektedir) intestinal iskeminin tolere edemeyeceği, son olarak emboliden kopan minor parçaların oluşturabileceği distal embolizasyon riski, karşı görüşler olarak ileri sürülmektedir (52).

**Ayırıcı Tanı:** İskemik kolit; kanlı diare ile genellikle ileri yaş hastalarda veya hemorajik şoku bulunan genç hastalarda görülebilir. İnflamatuvar barsak hastalıkları ayırıcı tanıda düşünülmelidir. Crohn hastalığı, perianal lezyonlar ve diare ile birlikte. Rigid proktoskopi ile ayırıcı tanıları yapılabilir. AMİ'de proktoskopik bulgular normal iken, ülseratif kolitli hastaların tamamında ve Crohn hastalarının %50'sinde rektal tutulum görülebilir (39,40). Akut divertikülit, antibiyoterapiye bağlı pseudomembranöz enterokolit, nekrotizan amebik kolit ayırıcı tanıda düşünülmelidir.

### TEDAVİ

Mezenterik iskemide tedavisinde öncelikle sıvı kayıpları

Şekil-I: AMİ Tanı ve tedavisinde Anjiyografi



düzeltilir, asidoz tedavisi ve infeksiyon profilaksisi ile hastanın resüsitasyonu öncelik kazanır. Kardiyak fonksiyonları optimal düzeyde tutulmaya çalışılır.

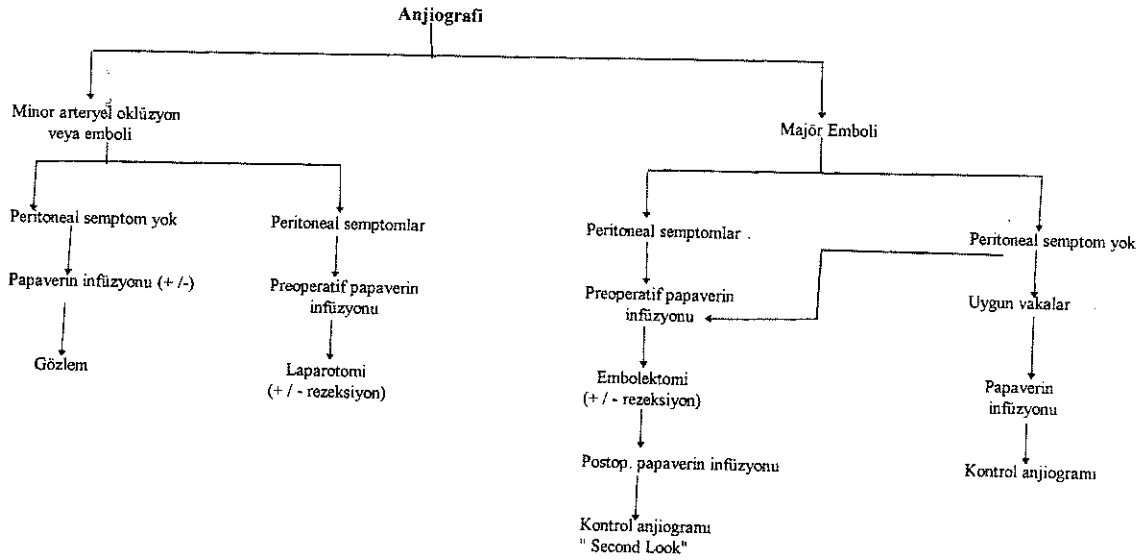
**SMA Embolisi:** Anjiyografik tanı konduktan sonra SMA selektif kateterinden papaverin infüzyonuna başlanır. Önerilen dozlar; 30-60mg. bolus infüzyonu takiben 30-60 mg/saat tarzındaki perfüzyondur (1,41). Hasta cerrahi girişime alınır. Laparotomide SMA embolilerinde proksimal jejunum genelde normaldir. Diğer ince barsak ve transvers kolon ortasına kadar nekroz görülür. SMA, transvers kolonu öne ve yukarıya doğru, ince barsakları aşağıya doğru pozisyonda tutarak mezenterium tabanında, transvers mezokolon açılarak, pankreas ve duodenum 4. parçası arasında bulunur. Proksimal ve distal kontrol sağlandıktan sonra longitudinal veya transvers arteryotomi yapılır. 3F Fogarty kateteri ile proksimal ve distal arter yatağından embolik materyel temizlenir. Arteriotomi, primer veya safen ven yaması ile kapatılabilir. Revaskularizasyon sağlandıktan sonra 30dk. beklenecek barsaklar viabilite açısından değerlendirilir. Açıkça nekrotik olan kısımlar rezektö edilür. Barsak viabilitesinin değerlendirilmesi için çeşitli yöntemler önerilmiştir. Cerrah, mezenterik arkadada pulzasyonun varlığı, rezektö edilen uçlardan aktif kanama, peristaltizmin varlığı ile karar verebilir. bu yöntemle Bulkey'nin çalışmasında sensitivite %78, spesifite %91 olarak

bildirilmiştir. Ancak özellikle peristaltizmin anoksik şartlarda meydana gelen spazm ile benzerlik tehlikesi vardır (42).

Diğer bir yöntemde Florescein (1000 mg) IV. injeksiyonundan sonra ultraviyole ışığı altında barsaklar gözlenir. Floresans veren alanlar viabl, floresans göstermeyen alanlar nonviabl kabul edilir. Goney (43) yöntemin %96 sensitivite, %95 spesifite gösterdiğini bildirmektedir. Steril Doppler problemleri ile mezenterik arkadada ve barsak duvarında arteriyel akım aranabilir. Bu yöntemin iskemik intestinal segmentleri belirlemede sensitivitesi %88'dir. İntraoperatif olarak viabilite değerlendirilmesinde kullanılabilen diğer yöntemler arasında Ph ölçümleri (46) tonometri, infrared fotoplektizmografi (45) ve myoelektrik analizler (44) daha çok deneysel amaçla kullanılmaktadır. En yaygın kullanılan yöntemler; klinik değerlendirme, intraoperatif Doppler ve Florescein yöntemleridir.

Nekrotik ince barsak ve kolon segmentleri rezeksiyon sonrası uygunsa anastomoz yapılabilir. İnce barsak ve kolonun, ostomi veya müköz fistül olarak karın duvarına anastomoz edilmesi ve viabilitesinin postoperatif dönemde takip edilmesi önerenlerde vardır. Şüpheli kalın barsak segmentleri için ikincil girişim (second-look) kararı bu sırada verilir. İkincil girişimler hastanın genel durumuna

Şekil-II: AMİ Tanı ve tedavisinde Anjiyografi



bakılmaksızın 12-24 saat sonra uygulanır (48,49).

**SMA Trombozu:** Hastanın sıvı elektrolit dengesi ve kardiyak fonksiyonları mümkün olduğunca düzenlendikten sonra cerrahi girişim uygulanır. Laparotomide emboliden farklı olarak iskeminin Treitz Ligamanından itibaren başladığı görülür. Anjiyografik tanının preoperatif yapılamadığı vakalarda, bu görünüm tromboz tanısı için yardımcıdır. SMA, tarif edilen teknikle hazırlandıktan sonra, Fogarty kateteri ile trombüs çıkarılmaya çalışılır, yeterli pulzatil akımın elde edilemediği görülür. Aorto mezenterik bypass endikasyonu vardır. Fogarty kateteri ile SMA distalindeki trombüsler boşaltılır. Suprenal aorta, infrarenal aorta veya iliak arterler akım getirici (inflow) olarak kullanılabilir. Nekrotik barsak anslarının bulunması durumunda infeksiyon riskine karşı tercih edilen bypass materyali safen veni olmalıdır. Gangrenin bulunmadığı seçilmiş olgularda sentetik greftler kullanılabilir. Uç-yan anastomoz yapıldıktan sonra, barsak viabilitesi değerlendirilir. Yine ikincil girişim kararı bu sırada verilmelidir.

### **Nonoklüsiv Mezenterik İskemi (NOMİ):**

SMA'nın mekanik bir neden olmadan ileri vazokonstriksiyonu nedeniyle meydana gelen ve akut mezenterik iske mi yaratan şeklidir. Ciddi sistemik hastalıklarla birlikte olan dolaşım yetmezlikleri ve "end-organ" şokunun bulunduğu hastalıklarda görülür (53,54).

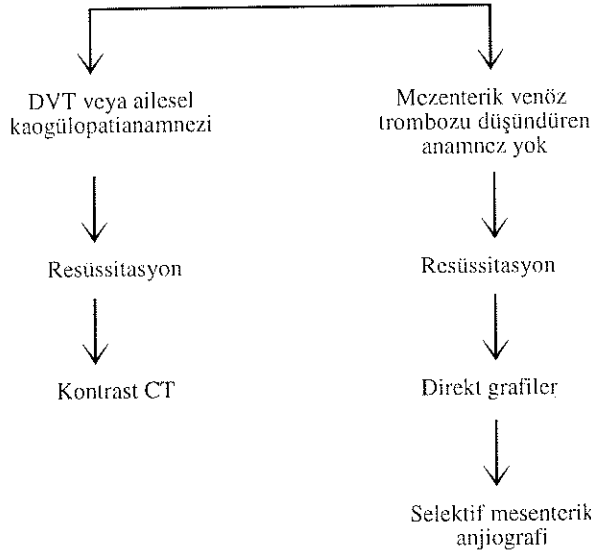
NOMİ'nin görülebildiği diğer durumlar; digital, kokain, ergot türevleri intoksikasyonları ve aort koarktasyonunun

Tablo-I: Mezenterik Venöz Tromboz Etiyoloji

<u>Primer (idiyopatik)</u>	<u>Mekanik venöz oklüzyon</u>
<u>Sekonder</u>	Malinite
<u>Travma</u>	Portal hipertansiyon
operatif trv.	Volvulus
postsplenektomi	İntussepsiyon
künt batın trv.	Strangülasyon
Penetran trv.	<u>İnfeksiyon</u>
Endoskopikskleroterapi	Septik pyleflebit
<u>Hemotolojik Hastalık</u>	Apandisit
Protein C	Divertikülit
Protein S	İntraabdominal abse
Antitrombin III	Peritonit
Anormal plasminojen	Diğer sebepler
Oral kontraseptif	Konjestif kalp yetmezliği
Trombositoz	Renal yetmezlik
Orak hc. hast.	Renal transplantasyon
Gebelik	Dekompresyon hastalığı
Polisitemia vera	

cerrahi tedavi sonrasıdır. NOMİ fizyopatolojisinde; normalde iskemiye cevap olarak oluşan otoregülatör vazodilatör refleksinin oluşamaması düşünülmektedir. Bu refleksinin oluşabilmesi için normal perfüzyon basıncı gerekmektedir. İntoksikasyonlarda ise ekstrensek vazokonstriksiyonun, otoregülatör kontrolü engellediği düşünülmektedir. Postkoarktometri sendromu, aort koarktasyonunun düzeltilmediği vakalarda %4 oranında rastlanır. Etiyolojide koarktasyonun aşağısında oluşan ani basınç

Şekil-III: MTV'da Tanı



artışı nedeniyle oluşan nekrotizan vaskülitir (55).

Belirti ve bulgular, AMİ'deki gibidir. Konjestif kalp yetmezliği, hipovolemi, hipotansiyon ve sepsisli ileri yaş hastaları grupları oluşturur. Digital ve vazopressör kullanımı dikkatle sorgulanmalıdır. Yoğun bakımda yatan hastalarda lökositoz, açıklanamayan ateş ve abdominal distansiyon gibi durumlarda NOMİ hatırlanmalıdır.

Tanı ve tedavi yöntemi angiografidir. Tanı konulduktan sonra papaverin infüzyonu SMA selektif kataterinden intraarteryel yapılır. İnfüzyon genelde 24 saat sonra kesilir.

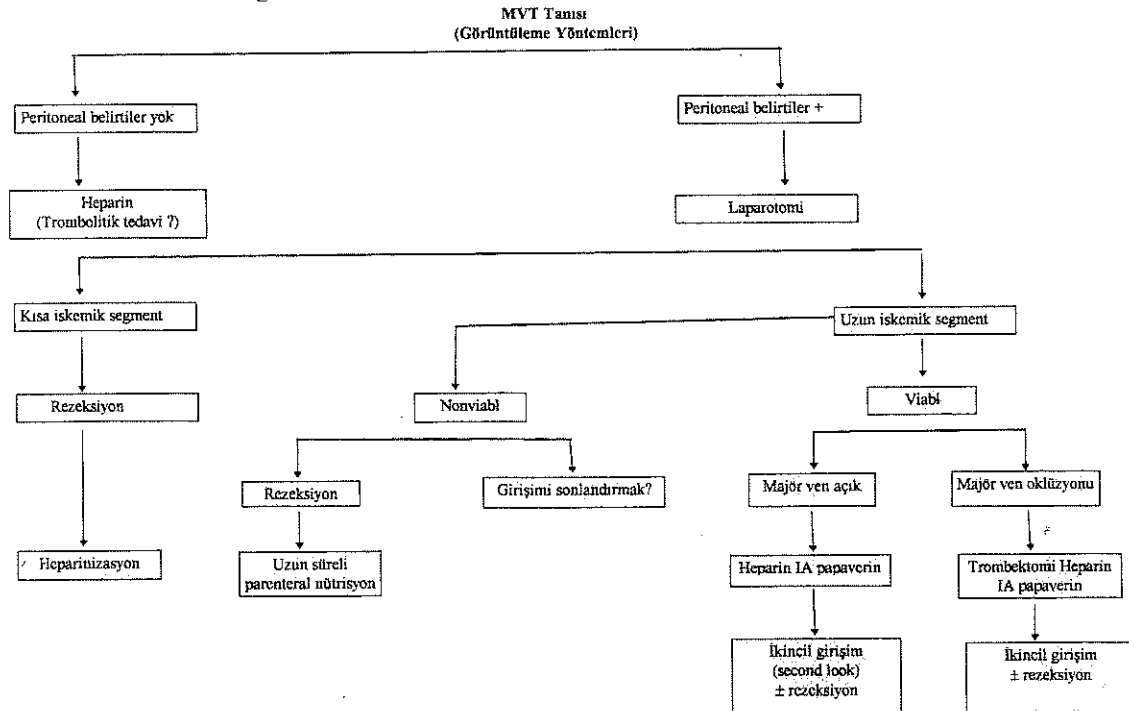
### Mezenterik Venöz Tromboz

Süperior mezenterik venin akut tıkanıklığı sonucu oluşur. Hastaların %60 kadarında derin ven trombozu hikayesi vardır.

Mezenterik venöz tromboz çeşitli etyolojik nedenlerle meydana gelebilir (Tablo-1). Primer trombozda neden bilinemezken, sekonder trombozda Virchow trianın en az bir elemanı bulunabilir. Karın ağrısı hastaların %90'ında bulunur. Bulantı, kusma 2/3'ünde diare, konstipasyon, hematemez ve hematoşezi bulunabilir. Fizik muayenede abdominal hassasiyet, distansiyon, barsak seslerinin azalması hastaların büyük çoğunluğunda bulunur. Laboratuvar testleri ve direkt grafiler mezenterik venöz tromboz tanısında spesifik değildir. Hemokonsantrasyon ve lökositoz tüm olgularda bulunur ancak nonspesifiktir. Direkt grafilerde çeşitli derecelerde ileus, barsak duvarında genişleme görülebilir. İntestinal infarktüsün olduğu vakalarda barsak duvarı ve peritoneal kavitede hava görülebilir (56).

Ultrasonografi, Doppler sonografi ile SMV içinde veya portal vendede trombüs gösterilebilir (57). Ancak abdominal distansiyon ve intraluminal gaz varlığı nedeniyle genellikle başarılı olunamaz. MR ile SMV ve portal vendede trombüs gösterilebilir.

Şekil-IV: MVT Tedavisinde Algoritim



Kontrastlı BT ile mezenterik venöz tromboz %90'ın üzerinde hastada gösterilebilir. Spesifik bulgular; barsak duvarında ve mezenteriyumda genişleme, SMV genişleme, ven duvarının belirginleşerek içinde düşük dansiteli trombüs, mezenteriyumda kollaterallerin dilatasyonu olarak sayılabilir.

Arteriyel ve venöz trombozun karıştığı olgularda selektif SMA angiografisi ile ayırıcı tanı yapılabilir. Bu sırada venöz faz görüntülenerek venöz tromboz gösterilebilir (Tamamda önerilen algoritmeler şekil-III'de görülmektedir).

Yakın zamanlara kadar mezenterik venöz tromboz tanısı laparotomi sırasında yapılabilirdi. Peritoneal kavitede kanlı seröz sıvı, barsakların koyu kırmızı-mavi renkte oluşu, mezenterium ve intestinal dokuların ileri derecede ödemli görünümü, bu segmentlerde arteriyel pulzasyonun iyi olması ve rezeke edilen kısımlarda mezenterik ven içinde trombüs görülmesi mezenterik venöz trombozun operatuar bulgularıdır.

### TEDAVİ

Ultrasonografi, Doppler sonografi, BT, MR veya angiografi ile SMV trombozu tanısı yapılabilir. Heparinizasyon, veya trombolitik tedavilerin başarılı uygulandığı, olgular bildirilmektedir (58). Peritoneal irritasyon belirtilerinin ortaya çıktığı vakalarda laparotomi uygulanır. Mezenterik venöz trombozunu takiben nekrotik barsaklar rezeke edilir, ikincil girişim kararı verilebilir (59). Yine preoperatif dönemden başlamak üzere selektif SMA kateterinden papaverin infüzyonuna devam edilir. (MVT tedavisinde önerilen algoritim şekil-IV'de görülmektedir). Heparinizasyon, antikoagülan (Warfarin) tedaviye geçtikten sonra kesilir. Primer mezenterik venöz trombozlu veya koagülopatili hastalarda oral antikoagülan tedavi ömür boyu devam etmelidir.

Akut mezenterik iskemide yukarıda özetlenen agresif yaklaşımlarla mortalite oranları arteriyel formlarda %80-90'lardan %45'lere (1,41) venöz formda ise %50'lerden, %20'lere düşürülebilmektedir (59). Bu yaklaşımların anahtar noktaları, AMİ'den şüphelenilerek, angiografinin tanı ve tedavide erken kullanılması, cerrahın gözlem ve doğru kararları olarak özetlenebilir.

### KAYNAKLAR

1. Scheider TA, Longo WE, Ure T, Vernava AM III. Mesenteric ischemia: acute arterial syndromes. *Dis Colon Rectum* 37: 1163-1174, 1994.
2. Rivers S. Acute nonocclusive mesenteric ischemia. *Semin Vasc Surg* 3; 172, 1990.
3. Parks DA, Granger DN. Contributions of ischemia and reperfusion to mucosal lesion formation. *Am J Physiol*; 247: 167, 1979.
4. Brown RA, Chni C, Scott HJ. Ultrastructural changes in the canine ileal mucosal cell after mesenteric artery occlusion. *Arch Surg*; 101: 290, 1970.
5. Granger DN, Mc Cond, et al. Xanthine oxidase inhibitors attenuate ischemia induced vascular permeability changes in the cat intestine. *Gastroenterology*; 90: 80-4, 1986.
6. Nebesar RA, Kornblith PL, Pollard JJ. Celiac and sup. Mesenteric arteries: A correlation of angiograms and dissections. Boston, Little, Brown; 1969.
7. Sonneland J, Anson B, Beaton L. Surgical anatomy of the arterial supply of the colon from the sup. mesenteric artery based upon a study of 600 specimens. *Surg Gynecol Obstet*; 106: 385-398, 1958.
8. Michels NA, Siddharth P, Kornblith PL. The variant blood supply to the descending colon, rectosigmoid and rectum based on 400 dissections. Its importance in regional resections; a review of the literature. *Dis Colon Rectum*; 8: 251-278, 1965.
9. Michels NA, Siddharth P, Kornblith PL. The variant blood supply to the small and large intestines: Its importance in regional resections. *J Int Coll Surg* 39: 2, 1963.
10. Crissinger KD, Granger DN. Mucosal injury induced by ischemia and reperfusion in the pelvic intestine: influence of the age and feeding. *Gastroenterology*; 98: 920-926; 1989.
11. Ahsen C, Haglund U. Mucosal lesions in the small intestine of the cat during low flow. *Acta Physiol Scand*; 88: 1-9, 1983.
12. Bauks RD, Gallavan RH, et al. Vasoactive agents in control of the mesenteric circulation. *Fed Proc*; 44: 2743-2749, 1985.
13. Bulkley GB, Womackwa, et al. Collateral blood flow in segmental intestinal ischemia: effects of vasoactive agents. *Surgery*; 100: 157-165, 1986.
14. Kukovetz WR, Poch G. Inhibition of cyclic 3'5' nucleotide phosphodiesterase as a possible mode of action of papaverine and similar acting drugs. *Naunyn-Schmeidebergs Arch Pharmacol*; 267: 189; 1970.
15. Gerkens TF, Shand DG. Effect of indomethacin and aspirin on gastric blood flow and acid secretion. *J Pharmacol Expt Ther*; 203: 656-652; 1977.
16. Kazmers A, Zwolak R, et al. Pharmacologic interventions in acute mesenteric ischemia: improved survival with intravenous glucagon, methyl prednisolone and prostacycline. *T Vasc Surg*; 1: 470-01; 1984.
17. Boley S, Feinstein F, Sammartano R, et al. New concepts in the management of emboli of the superior mesenteric artery. *Surg Gynecol Obstet* 153: 561-569, 1981.
18. Jenson C, Smith G: A clinical study of 51 cases of mesenteric infarction. *Surgery*; 40: 930-937, 1956.
19. Koborozos B, Vyssonlis G, et al. Serum phosphate levels in acute bowel ischemia. *Am Surg* 10: 242-244, 1985.
20. Ottinger LW: The surgical management of acute occlusion of the superior mesenteric artery. *Ann Surg* 188: 72, 1978.
21. Calman C, Heshey F, Skaggs T: Serum (lactic dehydrogenase

- in the diagnosis of the acute surgical abdomen. *Surgery* 44: 43-51, 1958.
22. Fried M, Murthy U, Hassig S, et al. Creatinine kinase isoenzymes in the diagnosis of intestinal infarction. *Dig Dis Sci. Baskıda.*
  23. Lobe T, Schwarts M, et al. Hexosaminidase: A marker for intestinal gangrene in necrotizing enterocolitis. *J Pediatr Surg* 18: 449-451, 1983.
  24. Bounos G, Echave V, Vobecky S, et al. Acute necrosis of the intestinal mucosa with high serum levels of diamine oxidase. *Dig Dis Sci* 29: 872-874, 1984.
  25. Tamieson W, Marchuk S, et al. The early diagnosis of massive acute intestinal ischemia. *Br J Surg* 69: 552-553, 1982.
  26. Kosloske A, Goldthorn J: Paracentesis as an aid to the diagnosis of intestinal gangrene: Experience in 50 infants and children. *Arc Surg* 117: 571-575, 1982.
  27. Osten Z, Som P, Zamona P: Mesenteric vascular occlusion: A new diagnostic method using a radiolabeled monoclonal antibody reaktive with platelets. *Radiology* 171: 653-656, 1989.
  28. Kleinhaus S, Sammartano R, Boley S: Effects of laparoscopy on mesenteric blood flow. *Arc Surg* 113: 867-869, 1978.
  29. Scheigenisse S, Van Hess P: The endoscopic spectrum of colonic mucosal injury following aortic aneurysm resection. *Endoscopy* 21: 174-176, 1986.
  30. Schonholz S, Pleatman M, Kasserman D, et al: Endoscopic tonometric assesment of intestinal perfusion in a canine model. *Gastrointests Endocs* 135: 425-427, 1989.
  31. Wittenberg S, Athanasonlis CA, Williams LF, et al. Ischemic colitis: Radiology and pathophysiology. *Am J Roentgenol Rad Ther* 123: 287, 1975.
  32. Rosen A, Korobkin M, Silverman.: Mesenteric vein thrombosis. CT identification. *ATR* 143: 83, 1984.
  33. Smerud MJ, Johnson CD, Stephens DH: Diagnosis of bowel infarction: A comparasion of plain filus and CT scans in 23 cases. *AJR* 154: 99, 1990.
  34. Fleischer AC, Muhletaler CA, James JR: Sonografik assesment of the bowel wall. *ATR* 136: 887, 1981.
  35. Kreigshauer JS, Reading CC, et al. Combined systemic and portal venous gas: sonographic and CT detection in two cases. *AJR* 154: 1219, 1990.
  36. Franquet T, Bescos TM, Reparaz B: Noninvaziv methods in the diagnosis of isolated superior mesenteric vein thrombosis. US and CT. *Gastrointest Radiol* 14: 321, 1989.
  37. Hricak A, Amparo I, Fister MK, et al: Abdominal venous system. Assesment using MR. *Radiology* 156: 415, 185.
  38. Clark RA, Gallaut TE. Acute mesenteric ischemia: angiographic spectrum. *ATR* 142: 555-562, 1984.
  39. De Vroede GT. Differential diagnosis of colitis. *Can J Surg* 17: 369-374, 1974.
  40. Kirsner SB, Shorter RG. Inflammatory bowel disease. Philadelphia. Led. Febiger, 1975.
  41. Kaleya RN, Sammartano RT, Boley ST. Agressive approach to acute mesenteric ischemia. *Surg Clin of N Ame.* 72: 157-181, 1992.
  42. Bulkeley G, Zuidema G, Hamilton S, et al: Intraoperative determination of small intestinal viability following ischemia injury. *Ann Surg* 193: 628, 1981.
  43. Gorey TF: Prediction of intestinal recovery after ischemic injury due to arterial, venous and mixed arteriel and venous occlusions. *JR Soc Med* 73: 631, 1980.
  44. Khin J, Dam'el EE: The effects of ischemia on intestinal nerves and electrical slow waves. *Am J Dig Dis* 15: 959, 1970.
  45. Pearse WH, Tones DN, et al.: The use of infrared photoplethysmography in identifying early intestinal ischemia. *Arch Surg* 122: 308, 1987.
  46. Myers MB, Cherry G, Gesser J: Relationship between surface Ph and PCO2 ant the vascularity and viability of the intestine. *Surg Gynecol Obsted* 134: 787, 1972.
  47. Shepterd AP, Riedel GL: Continous measurement of intestinal mucosal blood flow by laser Doppler velocimetry. *Am J Physicol* 242: G 668-672, 1982.
  48. Zuidema GD. Surgical management of superior mesenteric arterial emboli. *Arch Surg*; 82: 267-270, 1961.
  49. Zuidema GD, Reed D, Turcotte SC, et al: Superior mesenteric artery embolectomy. *Ann Surg*, 159: 549-553, 1984.
  50. Schoenbaum SW, Pema C, Koenigiberg P, Kotzen BT. Superior mesenteric artery embolism: treatment with intraarteriel urokinase. *J Vasc Interv Radiol.* 3: 485-490, 1992.
  51. Perez MD, De Fuemmayor, et al. Succusfull intraarterial fragmentation and urokinase therapy in superior mesenteric artery embolism (abstract). *Br J Surg* 81: 136-137, 1994.
  52. Schneider TA, Longo WE, Ure T, et al: The authers reply. *Dis Colon Rectum*, July: 778-779, 1995.
  53. Wilson R, Qualheim RD: A form of acute hemorrhagic enterocolitis affecting chronically ill individuals. A descriptin oftweny cases. *Gastroenterology.* 27: 431, 1954.
  54. Ende N: Infarction of the bowel in cardiac failure. *N Engl J Med* 258: 879, 1958.
  55. Rivers SP, Vith FJ. Nonocclusive mesenteric ischemia. *Vascular Surgery.* Rutherford RB. Saunders Company, p 1284-1288, 1995.
  56. Tomchik FS, Wittenberg J, Ottenger LW: The roentgenographic spectrum of bowel infarction. *Radiology* 96: 249-260, 1970.
  57. Matos C, Van Gansbeke D, Zalzman M, et al: Mesenteric venous thrombosis: Early CT and ultrasound diagnosis and conservative management. *Gastrointest Radiol* 11: 322-325, 1986.
  58. Al Kanawi MA, Quatiz M, Clark D, et al: Mesenteric vein thrombosis. Non invasive diagnosis and follow-up (US+MRI) and non-invasive therapy by streptokinase and anticoagulants. *Hepato-gastroenterology.* 37: 507-509, 1990.
  59. Boley KT, Kakya RN, Brandt II. Mesenteric venous thrombosis. *Surg Clin of North Ame* 72: 183-201, 1992.