

## TESTİKÜLER TORSİYONDA İSKEMİK HASARIN ÖNLENLENMESİNDE EGB-761 GİNGKO BİLOBA'NIN (PLATELET AKTİVATÖR FAKTÖR ANTAGONİSTİ) ETKİNLİĞİ

### THE EFFECTIVENESS OF EGB-761 GINKGO BILOBA (A PLATELET ACTIVATING FACTOR ANTAGONIST) IN THE PREVENTION OF TESTICULAR ISCHEMIC INJURY INDUCED BY TESTICULAR TORSION

Dr. İrfan ORHAN Dr. Rahmi ONUR Dr. Hüseyin HAYIT Dr. Ertürk ERGİN  
Dr. Atilla SEMERCIÖZ Dr. Can BAYDINÇ

**ÖZET:** Pek çok organ sisteminin iskemik hasarında mediyatör rol oynayan Platelet Aktivatör Faktör (PAF)'ün testis torsiyonu sonrası oluşacak iskemik hasarda da etkin olduğu bildirilmektedir. Bu çalışmada torsiyon sonucu, testiste gelişecek iskemik hasarın önlenmesinde bir PAF antagonisti olan EGB-761 Ginkgo biloba'nın etkinliği araştırıldı. Çalışmada, her grupta 6 rat olmak üzere toplam 24 erişkin Sprague-Dawley ratı kullanıldı. Birinci gruptaki ratlara herhangi bir manipülasyon yapılmadı, ikinci gruba ise sham operasyonu uygulandı. Üçüncü gruptaki ratlara 720° sol testiküler torsiyon, son gruptaki ratlara ise EGB-761 Ginkgo biloba verildikten 20 dakika sonra torsiyon uygulandı. Grup 1 ve 2' de herhangi bir iskemik hasar saptanmazken, grup 3 ve 4'deki ratlarda hem makroskopik hem de histolojik olarak iskemik değişiklikler belirlendi. Ancak torsiyon öncesi EGB-761 uygulanan grupta iskemik hasarın, sadece torsiyon uygulanan gruptan daha az oranda olduğu saptandı. Testis torsiyonu sonrası oluşacak iskemik hasarın, bir PAF antagonisti olan EGB-761 ginkgo biloba ile anlamlı ölçüde azaltılabileceği belirlendi.

**Anahtar Kelimeler:** Torsiyon, iskemi, EGB-761 Ginkgo biloba

**SUMMARY:** Platelet activating factor (PAF) is known to play a mediator role in the development of ischemic injury in many organ systems. It was reported that PAF is also effective in the development of ischemic injury induced by testicular torsion. In this experimental study, the effects of EGB-761 ginkgo biloba (a PAF antagonist) in the prevention of testicular damage were assessed. Four groups, each comprising 6 adult male Sprague-Dawley rats were used. The first group was not manipulated and the second group underwent sham operation. The rats in third group had 720° left testis torsion and finally the last group received pretreatment of EGB-761 ginkgo biloba 20 minutes prior to testicular torsion. Groups 1 and 2 showed no evidence of disruption however, groups 3 and 4 had significant changes both macroscopically and histologically. However, rats pretreated with EGB-761 were less severely affected from the ischemia. It was determined that pretreatment with a PAF antagonist, EGB-761 ginkgo biloba significantly diminishes the ischemic injury induced by the testicular torsion.

**Key words:** Torsion, ischemia, EGB-761 Ginkgo biloba.

Testis torsiyonu, özellikle pediatrik yaş grubunda belirlenen ve acil ürolojik müdahale gerektiren bir patolojidir (1). Testis torsiyonu sonrası, iskemi süresine bağlı olarak germinal epitelde irreversible değişiklikler oluştuğu ve bunun da fertilitiyi olumsuz yönde etkilediği klinik ve deneysel olarak belirlenmiştir (1,2,3). Bu nedenle olası infertilite morbiditesini önlemede erken tanı ve tedavi oldukça önemlidir (4,5).

Özellikle pediatrik yaş grubundaki bu hastalarda tanı

her zaman erken ve kolay konamamaktadır. Bu hastalarda tedavideki gecikmeye bağlı olarak testiste fonksiyonel, biyokimyasal ve immunolojik kaynaklı irreversible değişiklikler oluşabilecektir (1,4,6,7). Bundan dolayı torsiyon hastalarında cerrahi tedavi öncesi iskemik hasarı azaltacak çeşitli medikal tedavi modelleri yaygın olarak araştırılmaktadır. Bir çok organ sisteminde iskemik hasarda mediyatör rol oynayan Platelet Aktivatör Faktör (PAF) testis torsiyonundaki iskemik doku hasarında da etkin rol oynamaktadır (1,8,9).

Bu çalışmada, torsiyon sonucu testiste gelişecek iskemik hasarın önlenmesinde bir PAF antagonisti olan EGB-761 Ginkgo biloba'nın etkinliği araştırıldı.

Fırat Üniversitesi Fırat Tıp Merkezi Üroloji ABD,  
Yazışma Adresi: Dr. İrfan ORHAN  
Fırat Üniversitesi Fırat Tıp Merkezi Üroloji ABD,  
ELAZIĞ

**MATERYAL-METOD**

Çalışmada 24 erişkin erkek Sprague-Dawley ratı her grupta 6 rat olmak üzere; grup 1: kontrol grubu, grup 2: sham operasyonu, grup 3: 6 saat süre ile sol testis torsiyonu uygulanması, grup 4: torsiyon öncesi PAF antagonisti (EGB-761 ginkgo biloba) verilmesi şeklinde randomize edildi.

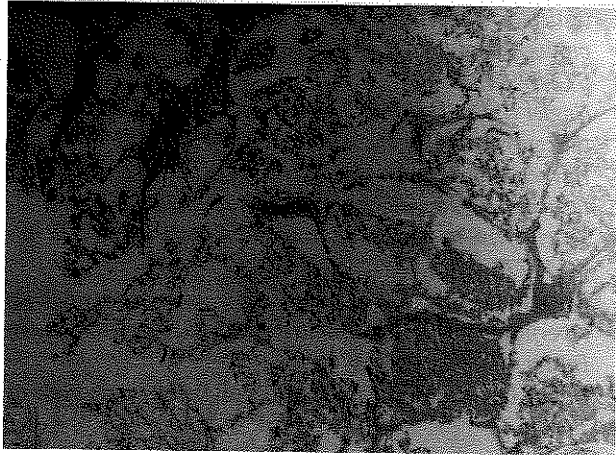
Tüm ratlarda anestezik olarak, intraperitoneal ketamine(90 mg/kg) ve xylazine(10 mg/kg) kullanıldı. Kontrol grubu dışındaki ratlarda sol skroto-inguinal insizyonla testis eksplore edildi. Grup 3 ve 4' teki ratlarda sol testis saat yönünde 720° döndürülerek torsiyon oluşturuldu ve torsiyone testis skrotuma 2/0 ipek sütürle tesbit edildi. Ayrıca grup 4' teki ratlara torsiyondan 20 dakika önce intravenöz PAF antagonisti, EGB-761 Ginkgo biloba (0.3 mg/kg) intramüsküler olarak uygulandı.

İşlem sonunda her gruptaki rat testisleri makroskopik olarak hemorajik renk değişimi ve vasküler konjesyon yönünden değerlendirildi. Daha sonra orşiektomi yapılarak, testisler Bouin solüsyonuna kondu. Örnekler parafinlenerek 3 µ kalınlığında kesitler hazırlandı ve hemotoksilen eosinle boyandı. Histolojik olarak hemorajik ve ödematöz değişiklikler, germ hücre dejenerasyonu, germ hücre tabakasının düzensizliği ve kaybı, seminifer tübüllerin rüptürü, interstisyel Leydig hücrelerinin dejenerasyonu değerlendirildi. Ayrıca her grupta seminifer tübül çapları, randomize seçilen 10 sirküler seminifer tübülün longitudinal kesitinde aynı tübüllerin tekrarından kaçınılarak ölçüldü. İstatistiksel analizlerde Student's-t testi kullanıldı.

**SONUÇLAR:**

Grup 1 ve 2' de makroskopik olarak hemorajik renk değişimi ve vasküler konjesyon gibi değişiklikler saptanmazken, grup 3 ve 4' de belirgin makroskopik değişiklikler izlendi. Ancak iskemi öncesi PAF antagonisti

Resim 1: Torsiyon uygulanan grup 3 rat testislerinde mikroskopik değişiklikler; ödem, hemoraji, Leydig hücre dejenerasyonu ve kaybı, germ hücre tabaka kaybı, tübül rüptürü ve seminifer tübül çaplarında azalma.



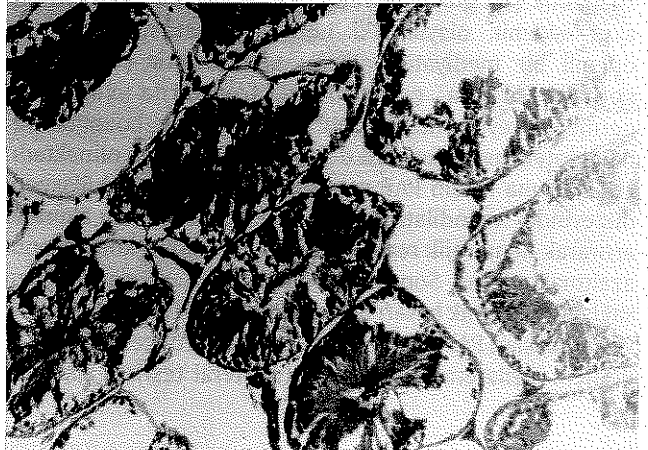
Tablo 1: Her dört grupta saptanan seminifer tübül çapları. Grup 1, 2 ile 3, 4' ün seminifer tübül çapları arasındaki fark anlamlı olmakla birlikte (p<0.001), grup 3 ile 4 arasında da seminifer tübül çapları arasındaki fark istatistiksel olarak anlamlı bulundu (p<0.05).

	Ortalama seminifer tübül çapları Ortalama + SD
Grup 1	190,67 + 6,44
Grup 2	186,67 + 4,80
Grup 3	136 + 10,12
Grup 4	170 + 7,07

(EGB-761 Ginkgo biloba) verilen grup 4' deki makroskopik değişiklikler sadece iskemi oluşturulan grup 3' e oranla anlamlı olarak daha az idi. Mikroskopik değişiklik ve ortalama seminifer tübül çapları arasında anlamlı bir fark bulunmayan grup 1 ve 2, yalnızca iskemi oluşturulan grup 3 ile ayrı ayrı karşılaştırıldığında ortalama seminifer tübül çapları açısından belirgin farklılıklar saptandı ( grup 1 ve 2 için p:0.208; grup 1 ve 3 için p<0.001, grup 2 ve 3 için p<0.001). Grup 1 ve 2 ile grup 4' deki ratların ortalama seminifer tübül çapları ayrı ayrı karşılaştırıldığında ise; yine grup 4' de ortalama seminifer tübül çaplarının anlamlı olarak etkilendiği belirlendi (grup 1 ve 2 için p<0.01, grup 2 ve 4 için p<0.01). Ayrıca grup 3 ile grup 4 arasında iskemi sonucu seminifer tübül çaplarında belirlenen değişiklikler grup 4' te, grup 3'e oranla anlamlı olarak daha az idi (p<0.05)(Tablo 1)( Resim 1, 2).

Germ hücre dejenerasyonu, germ hücre tabakasının düzensizliği ve kaybı, seminifer tübüllerin rüptürü, interstisyel Leydig hücrelerinin dejenerasyonu gibi histolojik değişiklikler yönünden de grup 1 ve 2' de anlamlı bir fark saptanmazken, yalnızca iskemi ve iskemi öncesi

Resim 2: EGB-761 Ginkgo biloba uygulanıp torsiyone edilen grup 4' teki rat testislerinde ödem, hemoraji, Leydig hücre kaybı, germ hücre tabakasında kayıp, seminifer tübül çaplarında azalma grup 3'e göre daha az olarak saptandı.



PAF antagonisti uygulanan grup 3 ve 4'de ilk iki gruba göre anlamlı patolojik değişiklikler belirlendi. Ancak, torsiyon öncesinde PAF antagonisti uygulanan grup 4'deki rat testislerinde oluşan mikroskopik değişiklikler grup 3'ten daha az olarak saptandı.

#### TARTIŞMA

Testis torsiyonu genellikle 25 yaş altında ve 1/4000 sıklığında saptanabilen acil ürolojik bir patolojidir (1,10). Testis torsiyonunun etyolojisinde, testisin skrotumla olan normal bağlantı noktalarındaki defektin veya tunika vaginalislerin spermatik kordda normalden daha proksimale yapışması sonucu testisin hipermobilitate kazanmasının etkili olduğu bildirilmiştir (1,4). Etiyolojik faktör ne olursa olsun, dokuların torsiyondan etkilenme derecesinin iskemiyin süresi ile doğrudan ilişkili olduğu bilinmektedir (11). Bu yönüyle iskemiyeye yönelik tedavide acil cerrahi müdahale, alternatif medikal tedavi modelleri araştırılmasına rağmen halen geçerliliğini koruyan ve en yaygın uygulanan tedavi şeklidir (1,4).

İskemiye bağlı olarak ortaya çıkan testiküler hasarda başta immunolojik ve biyokimyasal pek çok mediyatörün etkili olduğu belirlenmiştir(3). Testis torsiyonunda da diğer dokulardaki iske mi sonrası doku hasarında etkili olan laktik asit, hipoksantin ve lipid peroksidazların arttığı saptanmıştır (12). Aynı zamanda bu mediyatörlerin kontralateral testiste de arttığı ve hasara neden olduğu belirlenmiştir (2,3). Testis torsiyonunun cerrahi olarak düzeltilmesi yanında, iskemik hasarda etkin olan bu mediyatörlere yönelik medikal tedavinin doku hasarını azaltabileceği bildirilmektedir (12). Testiste detorsiyon sonrası gelişen reperfüzyon hasarının serbest oksijen radikalleri yoluyla hem ipsilateral hem de kontralateral testiste önemli iskemik hasara yol açmasının da çeşitli medikal tedavilerle önlenebileceği belirlenmiştir(12). Akgür ve arkadaşları, testiküler torsiyon öncesi allopurinol uyguladıkları çalışmada, reperfüzyon hasarının önlenildiğini bildirmişlerdir(13).

İskemik pek çok organ ve doku hasarında etkin rol oynayan PAF'ın testis torsiyonunda da etkili olduğu bildirilmektedir (2,3). Fosfolipid yapısında olan , başta inflamatuvar hücreler olmak üzere bir çok hücre tarafından salgılanan ve hipersensivite, inflamatuvar reaksiyon, anafilaktik şok gibi akut reaksiyonlarda etkin olan PAF'ın akut iskemik olaylardaki hücre dejenerasyonunda da önemli bir mediyatör olduğu bildirilmiştir (1). İskemi sonucu ortaya çıkan PAF, dokularda vasküler permeabilitiyi artırarak, hücre iskeletinde bozulma ve deendotelizasyon sonucu doku hasarına neden olmaktadır (13). Buna karşın PAF antagonistleri, mikrosirkülasyon düzeyinde vazodilatasyon oluşturarak doku kan akımını artırarak hemorajik renk değişimi ve vasküler konjesyonu azaltmaktadırlar. Sonuçta dokularda yeterli perfüzyonu sağlayıp , iskemik hasarı önlemektedirler (1,14,15). Palmer ve arkadaşları PAF antagonistinin torsiyon öncesi verilmesi ile hem ipsilateral hem de kontralateral testiste iskemik

hasarın azaltılabileceğini bildirmişlerdir (1). Çalışmamızda, oluşturulan testiküler torsiyon öncesi PAF antagonisti olarak EGB-761 ginkgo biloba kullanıldı. İskemi oluşturulan grup 3 ve iske mi öncesi EGB-761 ginkgo biloba kullanılan grup 4, ayrı ayrı kontrol grubu ile karşılaştırıldığında tübül çapları açısından anlamlı fark saptandı (p <0.001 grup 1-3 için, p <0.001 grup 1-4 için). Bununla birlikte torsiyon öncesi EGB-761 ginkgo biloba verilen grup 4' le sadece torsiyon uygulanan grup 3 arasındaki fark da istatistiksel olarak anlamlı bulundu (p <0.05). Aynı şekilde, grup 3 ile grup 4 diğer mikroskopik ve makroskopik değişiklikler açısından karşılaştırıldığında, grup 4' deki rat testislerin anlamlı olarak daha az etkilendikleri saptandı. Sonuç olarak testis torsiyonu öncesi PAF antagonistlerinin uygulanması kan akımını artırarak iskemik hasarı azaltacaktır.

Torsiyon sonrası PAF antagonistlerinin uygulanması ile de kan akımındaki azalmanın önlenmesi ya da azaltılması ile olası reperfüzyon hasarı en aza indirilebilecektir.

Testis torsiyonunda fertilitiyeyi etkileyecek testiküler hasarın önlenmesinde veya azaltılmasında en etkin tedavi şekli; en kısa sürede uygulanacak cerrahi tedavidir. Bununla birlikte iske mi sonucu oluşan doku hasarında tek etkili faktör azalmış kan akımı değildir. Özellikle reperfüzyon hasarında olduğu gibi pek çok immunolojik ve biyokimyasal mediyatör bu süreçte etkili olmaktadır. Bundan dolayı testis torsiyonu tedavisinde, testiküler kan akımının artırılması yanında, iskemik hasarda etkili mediyatörlere yönelik medikal tedavilerin de uygulanması doku hasarını ve irreversibl değişiklikleri azaltacaktır. Testiküler torsiyona bağlı gelişen iskemik doku hasarında rol oynayan majör metabolitlerden biri olan PAF'ın, bir PAF antagonisti olan EGB-761 Ginkgo biloba ile antagonize edilmesi olası hücre sel ve fonksiyonel doku hasarlarını hem mikroskopik hem de makroskopik düzeyde azaltacaktır.

#### KAYNAKLAR:

- 1- Palmer JS, Cromie WJ, Plzak LF, et al.: A platelet activating factor antagonist attenuates the effects of testicular ischemia. *J Urol.* 158: 1186-1190, 1997.
- 2- Cerasero TS, Nachtsheim DA, Otero F, et al: The effect of testicular torsion on the contralateral testis and the production of antisperm antibodies in rabbits. *J Urol.* 132: 577-579, 1984.
- 3- Nagler HM and White RD: The effect of testicular torsion on the contralateral testis. *J Urol.* 128: 1343-1348, 1982.
- 4- Haynes BE, Bessen HA, Haynes VE : The diagnosis of testicular torsion. *JAMA.* 249: 2522-2525, 1983.
- 5- Krarup T: The testes after torsion. *Br J Urol.* 50: 43-46, 1977.
- 6- Palmer JS, Lee RC, Cromie WJ: Testicular ischemia-reperfusion injury is attenuated by a mild surfactant. *Surg Forum.* 47:794, 1996.
- 7- Huang EJ, Kelly RE Jr, Masuda H, et al: Deleterious effects of

testicular venous occlusion in young rats. *Surg. Gynec and Obst.* 171:382,1990.

8- Lopez-Farre A, Torralbo M and Lopez-Novoa JM: Glomeruli from ischemic rat kidney produce increased amount of platelet activating factor. *Biochem Biophys Res Comm.* 152: 129,1988.

9- Plante GE, Sirois P, Braquet P: Platelet activating factor antagonism with BN52021 protects the kidney against acute ischemic injury. *Prostag. Leuk. Ess F. acids.* 34: 53,1988.

10- Barada JH, Weingarten JL and Cromie WJ : Testicular salvage and age related delay in the presentation of testicular torsion. *J Urol.* 142:746,1989.

11- Cosentino MJ, Nishida M, Rabinowitz R, et al: Histopathology of prepubertal rat testes subjected to various durations of spermatic cord torsion. *J Androl.* 7:23,1986.

12- Hirashima Y, Endo S, Otsuji T, et al: Platelet activating factor and cerebral vasospasm following subarachnoid hemorrhage. *J Neurosurg.* 78:592,1993.

13- Akgür FM, Kılınç K, Aktuğ T, et al: The effect of allopurinol pretreatment before detorting testicular torsion. *J Urol.* 151: 1715-1717,1994.

14- Yasaka T, Boxer LA, and Baehner RL: Monocyte aggregation and superoxide anion release in response to formyl-methionyl-leucyl-phenylalanine(FMLP) and platelet activating factor antagonists. *J Immunol.* 128: 1939,1982.

15- Frerichs KU, Lindsberg PJ, Hallenbeck JM, et al: Platelet activating factor and progressive brain damage following focal brain injury. *J Neurosurg.* 73: 223,1990.

... testiküler torsiyonun erken tanımlanması ve detorsiyonun yapılması, testis hasarını önler ve testis fonksiyonlarının korunmasını sağlar. ...

... testis hasarının önlenmesinde platelet aktivasyon faktörünün rolü ve buna karşın platelet aktivasyon faktör antagonizmlerinin kullanılması ...

... testis hasarının önlenmesinde platelet aktivasyon faktörünün rolü ve buna karşın platelet aktivasyon faktör antagonizmlerinin kullanılması ...

... testis hasarının önlenmesinde platelet aktivasyon faktörünün rolü ve buna karşın platelet aktivasyon faktör antagonizmlerinin kullanılması ...