

DİAFRAGMA ALTINDA SERBEST HAVA BULGUSU VEREN AKUT KARIN TABLOSUNDAKİ BİR PNEUMATOSİS CYSTOIDES İNTESTINALİS OLGUSU “OLGU SUNUMU”

A PNEUMATOSIS CYSTOIDES INTESTINALIS PATIENT PRESENTED AS AN ACUTE ABDOMEN WITH FREE INTRAPERİTONEAL GAS “A CASE REPORT”

Dr. İrfan COŞKUN Dr. Fatın R. POLAT Dr. Kemal KARAKAYA
Dr. Ahmet Rahmi HATİPOĞLU Dr. İlker ABCİ

SUMMARY: *Pneumatosis cystoides intestini (PCI) is a rare condition. Generally it is associated with other diseases. In this paper, a PCI case, a 24 year-old-woman has been reported. She has suffered from stomach-ache, neause lasting for the 24 hours. In the physical examination there was tenderness and rigidity on her right upper quadrant. There was free gas in the subdiaphragmatic space on direct roentgenogram. She was operated on as a patient with perforation at the peptic ulceration.*

Key words: *Pneumatosis cystoides intestinalis*

Pneumatosis cystoides intestini (PCI) gastrointestinal kanalın herhangi bir yerinde, barsak duvarında lokalize subserozal, submukozal ve mezenterinde içi hava dolu kistler ile karakterize, etyolojisi bilinmeyen bir hastalık olup ender görülür. (1,4)

Hastalık distal ileuma lokalize olmadıkça genellikle semptomsuzdur. Terminal ileum ile kolona yerleştiğinde başta diare olmak üzere, konstipasyon, rektal kanama, karın ağrısı ve benzeri yakınmalar görülebilir. (3,5) Direkt karın grafisinde diafragma altında serbest hava görünümü (Chilaiditi bulgusu) olabilir. (3,4) Bu yazıda Trakya Üniversitesi Tıp Fakültesi Genel Cerrahi servisinde akut karın nedeniyle acilen ameliyat edilen bir olgu bildirilmektedir.

OLGU:

24 yaşında üniversite öğrencisi bayan (prot. no 98/22054). Yaklaşık 24 saat önce karın sağ üst kadranda ani başlayan ağrısı olmuş. Beraberinde bulantı ve kusma şikayeti tarifliyor. Şikayetlerinin devam etmesi üzerine fakültemiz acil servisine başvurmuş. 6 yıldır zaman zaman epigastrik ağrılardan yakınan hasta 1.5 yıl önce mide duodenum grafisinde pilor stenozu saptanması üzerine bilateral turunkal vagotomi + Jabulay tipi

gastroduodenostomi ameliyatı yapılmış. Fizik muayenede, göbek üstü median insizyon skarı mevcut olup karın sağ üst kadranda hassasiyet defans ve rebound mevcuttu. Rutin laboratuvar incelemeleri normal olan hastanın çekilen direk radyografilerinde diafragma altında serbest hava tespit edildi (Resim 1).

Ülser ameliyatı anamnezinin olması üzerine yetersiz vagotomi, marginal peptik ülser perforasyonu kuşkusuna ile acilen operasyona alındı. Yapılan laparotomide anastomozun sağlam olduğu görüldü. Çekum üzerinde, assendan kolonun ortasına kadar uzanan alanda yaygın hava ile dolu büllöz yapılar tespit edildi. Mezenterde bu yapılar mevcut değildi. Büllöz yapılar seroza bütünlüğü bozulmayacak şekilde eksize edildi ve apendektomi eklenerek operasyon tamamlandı.

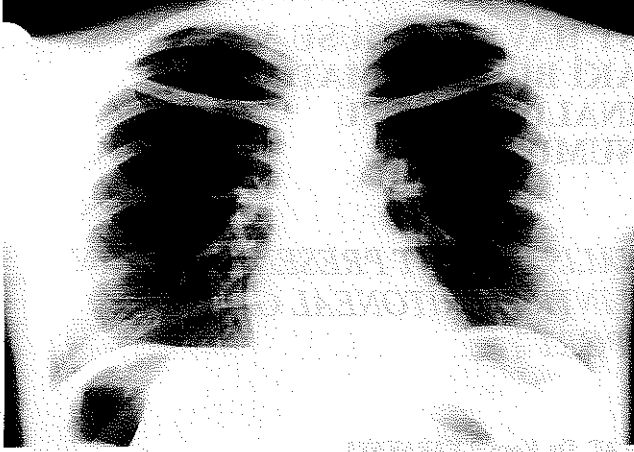
Ameliyat sonrası dönemde iki gün nazogastrik aspirasyon ve parenteral sıvı replasmanı yapıldı. Daha sonra sulu yumuşak gıda başlanan hasta postoperatif 7. gün taburcu edildi. Hasta halen polikliniğimizden takip edilmekte olup zaman zaman olan hafif şiddette karın ağrısı tanımlamaktadır. Medikal tedavi uygulanmamaktadır.

İRDELEME: PCI; bizim hastamızda da olduğu gibi; barsak duvarı yada mezenterindeki gaz dolu kabarcıklarla karakterizedir. (1,8) Bu kistler mikroskobik, milimetrik veya daha büyük olabilirler. (9) Hastamızdaki kistler milimetrik boyutlarda idi.

PCI' de kist oluşumu birkaç teori ile açıklanmıştır. Barsak mukozasındaki harabiyete bağlı olarak barsak içinde intraluminal basıncın artmasına bağlı olarak gazın barsak

Trakya Üniversitesi Tıp Fakültesi, Genel Cerrahi Anabilim Dalı,
Yazışma Adresi: Dr. İrfan COŞKUN
Trakya Üniversitesi Tıp Fakültesi, Genel Cerrahi Anabilim Dalı,
EDİRNE.

Resim 1: Hastanın postero-anterior akciğer grafisinde diafragma altında serbest hava bulgusu



duvarına geçtiği öne sürülmüştür. Intraluminal basıncı arttıran faktörler arasında barsak obstrüksiyonu, üst GIS endoskopisi sayılabilir. Mukozal harabiyet nedenleri arasında iskemi, enteritis, konnektif doku hastalıkları, radyasyon, iatrojenik travma, immünsüpresif ve kemoterapötik ajanlar gösterilmiştir. (4) Bakteriyel teoriye göre barsak içindeki bakterilerin oluşturduğu fermentasyona veya alkil halidlere maruz kalmaya bağlı olarak oluşan fazla miktardaki hidrojenin kist içerisinde biriktiği öne sürülmüştür. (4,5,10) Hastamızda bu risk faktörleri yoktu.

Bu kistlerin delinmesi ve daha sonra deliğin spontan olarak kapanması şeklinde devam eden siklusa bağlı olarak subdiafragmatik serbest hava oluşumu eğer klinik bulgularla uyumlu ise burada olduğu gibi peptik ulkus perforasyonu ile karışabilir. (4,11) Bu hastalarda peritonit bulguları, ciddi kanama, obstrüksiyon olmadıkça medikal tedavi uygulanması uygun olacaktır. (4,7,12)

Her yaşta görülebilmemesine karşın bazı yazarlar ileri yaşlarda daha fazla görüldüğünü öne sürmüşlerdir. (2) En çok jejunumu daha az olarak da ileoçekal bölge ve kolonu tutar. (9) Genelde benign seyirlidir. (1,3) Belirsiz karın ağrıları, diyare gibi nonspesifik bulgularla giden formda medikal tedavi yeterli olurken, barsak nekrozuyla giden fulminan tipte ise agresif cerrahi tedavi gerekir. (2,4,7, 8)

Olguların %15 kadarında hastalık primer iken, %85 kadarında ise kronik asthma, obstrüktif akciğer hastalıkları, amfizem, malign mide tümörleri, barsak tıkanmaları, volvulus, pilor stenozu, mide ve duodenum ülseri, barotravma, endoskopi, çeşitli hematolojik ve konnektif doku hastalıklarına eşlik edebilir. (1,5,6,8,9) Hastamız da 1.5 yıl önce pilor stenozu nedeniyle opere edilmişti.

Etyolojisi henüz tam olarak ortaya konulamamış olan PCI'nın tedavisinde geçici bir süre için oral beslenmenin kesilmesi, daha sonra elemental diyet ve yüksek akımlı veya hiperbarik oksijen uygulamanın faydalı olacağı ileri sürülmüştür. (1,4,7) Biz de yüksek akımlı oksijen ve

iki gün süreyle nazogastrik aspirasyon, bunu takiben üç gün elemental diyet uyguladık. Peptik ulkus ameliyatı anamnezi de olan hastaya ilaveten H2 reseptör blokleri verdik. Tedaviye metronidazol ilave edilmesini tercih eden yazarlar çoğunlukta olmasına rağmen (1,4) biz geniş spektrumlu sefalosporin türevi antibiyoterapi uyguladık. Tekrarlayan ataklarla gelen hastalarda sadece yüksek akımlı nazal oksijen tedavisinin bile yeterli olabileceği ileri sürülmüştür. (7)

Nonspesifik semptomlarla gelen hastaların tetkikleri sırasında barsaklarda veya mezoda gaz dolu kabarcıklar, subdiafragmatik serbest hava, retroperitoneal hava imajı tespit edilen hastaların değerlendirilmesi sırasında PCI'nin de akılda bulundurulması gereksiz laparotomileri önlemek açısından yararlı olacaktır. Bir olgu nedeniyle PCI'li literatür bilgileri eşliğinde gözden geçirerek hatırlatmak istedik.

KAYNAKLAR:

- 1- Yılmaz R, Özdedeli E, Hoşçoşkun Z, Özbal O.: *Pneumocystoides intestini*. EÜ Tıp Fakültesi Dergisi, 23: 759,1984
- 2- Azimuddin K, Bourne R.: *Pneumatosis cystoides intestinalis in case of sigmoid volvulus*. Br.J.Hosp.Med, 57: 468-469,1997
- 3- Hoşçoşkun Z, Coşkun İ, Altan A, Şafak Y.: *Chilaiditi bulgusu veren kronik pnömoperitoneumlu bir pneumatosis cystoides intestinalis olgusu*. Çağdaş Cerrahi Dergisi, 3:113-115,1989
- 4- Koop AF, Grönwall E, Laniado M.: *Pneumatosis cystoides intestinalis with pneumo-peritoneum and pneumoretroperitoneum following chemotherapy*. Abdom. Imaging., 22: 395-7,1997
- 5- Florin THJ.: *Alkyl halides, super hydrogen production and the pathogenesis of pneumatosis cystoides coli*. Gut, 41:778-784,1997
- 6- Crausman RS, De Palo VA.: *Pneumatosis cystoides intestinalis and portal venous air*. (Letter to the editor), Annals of Emergency Medicine, 31:286-287, 1998
- 7- Elberg JJ.: *Oxygen therapy for pneumatosis coli*. Acta Chir. Scand., 151:399-400, 1985
- 8- Ahrar K, Watkins GE, Gardner G.: *Colocolic intussusception caused by pneumatosis cystoides coli*. Abdom. Imaging, 22: 392-394,1997
- 9- Evers BM, Townsend CM, Tompson JC. *Small Intestine*, "Eds: Schwartz SI, Shires GT, Spencer FC, Daly JM, Fischer JE, Galloway AC, Principles of Surgery, 7th edition, McGraw-Hill, International edition, Vol 2, pp: 1253-1254,1999
- 10- Linden WVR, Marsel R.: *Pneumatosis cystoides coli associated with high H2 excretion, treatment with Elemental diet*. Scand. J. Gastroenterology, 14:173,1979
- 11- Williams NM, Watkin DF.: *Spontaneous pneumoperitoneum and other nonsurgical causes of intraperitoneal free gas*.

Postgrad. Med. J., 73:531-537, 1997
 12- Thomsen WO, Gillespie G, Blumgart LH.: The clinical significance of pneumatosis cystoides intestinalis : a report

of 5 cases. Br. J. Surg., 64:590, 1977
 13- Yale CE.: Etiology of pneumatosis cystoides intestinalis. Surg. Clin. North Am., 55: 1297, 1975

[The main body of the page contains extremely faint, illegible text, likely bleed-through from the reverse side of the paper. The text is mirrored and difficult to decipher.]

[This section contains faint, illegible text, likely bleed-through from the reverse side of the page.]

[This section contains faint, illegible text, likely bleed-through from the reverse side of the page.]