

## ÜRETRAL DARLIKLARIN OPTİK ÜRETROTOMİ İNTERN İLE TEDAVİSİ

## TREATMENT OF URETHRAL STRICTURES BY OPTIC URETHROTOME

Dr. İrfan ORHAN Dr. Rahmi ONUR Dr. F. Ahmet ŞENOL Dr. M. Kemal ATİKELER Dr. Can BAYDİNC

**ÖZET:** Travmaya bağlı inkomplet üretra rüptürleri geç dönemde üretral darlık gelişmesine neden olabilir. Bu darlıkların optik üretrotomla tedavisi yaygın olarak kullanılan bir tedavi modelidir. Ekim 1994 - Mart 1998 tarihleri arasında inkomplet üretra rüptürü nedeniyle sistostomize edilip, optik üretrotomla tedavi edilen 22 hasta, retrospektif olarak, preoperatif ve postoperatif retrograd / voiding sistoüretrografi, üroflowmetri parametreleri açısından değerlendirildi. Preoperatif üretrografilerde ortalama darlık uzunluğu  $11.82 + 6.12$  mm, üroflowmetride ortalama Qmax değerleri  $7.36 + 2.63$  ml/sn idi. Hastaların tümü optik üretrotomla tedavi edildi. Postoperatif Qmax değerleri  $19.36 + 6$  ml/sn olarak saptandı. Ortalama takip süresi  $21.18 + 9.56$  ay idi ve 16 hasta tek seansta tedavi edildi. 3 hastada rekürren darlık gelişti ve bu hastalara ikinci seans optik üretrotomi uygulandı. 3 hastaya da benign prostat hiperplazisi için transüretral rezeksiyon yapıldı. Travmaya bağlı oluşan inkomplet üretra rüptürlerinde, iyatrojenik komplet üretra rüptürüne neden olmamak için hastalar başlangıçta sistostomize edilip, geç dönemde reparasyon uygulanmalıdır. Bu, yalnızca tedavinin etkinliğini artırmakla kalmaz, aynı zamanda komplikasyon oranını da azaltır.

**Anahtar Kelimeler:** Üretra, inkomplet rüptür, optik üretrotom.

**SUMMARY:** Incomplete urethral ruptures due to trauma may lead to urethral stricture development in the late period. Treatment of these strictures by optic urethrotome is a commonly used treatment modality. Between October 1994 and March 1998, 22 patients that were cystostomized due to incomplete urethral rupture and treated by optic urethrotome evaluated retrospectively by preoperative and postoperative retrograde/voiding cystourethrographies and by uroflowmetry. Preoperative urethrographies showed stenosis with a mean length of  $11.82 + 6.12$  mm and mean Q max in uroflowmetry was  $7.36 + 2.63$  ml/sec. All of the patients were treated by optic urethrotome. Postoperative Q max was  $19.36 + 6$  ml/sec. The average follow-up period was  $21.18 + 9.56$  months and 16 patients treated in the first attempt. Recurrent stricture developed in 3 patients and those underwent a repeat optic urethrotome. Transurethral resection applied to 3 patients for benign prostatic hyperplasia. Patients who had incomplete urethral ruptures because of trauma should initially be cystostomized and repair should be applied in late period in order to avoid an iatrogenic complete rupture. This will not only increase the treatment chance, but also decrease the rate of complications.

**Key Words:** Urethra, incomplete rupture, optic urethrotome.

Üretra travmalarında, hastayı sistostomize ederek, geç dönemde reparasyon yapılması yaygın olarak uygulanan bir tedavi modelidir. Akut dönemde reparasyon yapılması halen tartışma konusudur(1,2,3). Özellikle inkomplet üretral rüptürlerde, geç dönemde spontan iyileşme olabileceği için, akut dönemde uygulanacak girişimlerle, olası komplikasyon oranı artacaktır. Bu çalışmada üretral travma nedeniyle inkomplet üretra rüptürü saptanıp geç dönemde optik üretrotomla tedavi edilen 22 hasta retrospektif olarak incelendi. Hastalar tedavi etkinliği ve komplikasyonlar açısından değerlendirildi.

**MATERYAL - METOT**

Ekim 1994 - Mart 1998 yılları arasında üretral travma nedeniyle polikliniğimize başvuran 31 hasta içerisinde, inkomplet üretra rüptürü saptanan ve geç dönemde optik üretrotomla tedavi edilen 22 hasta retrospektif olarak incelendi. Başlıca etyolojik nedenler % 12(%40) hastada iyatrojenik, % 14(%45) hastada künt pelvik travması, % 3(%10) hastada perineal bölge ateşli silah yaralanması olarak belirlendi. Ayrıca 2 hastada penis fraktürüne bağlı sekonder üretral yaralanma saptandı.

Üretral travma anamnezi olan hastaların tümü retrograd / voiding sistoüretrografi ve diğer üriner sistem travmatik patolojileri açısından da, intravenöz pyelografi ve/veya batin tomografisi ile değerlendirildi. Ek üriner sistem patolojisi saptanmayan ve parsiyel üretra rüptürü belirlenen 26 hastaya 15 F sistostomi kateteri

takıldı. Üçüncü haftada, üriner infeksiyon açısından değerlendirilen ve infeksiyon saptanan hastalar uygun antibiyoterapi ile tedavi edildi. Daha sonra sistostomi kateterleri klampe edilerek, spontan miksiyon açısından değerlendirildiler. Spontan miksiyon yapan, üretrografi ile darlık saptanmayan ve üroflowmetride Life-Tech, Urolab Janus V3.6) Q max değerleri 15 ml/sn'nin üzerinde belirlenen dört hastanın sistostomi kateterleri alındı ve ek bir tedavi yapılmadı. Yeterli projeksiyonda spontan miksiyon yapamayan ve üroflowmetride Q max değerleri 105 ml/sn'nin altında saptanan hastalar sistostomi kateterleri ile takibe alındı. Bu gruptaki hastalarda üretaral darlık radyolojik olarak değerlendirildi.

Üç ay sistostomi kataetaeri ile takip edilen hastalar, üçüncü ayda da retrograd üretrografi ve voiding sistoüretrografi ile değerlendirildi. Ayrıca hastaların tümüne idrar kültür ve antibiyogram, üroflowmetri tetkiki yapıldı. Üriner enfeksiyon saptanan 17 hasta preoperatif olarak tedavi edildi. Üretrografide üretral darlık belirlenen ve üroflowmetride Qmax değeri 15 ml/sn "nin altında saptanan 22 hastaya üretrotomi intern uygulandı.

Epidural anestezi altında Sachse'nin tanımladığı tekniğe uygun olarak 20 F üretrotomla saat 12 hizasında darlık bölgesi insize edildi(4).

Hastalara 22 F üretral foley sonda takılıp, sistostomi kateterleri alındı. 48 saat sonra üretral kateterleri de alınan hastaların spontan miksiyon yaptıkları saptandı. Postoperatif 15 gün sonra üriner infeksiyon açısından yeniden değerlendirilip, tedavi edilen hastalara haftada bir Benique sonda ile üretral dilatasyon yapıldı. Postoperatif 3. aydan itibaren, her 3 ayda bir üriner infeksiyon ve üroflowmetri ile değerlendirilen hastaların Q max değeri 15ml/sn üzerinde olanlar da işlem başarılı olarak kabul edildi. Q max değeri 15 ml/sn'nin altında belirlenen 6 hastada rekürren darlık nedeniyle retrograd-voiding sistoüretrografi ile değerlendirildi. Darlık saptanan 3 hastalar ikinci seans üretrotomi internle tedavi edildi. Diğer 3 hastaya prostat hiperplazisi nedeniyle, transüretral prostat rezeksiyonu (TUR-P) uygulandı.

Bu 6 hastada postoperatif üçüncü ayda üroflowmetri ile takip edildi. Her üroflowmetrik değerlendirme sırasında hastalara 2 ile 4 kez (ortalama 2.64+0.79) üroflowmetri yapıldı. İşlenen volümün 150 ml'den az olduğu sonuçlar değerlendirmeye alınmadı.

## SONUÇLAR

Üretrotomi internle tedavi edilen 22 hastanın yaş ortalaması 50.95+9.46 yıl (32-65 )' idi. Hastaların ortalama takip süresi 21.18 + 9.56 ay (4-41). Sistostomi kateteri ile takip edilen 22 hastanın ortalama Q max değerleri 7.36 +2.63 ml/sn (3-14 ) idi. Hastaların 5'inde anterior üretrada, 17'sinde posterior üretrada darlık saptandı. Darlık alanının uzunluğu ortalama 11.82 + 6.12 mm (2-22) idi. Üretrotomi intern ile tedavi edilen 22 hastanın üretral kateterleri postoperatif 48 saat sonra

alındı. Postoperatif 15. günde üriner infeksiyon açısından değerlendirilen hastaların 7'sinde üriner infeksiyon saptandı ve idrar kültür antibiyogram sonucuna göre uygun antibiyoterapi ile tedavi edildi. Hastalar Benique dilatasyonlardan sonra, postoperatif üçüncü ayda üriner infeksiyon ve üroflowmetri ile değerlendirildi. Üroflowmetrik değerlendirmede ortalama Q max değeri 19.36 +6 ml/sn (6-22) olarak saptandı. Q max değeri 15 ml/sn "nin altında olan 6 hastanın üçünde prostat hiperplazisi belirlendi ve transüretral rezeksiyonla tedavi edildi. Rekürren darlık belirlenen 3 (%13) hasta ise yine üretrotomi internle tedavi edildi. Bu hastalarında ikinci uygulamadan sonra Q max değerleri 15ml/sn'nin üzerinde saptandı ve ek bir tedavi uygulanmadı. Optik üretrotom komplikasyonlarından impotans ve inkontinans hiçbir hastada saptanmadı.

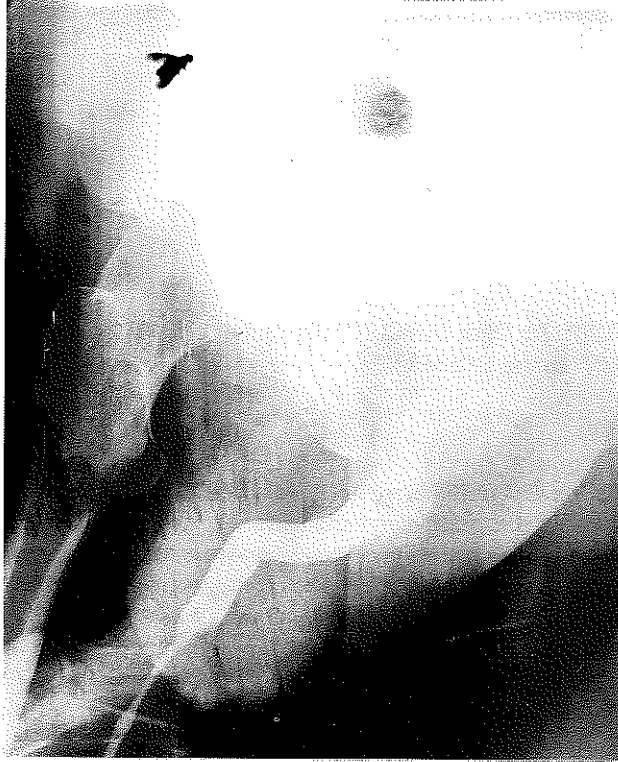
## TARTIŞMA

Erkek üretrası anatomik ve fonksiyonel olarak dört bölüm olarak incelenmelidir: prostatik, membranöz, bulber ve pendülöz uretra (5) Üretral travmalar sonucu oluşacak yaralanmalarda etkilenen kısmın ilerideki kontinans açısından önemi büyüktür. Özellikle membranöz üretrenin, sfinkterik aktivite açısından dikkatli manuple edilmesi gereklidir (5). Travma sonucu oluşacak membranöz uretra yaralanmalarında elongasyon inkomplet komplet rüptür oluşabilmektedir(5). İnkomplet uretra rüptüründe uygulanacak üretral kateterizasyon ile, yatrojenik komplet rüptürüne sebep olunabileceği için, tanı ve tedavi yaklaşımındaki yanlışlıklar ileride kontinansı, potens ve rekürren darlık gelişmesini etkileyecektir(5). Bu nedenle üretral travma anamnezi olan ve/veya üretrotraji saptanan hastalarda, üretral kateterizasyondan öncesi, retrograd/voiding sisto-üretrografi ile değerlendirilmelidir. Komplet uretra rüptüründe retrograd olarak verilen kontrast madde mesaneye geçmemekle birlikte, inkomplet uretra rüptüründe kontrast maddenin mesaneye geçtiği saptanmaktadır (Resim 1).

Üretral yaralanma saptanan hastaların yaklaşık %10'unda mesane perforasyonu belirlenebileceğinden dolayı ve üst üriner sistemin de travmadan etkilenmiş olabileceğini göz önüne alarak, hastalar intravenöz pyelografi ve/veya abdominal tomografi ile değerlendirilmelidir (5,6). Üretra travması nedeniyle değerlendirildiğimiz 31 hastanın 5'inde komplet uretra rüptürü, 26'sinde parsiyel uretra rüptürü saptandı. Ayrıca komplet uretra rüptürü saptanan hastaların 3'ünde mesane perforasyonu belirlendi.

Üretral travmalarda, hastalara akut dönemde reparasyon uygulanması veya hastanın sistostomize edilerek geç dönemde reparasyon yapılması halen tartışma konusudur (2,3). Akut dönemde yapılacak reparasyonla hastaların yarısında üretral darlık ve impotans, üçte birinde de inkontinans saptandığı bildirilmektedir(7). Hastaların sistostomize edilerek geç dönemde yapılan reparasyonla,

Resim I: Üretral darlıkların optik üretrotom ile tedavisi



üretral darlık %15, impotans %10-15, inkontinans %5 oranında bildirilmiştir(7). Özellikle inkomplet üretra rüptürlerinde spontan iyileşme olabileceğinden dolayı, hastaların sistostomize edilerek geç dönemde reparasyon açısından değerlendirilmesi, bu komplikasyon oranını daha da azaltacaktır. İnkomplet üretra rüptürlerinde, geç dönemde oluşacak darlıkların optik üretrotomla tedavisinde %56-95 oranında başarılı sonuçlar bildirilmektedir(1).Ancak darlığın uzunluğu,tek veya multipl olması başarı oranını etkileyecektir(8).Gibod optik üretrotomla tedavi edilen hastaların uzun süreli takiplerde, başarı oranının %25 olduğunu bildirmiştir(9). Travmatize üretral segmentin idrarla temas etmemesi, infeksiyonun önlenmesi tedavinin etkinliğini arttıracaktır. İnkomplet üretra rüptürlerinde, hastanın üretral yoldan kateterize edilmesi, rüptürü komplet hale getirebileceği gibi, infeksiyon yol açarak periüretral fibrozise neden olup tedavi etkinliğini azaltacaktır. 22 hastalık, parsiyel üretra rüptürü nedeniyle sistostomize edilip geç dönemde reparasyon yapılan çalışma grubumuzda, %72 oranında tek seansta başarı elde edildi. İmpotans, inkontinans hiçbir hastada saptanmadı. Sadece hastaların %13'ünde rekürren darlık saptandı.

Üretral travma sonucu oluşacak darlıkların tedavisinde balon dilatasyonu, üretral stent uygulanması,üretroplasti önerilen başka diğer tedavi modelleridir. Ancak inkomplet üretra darlıklarında optik üretrotom uygulaması kolay ve başarılı bir tedavi yöntemidir(10,11).

Üretral darlıkların tedavi sonrası takiplerinde, standart

bir metod belirlenmemiştir. Üroflowmetri, üretroskopi, asendan ve miksiyonel üretrografiye göre daha az, invaziv bir yöntem olarak gündeme gelmiştir(1,12). Tunç ve arkadaşları üroflowmetride Q max değerinin > 12 ml/sn saptanması halinde girişimin başarılı olarak kabul edilebileceğini bildirmektedir(13). Ancak bu sırada hastanın üriner infeksiyonunun olması üroflowmetri sonuçlarını etkileyebilecektir. Çalışmamızda, üriner infeksiyon açısından tedavi edilen ve Q max değeri 15 ml/sn nin üzerinde olan hastalarda işlem başarılı olarak kabul edildi.

## SONUÇ

Parsiyel üretral travmalı hastalara ,yatrogenik komplet üretra rüptürüne sebep olmamak için üretral kateterizasyon uygulanmamalıdır. Spontan olarak iyileşebilecek olan bu hasta grubunda, hastaların sistostomize edilerek geç dönem reparasyon yapılması darlık,impotans,inkontinans gibi komplikasyon oranını azaltacaktır. Ayrıca bu hastaların postoperatif takiplerinde üroflowmetri, üretroskopi ve üretrografi gibi invaziv modeller yerine kullanılabilir bir yöntemdir.

## KAYNAKLAR

1. Lipsky H, Hubner G: Direct vision urethrotomy in the management of urethral strictures. Brit J Urol. 49:725,1977
2. Follis HW, Koch MO, McDougal WS: Immediate management of prostatic-membranous urethra. Urology. 39:135,1992
3. Chapple CR, Turner-Warwick R: Urethral stricture surgery. Current Opinion in Urology 2:218,1992
4. Saches H:Die transurethrale scharfe Schlitzung der Harnrohrenstriktur mit einem Sichturethrotom. Verhandel. Deutsches Gesell Urol. 25:143,1973
5. Georgeo Webster: Reconstruction of the Membranous Urethral stricture. Fray F Marshall: Textbook Operative Urology. Philadelphia :WB Saunders ,1996 .pp 590-600
6. Webster GD, Mathes G, Selli C:Prostatomembranous urethral injuries:A review of the literature and a rational approach to their management J Urol. 130:898,1983.
7. Jack W McAninch:Injuries to the Genitourinary.Tract.Emil A Tanagho, Jack W McAninch: General Urology.Thirteenth edition, New Jersey 1992,pp308-326
8. Pansadore V,Emiliozzi P:Internal urethrotomy in the management of anterior urethral strictures:long-term followup.J Urol. 156:73,1996
9. Gibod LB,Le Portez B:Endoscopic urethrotomy:does it live up its promises?J Urol. 127:433,1982
10. Milroy E,Allen A:Long-term results of UroLume urethral stent for recurrent urethral strictures.JUrol. 155:904,1996
11. Yachia D, Beyar M :Temporarily implanted urethral coil stent for the treatment of recurrent urethral strictures:a preliminary report.J Urol. 146:1001,1991
12. Neilsen K, K, Nordling J: Urethral stricture following transurethral prostatectomy. Urology 35:18,1990
13. Tunç H. M, Kadioğlu TC, Koçak T. ve ark.:Üretral rekonstrüksiyonların üroflowmetri ile takibi.Türk Üroloji Dergisi. 4:389,1997