

YARA BALİSTİĞİ - II ATEŞLİ SİLAH YARALANMALARINDA MERMİDEKİ ŞEKİL BOZUKLUKLARI ve PARÇALANMA ETKİLERİ

WOUND BALLISTICS - II DEFORMATION IN BULLET AND EFFECTS OF FRAGMENTATION

Dr. Ali İhsan UZAR Dr. Cengiz KAYAHAN Dr. Bülent GÜLEÇ Dr. Mustafa Tahir ÖZER
Dr. Orhan KOZAK Dr. Fahrettin ALPASLAN

ÖZET: Ateşli silah yaralanmalarında, mermide oluşan şekil bozukluğu (deformasyon) ve parçalanma (fragmentasyon), sık karşılaşılan bir durumdur (1). Günümüzde çelik alaşımından yapılmış, sert uçlu tabanca mermilerinin aksine, piyade tüfeği mermileri genellikle yumuşak bakır uçludur (1, 2, 3). Her iki tür merminin deformasyon ve fragmentasyon etkisi yapılan statik ve dinamik deneysel çalışma ile araştırıldı. Bu amaçla 7.65 tabanca ve G3 tüfek mermileri, yassı ve uzun kemikler ve yumuşak yağ blokları ve jelatin kullanıldı. Çalışma sonucunda, G3 tüfek mermisinin kolaylıkla şekil bozukluğu gösterdiği ve parçalandığı, normal yapıdaki mermiye oranla etkisinin arttığı saptandı.

Anahtar Kelime: Yüksek hızlı mermi, deformasyon, fragmentasyon.

SUMMARY: Deformation and fragmentation of the bullet are frequently observed in firearm wounds(1). Contrary to hard tipped, steel alloyed pistol bullets, rifle bullets made of copper are comparatively softer (1,2,3). Deformation and fragmentation effects of each type of bullets were researched by static and dynamic experimental studies. For this purpose bullets of 7.65 pistol and G3 rifle, flat and long bones, soft fat blocks and gelatine were used. After this study we have observed that bullet of G3 rifle could easily be deformed and fragmented, and its effect increased with respect to the normal bullets.

Key words: High velocity missile, bullet deformation, bullet fragmentation

Ateşli silah yaralanmaları, travma cerrahisinin sık karşılaşılan temel uğraşı alanlarından birisi olmasına rağmen, yaralanmaya neden olan merminin dokular içindeki hareketlerini inceleyen "Yara Balistiği", en az bilinen konulardandır. Ülkemizde yaralama gücü yüksek silahların genellikle askeri birliklerde bulunması ve kullanımlarının sınırlandırılması, hastanelere başvuran sivil yaralanmaların, sıklıkla yara profili komplike olmayan, düşük hızlı mermilerle oluşması nedeniyle yakın zamana kadar yara balistiği konusunda yapılmış yurtiçi araştırma ve deneysel çalışmalara rastlanılamamıştır.

Mermilerle oluşan yaralanmalarda, merminin fiziksel yapısı ve şekli yaralanmanın şiddetini önemli ölçüde değiştirir (1). Düşük hızlı tabanca mermi yüzeyleri sert çelik alaşımından yapılmıştır. Bu nedenle vücut

dokularına girmeden veya girdikten sonra sert cisimle çarpışmalarında, kolaylıkla şekil bozukluğu ve parçalanma ortaya çıkmaz ve genellikle basit yaralanmaya neden olurlar (2,3,4,5). Oysa yüksek hızlı piyade tüfeği mermileri, çeliğe oranla çok daha yumuşak bakırla kaplanmıştır. Sert bir cisimle çarpışması durumunda bakır kolaylıkla şekil değiştirir veya yırtılır. Merminin çekirdeğini oluşturan ve yumuşak bir metal olan kurşun parçalanır ve oluşan yaranın boyutlarını ileri derecede artırır (1,3,6,7,8).

Ülkemizde en sık yaralanmaya neden olan tabanca ve tüfek mermilerinde oluşan şekil bozukluğu (deformasyon) ve parçalanmanın (fragmentasyon) yara oluşumu üzerinde etkilerini araştırmak amacıyla yapılan deneysel çalışma ile konu araştırılmış ve tartışılmıştır.

MATERYAL - METOT

Çalışma GATA Genel Cerrahi ABD'da gerçekleştirildi. Atışlar Jandarma Atış Poligonunda yapıldı ve 7.65 çelik

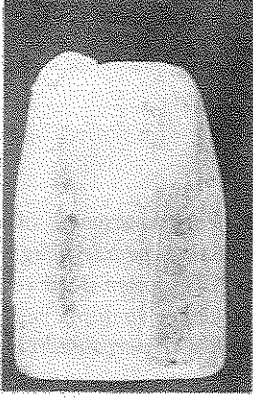
GATA Genel Cerrahi ABD

Yazışma Adresi: Dr. Ali İhsan UZAN

GATA Genel Cerrahi ABD - 06018 Etilik - ANKARA


uçlu tabanca mermisi ile Türk Silahlı Kuvvetlerinde kullanılan NATO standart, 7.62 x 51 mm. G-3 mermisi kullanıldı.

Çalışmada ilk olarak deformasyon oluşturulmuş merminin etkileri araştırıldı. Bu amaçla aynı eksen üzerinde tesbit edilmiş 5 adet koyun skapula kemiği ve bu kemiklerin arkasına literatürde ilk kez olmak üzere katılaştırılmış margarin yağ ve en arkada, ek deformasyon oluşturmadan mermiyi yakalamak için toz çimento kullanıldı. Üç metreden yapılan tabanca atışlarında, tabanca mermisinin tüm kemiklede 8 mm. çaplı laserasyon, margarin yağ bloğunda 10 mm. çaplı kalıcı kavite oluşturduğu ve minimal deformasyon gösterdiği belirlendi (Resim 1,2)



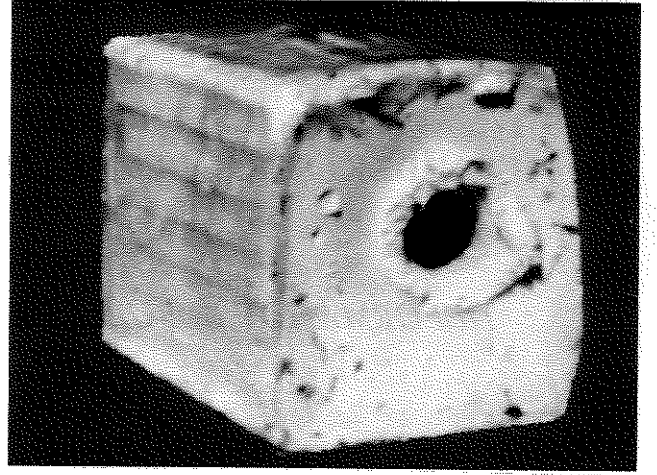
Resim I: Minimal deformasyona uğramış tabanca mermisi

Resim II: Deformasyon oluşturmak için kullanılan skapula kemikleri. Tabanca mermisinin oluşturduğu perforasyon kırmızı daire, tüfek mermisi mavi daire içine alınmıştır.




Aynı uzaklıktan aynı modele yapılan G-3 piyade tüfeği atışlarında merminin, birinci kemikte 7.5 mm., beşinci kemikte ise 35 mm. çaplı laserasyon oluşturduğu ve arkasındaki yağ bloğunda, 6 cm. çaplı giriş, 12 cm. çıkış deliği ile birlikte genişleyen yarım konik tarzda geniş bir kavite oluşturduğu görüldü (Resim 2,3,4). Oluşan kavitenin boyutları, deformasyon oluşturmadan yapılan G-3 atışındaki, margarin yağ bloğunun, kavitesi ile karşılaştırıldı (Resim 5). Deformasyon oluşturmadan direkt olarak yapılan atışta girişten yaklaşık 8 cm ileride

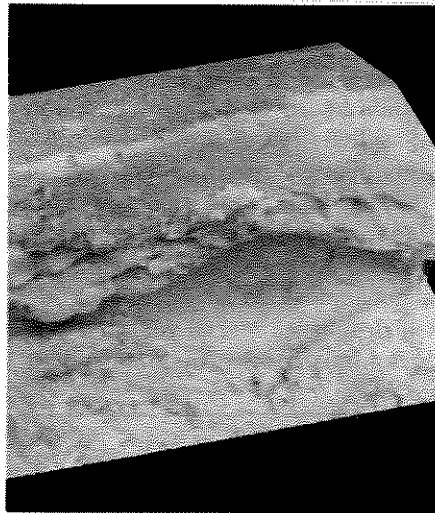
Resim III: Deforme olmuş merminin blokta giriş deliği



Resim IV: Aynı merminin oluşturduğu yarım konik geniş kavite. Mermi sağdan girmiş, soldan çıkmıştır.



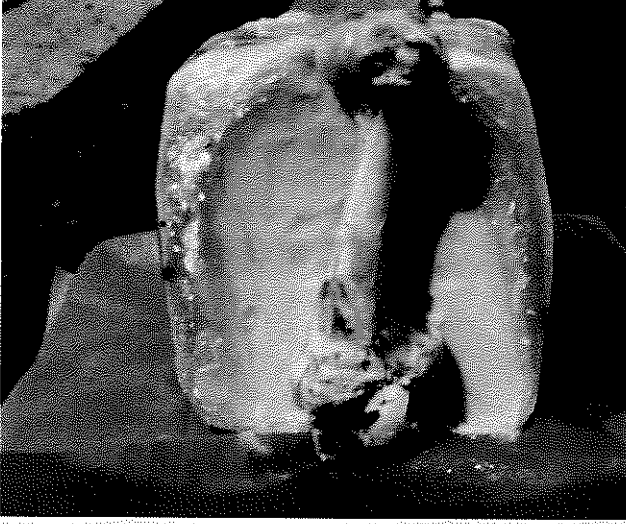
Resim V: Deforme olmamış normal merminin oluşturduğu geçici kavite Mermi soldan girmiş, sağdan çıkmıştır.



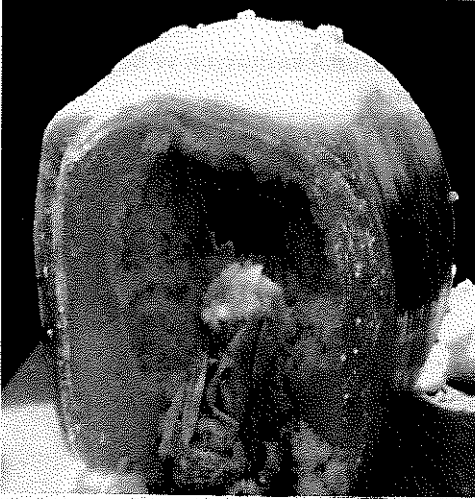kavitenin oluştuğu, ikinci 8cm de en geniş çapa ulaştığı ve blok sonunda kavitenin sona erdiği belirlendi.

Çalışmanın sonraki aşamasında fragmentasyon etkisi araştırıldı. Bu amaçla margarin yağ bloğu ile birlikte dana humerus kemiği kullanıldı (Resim 6). 3 metreden yapılan tabanca atışında merminin kemiği ve margarin yağ bloğu deldiği ve minimal bir deformasyon göstererek toz

Resim VI: Dana humerus kemiği ve margarin yağ bloğu

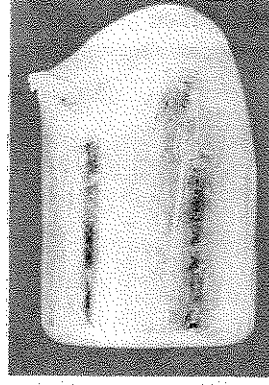

Resim VIII: 7.62 x 51 mm G-3 mermi atışı sonrası ikiye bölünmüş humerus ve yağ bloğundagiriş deliği (8 cm.)



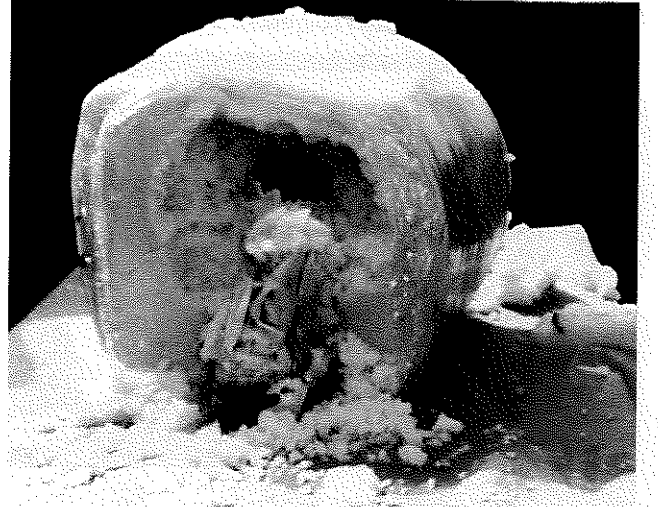
çimento içinde kaldığı belirlendi (Resim7). Aynı uzaklıktan G-3 mermisi ile yapılan atışta ise 8 cm. çaplı kemik ikiye bölündü (Resim 8). Giriş deliği 8 cm., çıkış deliği 20 cm.lik konik tarzı büyük bir kavite oluştu (Resim 9). Merminin ise bütünüyle deforme olduğu gözlemlendi (Resim 10).

Mermi fragmentasyonunu dinamik olarak göstermek amacıyla + 4 derecede soğutulmuş 35x20x20 cm boyutlarında jelatin blok, fragmentasyon oluşturmak için alüminyum alaşımlı fişek taşıyıcı ve görüntüleme işlemi

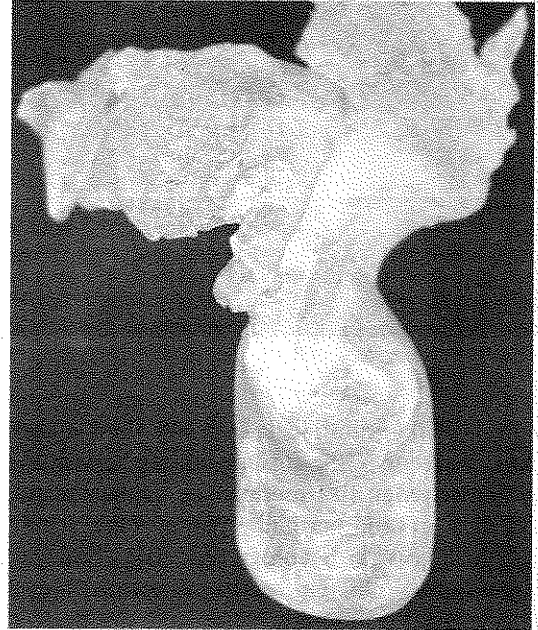


Resim VII: Humerus kemiğini delen ve minimal deformasyon gösteren tabanca mermisi


Resim IX: Bloğun çıkış deliği (20 cm.)




Resim X: Gömleği deforme olmuş ve çekirdeği parçalanmış G-3 mermisi



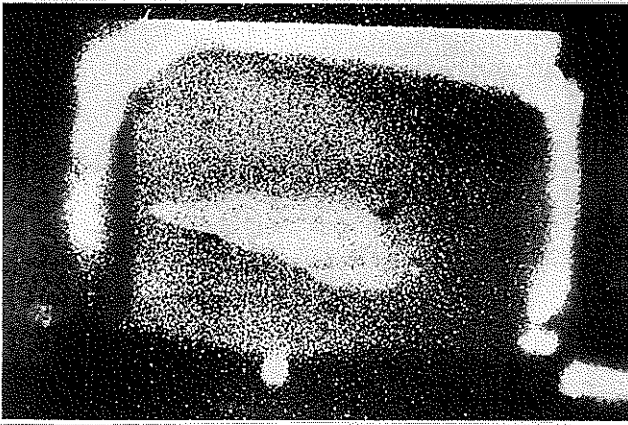
Resim XI a: Mermi jelatin bloğa yaklaşırken



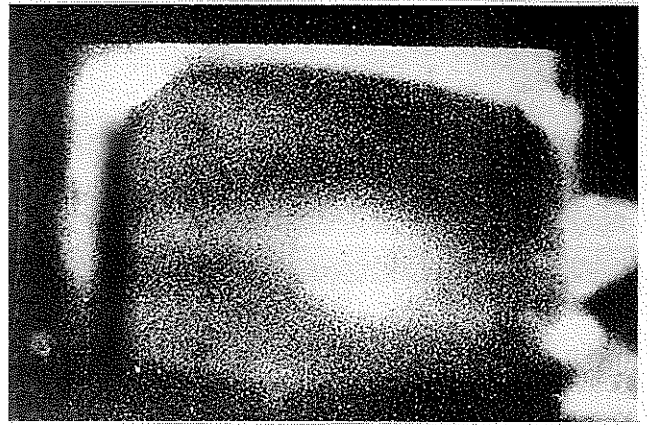
Resim XI b: Mermi jelatin blokta ilerlerken



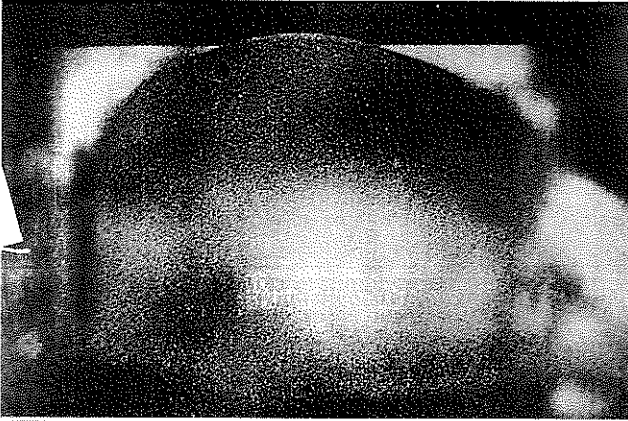
Resim XI c: Mermi iki ayrı fragmana ayrılırken



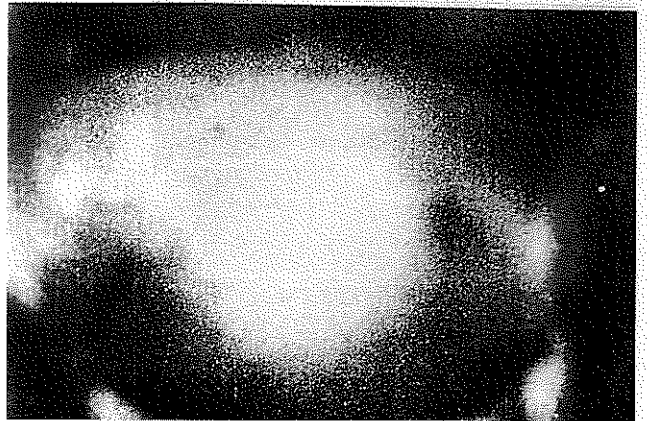
Resim XI d: İki fragman bloğu terkederken



Resim XI e: Kovitasyon büyürken



Resim XI f: Oluşan maksimal kavitasyon ve bloğun parçalanması



için saniyede 11.000 görüntü kapasiteli HYCAM II yüksek hızlı kamera, saniyede 8500 görüntü alacak kapasitede kullanıldı. Üç metreden G-3 mermisi ile yapılan atışta, fişek taşıyıcıdan geçen merminin jelatin blok içinde parçalandığı ve iki ayrı yerden bloğu terk ettiği, başlayan kavite oluşumunun 25 cm. çapa ulaşarak bloğu parçaladığı gözlemlendi (Resim 10).

TARTIŞMA

Deformasyon ve fragmentasyon merminin yapısı ile yakından ilişkilidir(1). Mermi, kurşun antimon karışımı çekirdek ve bu çekirdeğin çevresini saran gömlektir. Gömlek tabanca mermilerinde çelik alaşımı, tüfek mermilerinde ise bakır alaşımından oluşur. Yüksek hızına ek olarak çelik alaşıma göre çok daha yumuşak bakır alaşımı gömlek nedeniyle, tüfek mermileri çok daha kolay

deformasyon ve fragmantasyon gösterirler (1,7,8,9).

Çalışmamızda mermilerde deformasyon oluşturmak için koyun skapula kemikleri ve hedef olarak kendisi ek fragmantasyona neden olmaması için orta sertlikteki parafin yerine, literatürde ilk kez yumuşak margarin yağ blokları kullanıldı. Tabanca mermisi ile yapılan atışta, skapula kemiklerinde delik çapı tüm kemiklerde aynı olurken (8 mm), G3 tüfek atışlarında kemik sayısı ile orantılı olarak laserasyon çapında belirgin artış belirlendi. (8 ve 35 mm). Geçici kavite oluşmasında etken, merminin takla hareketi sonucu, ortamla karşılaşan merminin alan yüzeyindeki genişlemedir (7,10,11,12). Deformasyonda yüzey artışı takla hareketi henüz oluşmadan, hedefe girmeden meydana gelir ve geçici kavite etkisini girişte gösterir. Bu nedenle deformasyon göstermeyen tabanca mermisinde margarin blok içinde sadece 10 mm çaplı kalıcı kavite oluşurken, G3 atışında ise 6 cm. çapında giriş, 12 cm çapında çıkış deliği ile birlikte kesik konik tarzı geniş kavite elde edildi.

Deformasyon kavitesinin, deforme olmamış normal mermi kavitesinin, alışılmış ampul oluşturan ve belirli bir bölgeye lokalize formundan ayrı olarak, girişten başlayan ve genişleyerek ilerleyen, kesik konik tarzı ve normal G-3 mermisinin oluşturduğu kaviteden 3 kat daha geniş hacimli olduğu görüldü.

Mermi çekirdeğini oluşturan kurşun, yumuşak ve kolay parçalanabilen ağır elementtir. Bu nedenle çekirdeği çevreleyen bakır gömleğin yırtıldığı durumlarda kolaylıkla parçalanır(1,6,8). Fragmantasyon oluşturma amaçlı çalışmamızda başlangıçta 8 cm. çaplı dana humerus kemiğinde tabanca ve tüfek mermileri denendi. Sert uçlu tabanca mermisi minimal deformasyon gösterirken, yumuşak gömleklili tüfek mermisinin geniş ölçüde parçalara ayrıldığı görüldü. Aynı merminin margarin blokta yaptığı parçalanma bütün çalışmamız boyunca elde ettiğimiz en geniş hacimli kaviteyi oluşturdu.

Fragmantasyon etkisini aşamalı olarak göstermek amacıyla yapılan dinamik çalışmalarda % 10 jelatin blok önüne literatürde ilk kez fişek taşıyıcı yerleştirildi. Alüminyum alaşımından oluşan 8 x 14 cm'lik taşıyıcılar asker tarafından kemer hizasında, kuşak tarzında ve karnın ön bölümünde taşınır. Çalışmamızda fişek taşıyıcı kullanmamızın diğer bir nedeni bu bölgedeki fişek taşıyıcıdan geçen bir merminin yaralama potansiyelini ve öldürücü etkisini göstermektir. Böyle bir engelden çıkan merminin jelatin içinde iki parçaya ayrıldığı, her bir parçanın ayrı yerlerden bloğu terkederken, oluşan kavitenin bloğu parçalaması aşamalı olarak çalışmamızda gösterildi.

SONUÇ

Yapılan bu çalışma ile, tabanca mermilerinde görülmeyen ancak yüksek hızlı ve yumuşak uçlu

mermilerde oluşan deformasyon ve fragmantasyonun potansiyel etkileri deneysel olarak gösterilmiştir. Deformasyona uğramış bir merminin neden olduğu geniş geçici kavite; merminin vücut dokularında kütlesi ile çarpmadan blast etki ile oluşturduğu geniş laserasyonları açıklayabilir. Mermi fragmantasyonunda her bir parçanın bir mermi gibi davranarak değişik yönlerde dağılması, yara profilinden uzak, kolaylıkla gözden kaçabilecek ek organ yaralanmalarına neden olabilir. Bu nedenle yüksek hızlı mermilerle oluşan yaralanmalarda mermi yoluna ek olarak mermi giriş ve çıkış yerlerinin değerlendirilmesi, mermi parçalarının vücut içinde dağılımlarını direkt grafilerle gösterilmesi ameliyat öncesi dönemde son derece önemlidir.

KAYNAKLAR

1. Fackler ML, Surinchak JS, Malinowski JA et al : *Bullet Fragmentation; A Major Cause of Tissue Disruption. J. Trauma. 24 : 35 39,1984*
2. Ordog GJ, Wasserberger J, Prakash A et al : *Civilian Gunshot Wounds; Deteminants of Injury. J. Trauma. 27 : 943 947,1987*
3. Fackler ML : *Civilian Gunshot Wounds And Ballistics; Dispelling The Myths. C.I. In Trauma. 16 : 17 27,1998*
4. Berman AT, Fredric Salter : *Low-velocity Gunshot Wounds in Police Officers. Clin.Ort. and Rel. Res. 192:113-119,1985*
5. Ordog GJ, Wasserberger J, Balasubramanium S : *Civilian Gunshot Wounds Outpatient Management. J. Of Trauma. 36 : 106-111,1994*
6. Cooper GJ, Ryan JM : *Interaction of Penetrating Missiles With Tissues; Some Common Misapprehensions And Implications For Wound Management. Br. J. Surg. 77 :606 610, 1990*
7. Hopkinson WA, Marshall TK : *Firearm Injuries. Brit. J. Surg. 54 : 344 352,1967*
8. Knudsen JTP, Theilade P : *Terminal ballistics of the 7.62 NATO bullet. Int. J. Leg Med. , 106 : 61 67,1993*
9. Ian V Hogg: *Jane's Infantry Weapons. 19th. Edition. 1993 . Jane's Data Division . Sentinel Hause, 163 Brighton Road, Coulston CR5 2NH.UK.*
10. Berlin R, Janzon B, Rybeck B et al : *Local Effects of Assault Rifle Bullets in Live Tissues, Part II. Acta Chirurgica Scandinavica. 477 : 5 57,1977*
11. Berlin R, Gelin LE, Janzon B et al : *Local Effects of Assault Rifle Bullets in Live Tissues. Acta Chirurgica Scandinavica. 459 : 3-76,1976*
12. Fackler ML, Malinowski JA : *The Wound Profile; A Visual Method For Quantifying Gunshot Wound Components. J. Trauma. 25 : 522-529,1985*