

Yenidoğanda *Chryseobacterium indologenes*'in Etken Olduğu Ventilatör İlişkili Pnömoni Olgusu

A case of Ventilator-associated Pneumoniae Caused by Chryseobacterium Indologenes in a Neonate

Nadire Seval Gündem[✉]

Dr Ali Kemal Belviranlı Kadın Doğum ve Çocuk Hastalıkları Hastanesi, Tıbbi Mikrobiyoloji Laboratuvarı, Konya, Türkiye

Atf/Cite as: Yazar A, Yazar B, Yazar C. BAŞLIK. Turk Mikrobiyol Cemiy Derg. 2023;53(3):198-204.

Öz

Chryseobacterium indologenes, özellikle yenidoğan ve immün sistemi baskılanmış hastalarda fırsatçı enfeksiyonlara neden olan gram negatif, non-fermentatif bir basildir. Klorlamaya dirençli olan bu bakteri, hastane ortamında solunum cihazları, entübasyon tüpleri ve nem aygıtlarını kontamine ederek potansiyel enfeksiyon kaynağı oluşturur. Literatürde *Chryseobacterium indologenes*'in bakteriyemi, ventilatör ilişkili pnömoni, menenjit, peritonit, endokardit, pyelonefrit ve lumboperitoneal şant enfeksiyonu etkeni olarak bildirildiği çalışmalar mevcuttur. Yapılan çalışmalarda bu bakterinin karbapenem, sefalosporin ve aminoglikozitler gibi antibiyotiklere dirençli olduğu bildirilmiştir. Ayrıca, trimetoprim sulfametaksazol, siprofloksasin ve piperasilin tazobaktam'ın da duyarlılık oranları yüksek bulunmuş olup tedavide en uygun antibiyotiklerin levofloksasin ve gatifloksasin gibi yeni kinolonlar olabileceği vurgulanmıştır. Levofloksasin, akciğer dokusunda ve solunum sekresyonlarında yüksek konsantrasyonlara ulaştığı için çok ilaca dirençli mikroorganizmaların neden olduğu ventilatörle ilişkili pnömoni tedavisinde kullanılan bir antibiyotiktir. Yenidoğanda levofloksasin kullanımı ile ilgili sınırlı veri olsa da uygun doz ve sürede kullanıldığında klinik başarı sağlanan çalışmalar mevcuttur. Bu olgu sunumunda, serebral palsi olan bir yenidoğanda ventilatör ilişkili pnömoni etkeni olarak izole edilen *C. indologenes* ve antibiyotik direnci sunulmuştur.

Anahtar kelimeler: *Chryseobacterium indologenes*, ventilatör ilişkili pnömoni, yenidoğan

ABSTRACT

Chryseobacterium indologenes is a gram-negative, non-fermentative bacillus that causes opportunistic infections, especially in the newborns and immunocompromised patients. This bacterium, which is resistant to chlorination, creates a potential source of infection by contaminating respirators, intubation tubes and humidifiers in the hospital. In the literature, there are studies reporting *Chryseobacterium indologenes* as a causative agent of bacteremia, ventilator-associated pneumonia, meningitis, peritonitis, endocarditis, pyelonephritis and lumboperitoneal shunt infection. Studies have reported that this bacterium was resistant to antibiotics, such as carbapenems, cephalosporins and aminoglycosides. Also, the susceptibility rates of trimethoprim sulfamethoxazole, ciprofloxacin and piperacillin tazobactam were also found to be high, and it was emphasized that the most appropriate antibiotics for treatment may be the new quinolones, such as levofloxacin and gatifloxacin. Levofloxacin is an antibiotic used in the treatment of ventilator-associated pneumonia caused by multidrug-resistant microorganisms, as it reaches high concentrations in the lung tissue and respiratory secretions. Although there are limited data about the use of levofloxacin in newborns, there are studies that show clinical success when used in appropriate dose and duration. In this case report, *C. indologenes* isolated as a causative agent of ventilator-associated pneumonia in a newborn with cerebral palsy and its antibiotic resistance is presented.

Keywords: *Chryseobacterium indologenes*, ventilator-associated pneumonia, newborn

Alındığı tarih / Received:
15.02.2023 / 15.February.2023

Kabul tarihi / Accepted:
17.03.2023 / 17.March.2023

Yayın tarihi / Publication date:
01.09.2023 / 01.September.2023

ORCID Kayıtları

N. S. Gündem 0000-0003-3157-6849

✉ sevalgndem@yahoo.com

GİRİŞ

Chryseobacterium cinsi, ilk olarak 1994 yılında Vandamme ve ark. tarafından tanımlanmıştır. Önceden *Flavobacterium indologenes* veya *Flavobacterium aureum* olarak bilinen bu bakteri CDC grup IIb'ye aittir ve taksonomik çalışmalarda *Chryseobacterium indologenes* olarak isimlendirilmiştir⁽¹⁻³⁾. *C. indologenes*, aerop, hareketsiz, katalaz, oksidaz ve indol pozitif, gram negatif, non-fermentatif basildir. Koyun kanlı agar da kendine özgü sarımsı renkte pigment oluşturur^(1,4-6). Bakteri, doğada toprak, su ve bitkilerden izole edilebilmektedir. Klorlamaya dirençli olduğu için şebeke suları, musluk suları ve hastanelerin su sistemlerinde bulunabilmektedir. Hastane ortamında; solunum cihazları, entübasyon tüpleri, nem aygıtları gibi tıbbi cihazların bu bakteriyle kontaminasyonu hastalarda kolonizasyona yol açmaktadır^(2,5,7). *C. indologenes*'e bağlı fırsatçı enfeksiyonlar sıklıkla yenidoğanları ve immün sistemi baskılanmış hastaları etkilemektedir. Yenidoğanlarda gelişen enfeksiyonlar genellikle hastane kaynaklı olup, invazif girişim, immunsupresyon ve uzun süre geniş spektrumlu antibiyotik kullanımına bağlı olabilir^(2,8).

Bu olgu sunumunda, serebral palsili bir yenidoğanda ventilatör ilişkili pnömoni etkeni olarak izole edilen *C. indologenes* ve antibiyotik direnci sunulmuştur.

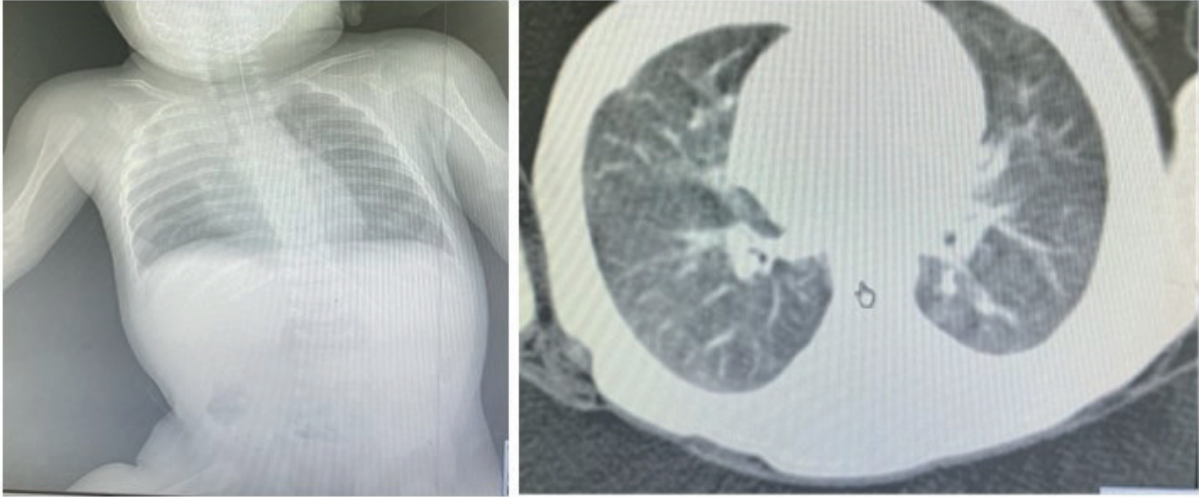
OLGU

Bu olgu sunumu için hastadan Sağlık Bakanlığı LH.FR.01 kodlu bilgilendirilmiş onam formu alınmıştır.

Doğum asfiksisine bağlı serebral palsy hastası 25 günlük erkek bebek, 36. gebelik haftasında 2100 gr ağırlığında sezeryan ile doğmuştur. Fizik muayenesinde yaygın hipotoni mevcuttur ve reflemler alınmıştır. Yenidoğan solunum distress sendromu nedeniyle doğar doğmaz entübe edilerek yenidoğan yoğun bakım ünitesine yatırılmıştır. Doğumdan beri mekanik ventilasyona bağlı olan hastanın solunum sekresyonlarının artmasıyla birlikte yatışının 25. gününde alınan kan örneklerinde C reaktif protein (CRP) değeri 16 mg/L (normal: 0-5 mg/L)

yükselmiştir. Tam kan sayımında nötrofili ağırlıklı lökositoz (lökosit 16.32 10⁹/L (normal:4-12 10⁹/L), nötrofil 9.5 10⁹/L (normal:2-8 10⁹/L), % nötrofil %84 (normal: %50-80) ve hafif trombositoz (485 10⁹/L; normal:100-420 10⁹/L) saptanmıştır. Hemoglobin (9.6 g/dl; normal:12-16 g/dl) ve hematokrit değerleri (hematokrit: %29.8; normal: %35-49) düşük bulunmuştur. Biyokimyasal parametrelerinde ise glukoz 54 mg/dl (normal: 60-100 mg/dl), kreatinin 0.16 mg/dl (normal:0.3-0.6 mg/dl) ve albumin 31.9 g/dl (normal: 38-54 g/dl) değerleri düşüktür. Diğer biyokimyasal testleri normal değer aralığındadır. Mekanik ventilatör desteği sağlanan hastanın akciğer grafisinde bilateral bronkopnömonik infiltrasyonlar gözlenmiştir. Toraks bilgisayarlı tomografi sonucu ise bronkopnömoniyeye ait şüpheli infiltrasyonlar olarak rapor edilmiştir (Resim 1).

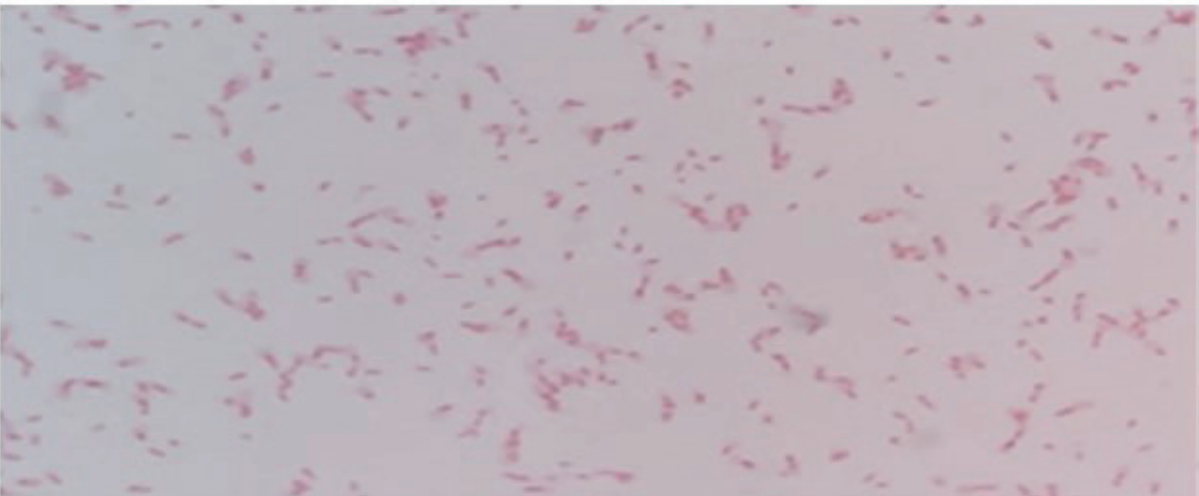
Mikrobiyolojik tanı açısından hastadan kan ve idrar kültürleri alınmıştır. İdrar kültüründe üreme saptanmamıştır. İki set kan kültüründe de *Staphylococcus hominis* üremiştir. Ampirik başlanan ampisilin-gentamisin tedavisi kesilerek teikoplanin ve amikasin ile tedaviye devam edilmiştir. Mekanik ventilatör desteği sağlanan hastanın pürülan trakeal sekresyonundan endotrakeal aspirat kültürü alınmıştır. Mikrobiyoloji laboratuvarına gönderilen trakeal aspirat örneğinin Gram boyaması immersiyon objektifiyle (X100) incelendiğinde her alanda 3-5 adet polimorf nüveli lökosit görülmüştür. Örnek %5 koyun kanlı agar (KKA, AEM Medikal, Türkiye), çikolata agar (ÇA, AEM Medikal, Türkiye) ve eosin methylen blue agar (EMB, AEM Medikal, Türkiye) besiyerlerine ekim yapılarak 37°C'de 48 saat süreyle inkübe edilmiştir. İnkübasyon sonunda %5 KKA besiyerinde 10⁵ kob/ml üreme saptanan, küçük, düzgün kenarlı, sarımsı renkte pigment oluşturan koloniler görülmüştür. İnkübasyon EMB besiyerinde üreyen laktöz negatif kolonilerin belirginleşmesi için 72 saate çıkarılmıştır (Resim 2). Kültür plaklarında üreyen kolonilere oksidaz, katalaz ve indol gibi konvansiyonel testler uygulanmış ve üçü de pozitif bulunmuştur. Gram boyama sonucunda ise gram negatif basil morfolojisi görülmüştür (Resim 3). Yinelene örneklerde de aynı mikroorganizma üremiştir. Tanımlama ve antibiyotik duyarlılık testleri VITEK-2 (BioMérieux, Fransa) otomatize sistemiyle gerçekleştirilmiş ve etken *Chryseobacterium*



Resim 1. Soldan sağa sırasıyla: Akciğer grafisi: Bilateral bronkopnömonik infiltrasyonlar/Toraks bilgisayarlı tomografisi: Bronkopnömoniyeye ait şüpheli infiltrasyonlar



Resim 2. *Chryseobacterium indologenes*'in soldan sağa sırayla %5 koyun kanlı agar ve eozin-metilen mavisi (EMB) agar besiyerlerinde oluşturduğu koloni morfolojileri



Resim 3. *Chryseobacterium indologenes*'in kültür plaklarından yapılan Gram boyalı incelemesi (100X immersiyon objektifi)

indologenes olarak tanımlanmıştır. Otomatize sistemle yapılan antibiyotik duyarlılık testlerinde belirlenen minimal inhibitör konsantrasyon değerleri; piperasilin >64 mg/L, piperasilin-tazobaktam >64 mg/L, seftazidim >32 mg/L, sefepim >16 mg/L, aztreonam >32 mg/L, meropenem >8 mg/L, imipenem >8 mg/L, amikasin >32 mg/L, gentamisin >8 mg/L, netilmisin >16 mg/L, tobramisin >8 mg/L saptarak dirençli olarak değerlendirilmiştir. Siprofloksasin (1 mg/L), levofloksasin (2 mg/L) ve trimetoprim sulfametaksazol (≤ 20 mg/L) duyarlı olarak saptanmıştır. EUCAST (European Committee on Antimicrobial Susceptibility Testing) kriterlerine göre standardize bir sınır değer belirlenememi, antibiyotiklerin bir kısmında "*Pseudomonas aeruginosa*" için tanımlanan kriterler kullanılmıştır⁽⁹⁾.

Hastaya 14 gün boyunca intravenöz 10 mg/kg/gün levofloksasin tedavisi uygulanmıştır. Tedavi sonrası endotrakeal aspirat kültüründe üreme olmamıştır. Enfeksiyon parametrelerinde normal değerler gözlenmiştir. Serebral palsi'si olan hastanın solunum sistemi başta olmak üzere kas iskelet sistemi açısından destek tedavisi evde sağlık hizmetleri birimi tarafından sürdürülmektedir.

TARTIŞMA

Chryseobacterium indologenes insan mikroflorasında yer almamakla birlikte hastane ortamında su içeren cihazları kontamine etmesi nedeniyle enfeksiyonlara yol açabilmektedir. Bakterinin biyofilm oluşturması ve proteaz aktivitesi virulansına katkıda bulunmaktadır. *C. indologenes*'in literatürde bakteriyemi, ventilatör ilişkili pnömoni, menenjit, peritonit, endokardit, keratit, yara yeri enfeksiyonu, pyelonefrit ve lumboperitoneal şant enfeksiyonu etkeni olarak bildirildiği çalışmalar mevcuttur^(1,3,7).

Chryseobacterium indologenes'in yenidoğanda menenjit ve sepsis etkeni olarak izole edildiği bir çalışmada enfeksiyonun hastane kaynaklı olabileceği düşünülmüş, düşük doğum ağırlığı ve intravenöz kateterizasyon gibi girişimsel işlemlerin risk faktörü olduğu ortaya konmuştur⁽⁸⁾. Pakistan'da yapılan bir çalışmada mekanik ventilatöre bağlı prematüre bir bebekte *C. indologenes*'e bağlı sepsis geliştiği rapor

edilmiştir⁽¹⁰⁾. Bu sonuçlar santral venöz kateteri olan 3 aylık bir bebeğin kan kültüründen aynı bakterinin izole edildiği ülkemizde yapılan bir çalışmanın bulgularıyla uyumludur⁽¹¹⁾. Ülkemizde yapılan başka bir çalışmada nöroblastom nedeniyle kemoterapi alan ve febril nötropeni gelişimiyle birlikte enfeksiyon bulguları ortaya çıkan 16 aylık bir hastanın kan kültüründen *C. indologenes* izole edilmiştir. Malignensi ve diabetes mellitus gibi alta yatan hastalıkların *C. indologenes* enfeksiyonları açısından risk faktörü oluşturduğu belirtilmiştir⁽⁴⁾. *C. indologenes*, 2012 yılında yapılan bir çalışmada menenjit bulguları gösteren yenidoğanın beyin omurilik sıvısı örneğinden izole edilmiştir⁽¹²⁾. Benzer şekilde Ceylan ve ark.'nın⁽¹³⁾ çalışmasında ventriküloperitoneal şantı olan hidrosefalili bir bebekte sepsis etkeni olarak bildirilmiştir.

Chryseobacterium indologenes, metallobetalaktamaz üretiminden dolayı karbapenemlere, birinci ve ikinci kuşak sefalosporinlere, seftazidim dışındaki üçüncü kuşak sefalosporinlere, aztreonam, eritromisin ve aminoglikozidlere dirençlidir⁽¹⁴⁾. SENTRY Antimikrobiyal Surveyans programının raporunda, 1997–2001 yılları arasında Kuzey Amerika, Latin Amerika, Avrupa ve Asya-Pasifik bölgesinden 119 hastanenin katıldığı çok merkezli bir çalışmada çeşitli klinik örneklerden izole edilen *Chryseobacterium spp.* suşlarına en etkili antibiyotiklerin gatifloksasin ve levofloksasin gibi yeni kinolonların olduğu trimetoprim sulfametaksazol, siprofloksasin ve piperasilin tazobaktam'ın da duyarlılık oranlarının yüksek olduğu bildirilmiştir⁽¹⁵⁾. Daha sonra yapılan çalışmalarda elde edilen antibiyotik duyarlılık sonuçları bu bulguları desteklemektedir^(2,3,5,6,8,10,12). Calderón ve ark.'nın⁽¹⁴⁾ çalışmasında konjenital kalp hastalığı olan ve ventilatör ilişkili pnömoni gelişen bir yenidoğanın trakeal aspirat örneğinden *C. indologenes* izole edilmiş ve piperasilin-tazobaktam ile başarıyla tedavi edilmiştir. Hindistan'dan bildirilen bir olgu sunumunda bakteri piperasilin-tazobaktam'a dirençli, trimetoprim sulfametaksazol ve siprofloksasine duyarlı saptanmıştır⁽¹⁾. Bu bulgularla benzer şekilde ülkemizde yapılan bir çalışmada hidronefrozu olan bir yaşında erkek hastanın idrar kültüründen izole edilen *C. indologenes* suşu trimetoprim sulfametaksazol ve siprofloksasine duyarlı bulunarak tedaviyle kür sağlanmıştır⁽¹⁶⁾. Demiray ve ark.'nın⁽²⁾ çalışmasında, 18 aylık erkek hastanın kan ve trakeal aspirat örneğinden

izole edilen *C. indologenes* levofloksasin ile tedavi edilmiştir. Çalışmamızda da bu sonuçlarla uyumlu olarak *C. indologenes* ventilatör ilişkili pnömonisi olan yenidoğanın trakeal aspirat örneğinden izole edilmiş ve 14 günlük levofloksasin tedavisi sonrası kür sağlanmıştır. Levofloksasin, akciğer dokusunda ve solunum sekresyonlarında yüksek konsantrasyonlara ulaştığı için çok ilaca dirençli bakterilerin neden olduğu ventilatör ilişkili pnömoni tedavisinde kullanılan bakterisidal bir antibiyotiktir. Yenidoğanda levofloksasin kullanımı ile ilgili veri sınırlıdır fakat yapılan çalışmalarda uygun doz ve sürede kullanıldığında klinik başarı sağlandığı bildirilmiştir⁽¹⁷⁾. Bazı çalışmalarda invazif kateterlerin çıkarılmasının tedavi sürecine katkı sağladığı bildirilmiş olsa da kateter çıkarılmadan da bakteri eradikasyonunun mümkün olduğunu bildiren raporlar mevcuttur⁽⁵⁾. Tablo 1’de *C. indologenes* kaynaklı enfeksiyon olguları sunulmuştur.

Bu olguda, *C. indologenes*’in identifikasyon ve antibiyotik duyarlılık testleri için yapılan pek çok çalışmada olduğu gibi konvansiyonel yöntemler ve otomatize sistemler kullanılmıştır^(1,4-7). Bazı çalışmalarda ise bu yöntemlerden farklı olarak MALDI-TOF (Matrix-assisted laser desorption ionization-time of light) kullanılmıştır^(2,6,16). Atıcı ve ark.’nın⁽³⁾ çalışmasında kan kültüründen izole edilen ve MALDI-TOF ile tanımlanan *C. indologenes*’in 16S rRNA gen sekans analiziyle doğrulaması yapılmıştır. Orak ve ark.⁽¹⁸⁾ tarafından bildirilen bir olgu sunumunda da bakterinin 16S rRNA moleküler analiz yöntemiyle tür tanımı yapılmıştır. Bakterinin tanımlamasında moleküler testlerin kullanılamaması bu çalışmanın kısıtlılığı olarak kabul edilebilir. Buna rağmen bu çalışmanın *C. indologenes* gibi nadir görülen ve kendine özgü antibiyotik direnç paterni olan bir etkene bağlı gelişen ventilatör ilişkili pnömoni olgusunu vurgulaması açısından literatüre katkı sağladığı düşünülmektedir.

Tablo 1. *Chryseobacterium indologenes*’in etken olduğu enfeksiyon olguları

Yazar/Yıl	Yaş	Cinsiyet	Tanı*	Örnek**	Tedavi/Süre***	Sonuç****	Kaynak
Panigrahy ve ark./2015	3 yaş	Erkek	Sepsis	Kan	FEP /10 gün	KÜR	1
Demiray ve ark./2019	18 ay	Erkek	Pnömoni/Mek vent	ETA	LVX/10 gün	KÜR	2
Atıcı ve ark./2016	3 ay	Kız	Menigomyelozel	ETA	CIP/14 gün	KÜR	3
Gündoğan ve ark./2021	16 ay	Erkek	Nöroblastom	Kan	Sefaperazon sulbaktam	KÜR	4
Izaguirre-Anariba ve ark./2020	52 yaş	Erkek	HT/KBY	Kan/Kateter	TZP/10 gün	KÜR	5
Fadallah ve ark./2022	94 yaş	Kadın	HT/Pnömoni	ETA	CIP	KÜR	6
Çalışkan ve ark./2015	60 yaş	Erkek	KC Transplant.	BAL	LVX/21 gün	KÜR	7
Eshwara ve ark./2012	6 gün	Kız	Sepsis, menenjit	Kan /BOS	CIP VE SXT/28 gün	KÜR	8
Mirza ve ark./2017	8 gün	Erkek	Yenidoğan erken sepsisi	Kan	Sefaperazon/ sulbaktam ve SXT	EKS	10
Teke ve ark./2014	3 ay	Kız	KKH/Sepsis	Kan	SXT/21 gün	KÜR	11
Hendaus ve ark./2012	8 gün	Kız	Menenjit	BOS	FEP/21 gün	KÜR	12
Ceylan ve ark./2011	2 ay	Erkek	Hidrocefali/menenjit/ Sepsis	Kan /BOS	Ampisilin/ sulbaktam ve LVX	EKS	13
Calderón ve ark./2011	20 gün	Erkek	KKH/Mek vent	ETA	TZP/14 gün	KÜR	14
Bayram ve ark./2016	1 yaş	Erkek	Hidronefroz/İYE	İdrar	CIP/SXT	KÜR	16
Orak ve ark./2020	68 yaş	Erkek	Travma	Kan	LVX	EKS	17
Gündem/2022	25 gün	Erkek	Pnömoni/Mek vent	ETA	LVX/14 gün	KÜR	Bu çalışma

*Mek Vent: Mekanik Ventilasyon, HT: Hipertansiyon, KBY: Kronik böbrek yetmezliği, KC Transplant: Karaciğer transplantasyonu, KKH: Konjenital kalp hastalığı, İYE: İdrar yolu enfeksiyonu

** ETA: Endotrakeal aspirat, BAL: Bronkoalveolar lavaj, BOS: Beyin omurilik sıvısı

*** FEP: Sefepim, LVX: Levofloksasin, CIP: Siprofloksasin SXT: Trimetoprim sulfamethoxazole TZP: Piperasillin/Tazobaktam,

**** EKS: Eksitus

Mekanik ventilasyon ve intravenöz kateterizasyon gibi invazif girişim yapılan hastalarda hastane ortamında gelişen enfeksiyonlarda etken olarak pek çok antibiyotiğe dirençli bir non-fermentatif gram negatif basil olan *C. indologenes* mutlaka akla gelmelidir. Ampirik tedavi seçiminde *C. indologenes*'in antibiyotik direnç paterni göz önünde bulundurulmalıdır. Antibiyotik duyarlılık testleri doğru tedavinin uygulanabilmesi açısından yol gösterici olacaktır.

Etik Kurul Onayı: Bu olgu sunumu için hastadan Sağlık Bakanlığı LH.FR.01 kodlu bilgilendirilmiş onam formu alınmıştır.

Çıkar Çatışması: Yazarlar tarafından herhangi bir çıkar çatışması bildirilmemiştir.

Finansman: Yoktur/bildirilmemiştir.

Ethics Committee Approval: For this case report, an informed consent form coded LH.FR.01 was obtained from the patient.

Conflict of Interest: No conflict of interest was declared by the authors.

Funding: None/not declared.

KAYNAKLAR

1. Panigrahy R, Sahoo D, Sahu R, Swain B, Sahu K, Rout S. *Chryseobacterium indologenes* in septicemia- a rare case report. *MOJ Clin Med Case Rep.* 2015;2(5):117-8. <https://doi.org/10.15406/mojcr.2015.02.00036>
2. Demiray T, Ayhancı T, Hatipoğlu H, Çiçek H, Köroğlu M, Altındiş M. Pneumonia due to a rare bacteria: *Chryseobacterium indologenes* infection in a paediatric patient. *J Biotechnol Strategic Health Res.* 2019;3(1):44-8. <https://doi.org/10.34084/bshr.551982>
3. Atıcı S, Ünkar ZA, Erdem K, et al. Ventilator-associated pneumonia caused by *Chryseobacterium indologenes*: A rare infant case and review of the literature. *Springerplus.* 2016;5(1):1741. <https://doi.org/10.1186/s40064-016-3449-x>
4. Demir Gündoğan B, Sağcan F, Çıtak EÇ. *Chryseobacterium indologenes* as a rare pathogen of bacteremia in febrile neutropenia. *Trend Pediatr.* 2021;2(1):43-6. <https://doi.org/10.5222/TP.2021.98608>
5. Izaguirre-Anariba DE, Sivapalan V. *Chryseobacterium indologenes*, an emerging bacteria: a case report and review of literature. *Cureus.* 2020;12(1):e6720. <https://doi.org/10.7759/cureus.6720>
6. Fadallah MM, Kharroubi DM, Zeineddine Z, Salman SM. *Chryseobacterium indologenes* ventilator-associated pneumonia in an elderly patient: A case report. *Cureus.* 2022;14(7):e27426. <https://doi.org/10.7759/cureus.27426>
7. Çalışkan E, Kılıç N, Alasan F, et al. A case of tracheobronchitis caused by *Chryseobacterium indologenes* in an immunosuppressed patient. *Anatol Clin.* 2016;21(2):139-42. <https://doi.org/10.21673/adoluklin.180739>
8. Eshwara VK, Sasi A, Munim F, Purkayastha J, Lewis LE, Mukhopadhyay C. Neonatal meningitis and sepsis by *Chryseobacterium indologenes*: A rare and resistant bacterium. *Indian J Pediatr.* 2014;81(6):611-3. <https://doi.org/10.1007/s12098-013-1040-9>
9. EUCAST. The European Committee on Antimicrobial Susceptibility Testing. Breakpoint tables for interpretation of MICs and zone diameters. Version: 12, 01.01.2022.
10. Mirza IA, Khalid A, Hameed F, Imtiaz A, Ashfaq A, Tariq A. *Chryseobacterium indologenes* as a novel cause of bacteremia in a neonate. *J Coll Physicians Surg Pak.* 2019;29(4):375-8. <https://doi.org/10.29271/jcpsp.2019.04.375>
11. Aydın Teke T, FN Öz, Metin Ö, et al. *Chryseobacterium indologenes* septicemia in an infant. *Case Rep Infect Dis.* 2014;2014:270521. <https://doi.org/10.1155/2014/270521>
12. Hendaus MA, Zahraldin K. *Chryseobacterium indologenes* meningitis in a healthy newborn: A case report. *Oman Med J.* 2013;28(2):133-4. <https://doi.org/10.5001/omj.2013.35>
13. Ceylan A, Gündüoğlu H, Akbayram S, Bektaş A, Berktas M. Hidrosefalisi olan bir olguda *Chryseobacterium indologenes* ile ilişkili sepsis. *Mikrobiyol Bul.* 2011;45(4):735-40.
14. Calderón G, García E, Rojas P, García E, Rosso M, Losada A. *Chryseobacterium indologenes* infection in a newborn: A case report. *J Med Case Rep.* 2011;5:10. <https://doi.org/10.1186/1752-1947-5-10>
15. Kirby JT, Sader HS, Walsh TR, Jones RN. Antimicrobial susceptibility and epidemiology of a worldwide collection of *Chryseobacterium* spp.: Report from the SENTRY Antimicrobial Surveillance Program (1997-2001). *J Clin Microbiol.* 2004;42(1):445-89. <https://doi.org/10.1128/JCM.42.1.445-448.2004>

16. Bayram Y, Rağbetli C, Parlak M, et al. *Chryseobacterium indologenes*'in neden olduğu idrar yolu enfeksiyonu. Kırıkkale Üniversitesi Tıp Fakültesi Dergisi. 2016;18(1):37-41.
<https://doi.org/10.24938/kutfd.252671>
17. Newby BD, Timberlake KE, Lepp LM, Mihic T, Dersch-Mills DA. Levofloxacin use in the neonate: A case series. J Pediatr Pharmacol Ther. 2017;22(4):304-13.
<https://doi.org/10.5863/1551-6776-22.4.304>
18. Orak F, Pembe B, Yüksel KZ, Çelik İS. *Chryseobacterium indologenes*'e bağlı bir sepsis olgusu. Kahramanmaraş Sütçü İmam Üniversitesi Tıp Fakültesi Dergisi. 2022;17(1):216-9.
<https://doi.org/10.17517/ksutfd.835130>