

Ender Bir Peritonit Etkeni, *Aggregatibacter aphrophilus*[§]

Gülden AYDIN*, Özlem DOĞAN AYÇIK*, Gülçin YİĞİT*, Feray ŞENEL*, Mehmet Ali UZUN**, Rıza ADALETİ*, Sebahat AKSARAY*

*Haydarpaşa Numune Eğitim ve Araştırma Hastanesi, Tıbbi Mikrobiyoloji Laboratuvarı

**Haydarpaşa Numune Eğitim ve Araştırma Hastanesi, Genel Cerrahi Kliniği

ÖZET

Aggregatibacter aphrophilus (*Haemophilus aphrophilus*) nadiren insanda endokardit, endoftalmit, osteoartrit neden olmakta ve apselerden izole edilmektedir. İnsan orofarengal florasının ve dental biyofilmlerin bir elemanıdır. Bu olguda, dental girişimi takiben perfore akut apandisit tanısıyla opere edilen hastada etken olarak *A. aphrophilus* üretilmiştir. Tanımlamada süt-anne fenomeni pozitifliği, X (hem) ve V (NAD) faktör bağımlılık testi, CO₂ bağımlılığı, üreme süresi gibi konvansiyonel yöntemlere ek olarak ileri identifikasyon için MALDI-TOF MS yöntemi kullanılmıştır. Operasyonu takiben başlanan seftriakson ve metronidazol tedavisi ile tam kür sağlanmıştır. İnsanda *Aggregatibacter* türlerinin de etken olabileceği akılda tutulmalı ve *Haemophilus* türlerinin ayırımı yapılmalıdır.

Anahtar kelimeler: *Aggregatibacter aphrophilus*, akut apandisit, peritonit

SUMMARY

A Rare Cause of Peritonitis, *Aggregatibacter aphrophilus*

Aggregatibacter aphrophilus (*Haemophilus aphrophilus*) rarely causes endocarditis, endophthalmitis, osteoarthritis in human and is isolated from abscess materials. It is a member of oropharyngeal flora and dental biofilms. In this case, *A. aphrophilus* was isolated from a patient who had been operated due to acute appendicitis following dental surgery. Both conventional tests such as positivity of satellite phenomenon, X (hem) and V(NAD) factor requirement and CO₂ requirement for growth, length of time to grow, and for further identification MALDI-TOF MS was used. After operation, the patient was treated with ceftriaxone and metronidazole and got total cure from the disease. Although it is a rare cause of disease in human, it should be kept in mind that *Aggregatibacter* species can cause disease in patients and should be differentiated from *Haemophilus* species.

Key words: *Aggregatibacter aphrophilus*, acute appendicitis, peritonit

GİRİŞ

Aggregatibacter aphrophilus, insanda normal orofarengal florada bulunan Gram negatif kokobasildir. Daha önceleri *Pastorellaceae* ailesinin *Haemophilus* cinsi içerisinde *Haemophilus aphrophilus* ve *Haemophilus paraphrophilus* olarak sınıflandırılmaktadır. Yapılan çalışmalarda *Actinobacillus actinomycetemcomitans*, *Haemophilus aphrophilus*, *Haemophilus paraphrophilus* ve *Haemophilus segnis* türlerinin yüksek oranda benzerlik göstermesi ve bu türlerin *Haemophilus* cinsi içindeki diğer türler-

le bazı farklı yönleri olması nedeni ile yeni bir *Aggregatibacter* cinsi oluşturulmuştur⁽¹⁾. Yapılan filogenetik çalışmalarda, *Haemophilus aphrophilus* ve *Haemophilus paraphrophilus*'un aynı mikroorganizmanın V faktör bağımlılığına göre değişen varyantları olduğu saptanmış, bu iki tür 2006 yılında *A. aphrophilus* adı altında tek bir tür olarak kabul edilmiştir. *Aggregatibacter* cinsi içinde bugün *A. aphrophilus*, *Aggregatibacter actinomycetemcomitans* ve *Aggregatibacter segnis* türleri bulunmakta, bu cins HACEK (*Haemophilus*, *Aggregatibacter*, *Cardiobacter*, *Eikenella corrodens*, *Kingella*) grubu mikroor-

Alındığı tarih: 23.12.2015

Kabul tarihi: 10.02.2016

Yazışma adresi: Özlem Doğan Ayçık, Haydarpaşa Numune Eğitim ve Araştırma Hastanesi, Tıbbi Mikrobiyoloji Laboratuvarı, Tıbbiye Cad. No:23 34668 Üsküdar / İstanbul

Tel: (0216) 542 32 32 - (0216) 542 32 00 / 3245

e-posta: ozlem1804@gmail.com

[§] Bu çalışma 3. Ulusal Klinik Mikrobiyoloji Kongresi'de 18-22 Kasım 2015 tarihlerinde poster bildiri olarak sunulmuştur.

ganizmalar içinde yer almaktadır⁽²⁾. Ender olmakla birlikte *A. aphrophilus* ile dental girişim sonrası gelişen endokardit, endoftalmit, osteoartrit, menenjit, karaciğer ve beyin absesi, akut apandisit ve yineleyen plevral ampiyem olguları bildirilmiştir⁽¹⁻⁶⁾.

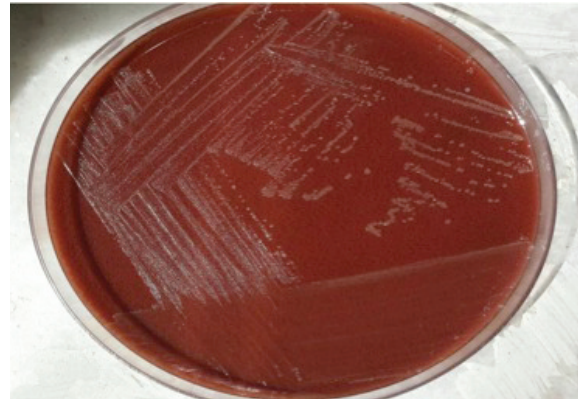
OLGU

Yetmiş beş yaşında erkek hasta şiddetli karın ağrısı yakınması ile Haydarpaşa Numune Eğitim ve Araştırma Hastanesi Acil Servisi'ne başvurmuştur. Alınan anamneze göre hastanın bilinen başka bir hastalığı olmadığı, olası benign prostat hipertrofinesine bağlı prostatektomi ve en son 1 ay önce diş çekimi öyküsü olduğu saptanmıştır. Lökositoz ve C reaktif protein yüksekliği saptanan hasta fizik muayene ve ileri tetkikler sonucunda hastanemiz genel cerrahi kliniğine sevk edilmiş ve hasta perforate akut apandisit ön tanısı ile opere edilmiştir. Postoperatif alınan periton sıvısı örneği mikrobiyolojik kültür için laboratuvarımıza gönderilmiştir.

Periton sıvısı örneği mikroskopik inceleme ve kültür işlemine alınmıştır. Yapılan mikroskopik incelemede doku hücreleri, eritrositler, yoğun polimorfonükleer lökositler ve Gram negatif kokobasiller görülmüştür. Örnek aerop kültür için %5 koyun kanlı agar, eosin metilen blue agar (EMB) ve çikolata agara (Himedia, Hindistan) ekilmiştir. Yirmi dört saatlik inkübasyon sonrası %5 koyun kanlı ve EMB agarda üreme olmamış, %5 CO₂ ortamında inkübe edilen çikolata agarda parlak, küçük ve şeffaf kolonilerin ürediği görülmüştür (Resim 1). Oksidaz ve katalazı negatif, süt anne fenomeni pozitif olarak bulunmuştur (Resim 2).

Aynı zamanda kültürde üreyen bakteriler Matrics ile desteklenmiş lazer desorpsiyon/iyonizasyon uçuş zamanı kütle spektrometresi (MALDI-TOF MS, BioMérieux, Fransa) ile *Aggregatibacter aphrophilus* olarak tanımlanmıştır. Ampirik ola-

rak başlanan intravenöz 3x2 gram/gün seftriakson ve 3x1 gram/gün metronidazol tedavisine yanıt veren hastanın postoperatif takiplerinde komplikasyon gelişmediği görülerek, tedavisi oral 2x750 mg siprofloksasin'e çevrilerek taburcu edilmiştir. İki hafta sonra yapılan poliklinik kontrolünde hastanın cerrahi yara yerinde enfeksiyonu düşündürecek herhangi bir semptoma rastlanmamış, verilen tedavi ile tam kür sağlanmıştır.



Resim 1. *Aggregatibacter aphrophilus* koloni görüntüsü.



Resim 2. *Aggregatibacter aphrophilus* süt-anne fenomeni pozitifliği.

TARTIŞMA

Aggregatibacter aphrophilus kapnofilik, non-hemolitik, hareketsiz, X ve V faktör bağımlılığı değişken, Gram negatif kokobasillerdir ve ilk olarak endokardit etkeni olarak izolasyonunu takiben, çikolata agarda ve CO₂'li ortamda daha iyi üremesi gibi faktörler göz önüne alınarak 1940 yılında Khairat tarafından *Haemophilus*

cinsi içinde değerlendirilmiştir⁽²⁾. Özellikle V faktöre de bağımlı olabilen yakın akrabası *Haemophilus paraphrophilus* ile birlikte endojen floranın ve dental biyofilmlerin bir elamanı olarak kabul edilmektedir. Nørskov-Lauritsen ve Kilian⁽¹⁾ 2006 yılında yaptıkları filogenetik analizler sonucunda *H. aphrophilus* ve *H. paraphrophilus* türlerini bu cinsten ayırarak *Pastorellaceae* ailesindeki *Aggregatibacter* cinsine almışlar ve X ve V faktör bağımlılıkları değişken olmak üzere tek bir tür olarak *Aggregatibacter aphrophilus* adı altında yeniden tanımlamışlardır⁽¹⁾. Orofarengeal floranın elamanı olan bu mikroorganizmalar başlıca endokardit olmak üzere, beyin ve karaciğer apseleri, endoftalmit, spondilodiskit gibi farklı klinik tablolardan sorumlu olabilmektedirler⁽³⁻⁷⁾. Özellikle rutin mikrobiyoloji laboratuvarlarında *Haemophilus* türleri ile benzerliğinden dolayı tanısı zor koyulabilmektedir. Laboratuvarlarda sıklıkla kullanılan otomatize tanımlama yöntemlerinden VİTEK-2 NH (BioMérieux, Durham, ABD) ve Remel Rapid ID NH (Thermo Fisher Scientific, Lenexa, ABD) ile yapılan karşılaştırmalı bir çalışmada MALDI-TOF'a göre tür düzeyinde tanımlamada yetersizlik göstermektedir⁽⁸⁾. MALDI-TOF MS sisteminin mikrobiyoloji laboratuvarlarında kullanımının yaygınlaşması ile birlikte tanı koyulabilme oranları artmıştır⁽¹⁾.

Normal flora elemanı olan *A. aphrophilus*'un klinik örneklerden izole edilmesi durumunda, etken olarak kabul edilmesi için örneğin steril bölgelerden alınmış olması, direkt bakıda etkenin saptanmış olması ve kültürde saf olarak üretilmesi önemlidir⁽²⁾. *A. aphrophilus*'un HACEK grubu bir bakteri olması nedeniyle grubun diğer elemanlarına benzer olarak literatürde bu bakteri ile ilişkili endokardit olgularına rastlanmaktadır. Patel ve ark.⁽⁴⁾ *A. aphrophilus*'a bağlı gelişen kalp pili ilişkili endokardit olgusunda önceden geçirilmiş dental girişim öyküsü saptayamamış, ancak enfeksiyonun kaynağı olarak hastanın düşük ağız bakımını göstermiştir.

Literatürde; *Escherichia coli*, *Bacteroides melanogenicus*, *Bacteroides fragilis*, *Provetella* spp., *Bilophila wadsworthia*, *Peptostreptococcus* spp., enterik basiller ve viridan streptokokların (özellikle *Streptococcus anginosus*) etken olduğu apandisit olguları bildirilmiştir⁽¹⁰⁾. Olgumuza benzer olarak Aye ve ark.⁽²⁾'da apandisit cerrahisi geçiren bir hastada etken olarak *A. aphrophilus* izole etmiştir. Huang ve ark.⁽¹¹⁾ *A. aphrophilus*'e bağlı gelişen invazif enfeksiyonları derledikleri çalışmalarında, olguların %39'unda dental girişim öyküsü saptanmıştır. Literatürdeki olgular çalışmamızla birlikte değerlendirildiğinde, geçirilmiş dental girişimlerin *A. aphrophilus* enfeksiyonları için önemli bir kolaylaştırıcı faktör olduğu ortaya çıkmaktadır. Bu nedenle özellikle bu olguya benzer olarak dental girişim sonrası gelişen endokardit, apandisit, menenjit, abse ve ampiyem gibi durumlarda *A. aphrophilus*'un enfeksiyon etkeni olabileceği akılda tutulmalıdır.

KAYNAKLAR

1. Nørskov-Lauritsen N, Kilian M. Reclassification of *Actinobacillus actinomycetemcomitans*, *Haemophilus aphrophilus*, *Haemophilus paraphrophilus* and *Haemophilus segnis* as *Aggregatibacter actinomycetemcomitans* gen. nov., comb. nov., *Aggregatibacter aphrophilus* comb. nov. and *Aggregatibacter segnis* comb. nov., and emended description of *Aggregatibacter aphrophilus* to include V factor-dependent and V factor-independent isolates. *Int J Syst Evol Microbiol* 2006; 56:2135-46. <http://dx.doi.org/10.1099/ijs.0.64207-0>
2. Aye AM, Law CW, Sabet NS et al. Isolation of *Aggregatibacter aphrophilus* from a patient with acute appendicitis. *Eur Rev Med Pharmacol Sci* 2011; 15: 845-7.
3. Patel SR, Patel NH, Borah A, Saltzman H. *Aggregatibacter aphrophilus* pacemaker endocarditis: a case report. *BMC Res Notes* 2014; 7:885-8. <http://dx.doi.org/10.1186/1756-0500-7-885>
4. Tsui K, Tsai CR, Lin LC, Yang CC, Huang CH. *Aggregatibacter aphrophilus* pyogenic liver abscess in an immunocompetent young woman. *J Microbiol Immunol Infect* 2012; 45:385-9. <http://dx.doi.org/10.1016/j.jmii.2011.12.004>
5. Ratnayake L, Olver WJ, Fardon T. *Aggregatibacter aphrophilus* in a patient with recurrent empyema: a case report. *J Med Case Rep* 2011; 5:448. <http://dx.doi.org/10.1186/1752-1947-5-448>
6. Nørskov-Lauritsen N. Classification, identification,

- and clinical significance of *Haemophilus* and *Aggregatibacter species* with host specificity for humans. *Clin Microbiol Rev* 2014; 27:214-40.
<http://dx.doi.org/10.1128/CMR.00103-13>
7. **Maraki S, Papadakis IS, Chronakis E, Panagopoulos D, Vakis A.** *Aggregatibacter aphrophilus* brain abscess secondary to primary tooth extraction: Case report and literature review. *J Microbiol Immunol Infect* 2016; 49:119-22.
<http://dx.doi.org/10.1016/j.jmii.2013.12.007>
 8. **Powell EA, Blecker-Shelly D, Montgomery S, Mortensen JE.** Application of matrix-assisted laser desorption ionization-time of flight mass spectrometry for identification of the fastidious pediatric pathogens *Aggregatibacter*, *Eikenella*, *Haemophilus*, and *Kingella*. *J Clin Microbiol* 2013; 51:3862-4.
<http://dx.doi.org/10.1128/JCM.02233-13>
 9. **Fournier PE, Drancourt M, Colson P, Rolain JM, Scola BL, Raoult D.** Modern clinical microbiology: new challenges and solutions. *Nat Rev Micro* 2013; 11:574-85.
<http://dx.doi.org/10.1038/nrmicro3068>
 10. **Bennion RS, Baron EJ, Thompson JE Jr, Downes J, Summanen P, Talan DA, Finegold SM.** The bacteriology of gangrenous and perforated appendicitis revisited. *Ann Surg* 1999; 211:165-71.
<http://dx.doi.org/10.1097/00000658-199902000-00008>
 11. **Huang ST, Lee HC, Lee NY, Liu KH, Ko WC.** Clinical characteristics of invasive *Haemophilus aphrophilus* infections. *J Microbiol Immunol Infect* 2005; 38:271-6.