

Moraxella Bakteriyemisi: Üç Olgu Sunumu

Moraxella Bacteremia: Three Case Reports

Özgenur Demirkol*[©], Meltem Sarı*[©], Ayşegül Karahasan*[©], Marisa Marku**[©], Nuri Çağatay Çimşit***[©]

* Marmara Üniversitesi, Tıp Fakültesi, Pendik Eğitim ve Araştırma Hastanesi, Tıbbi Mikrobiyoloji Anabilim Dalı, İstanbul, Türkiye

** Marmara Üniversitesi, Tıp Fakültesi, Pendik Eğitim ve Araştırma Hastanesi, Enfeksiyon Hastalıkları Klinik Mikrobiyoloji Anabilim Dalı, İstanbul, Türkiye

*** Marmara Üniversitesi, Tıp Fakültesi, Pendik Eğitim ve Araştırma Hastanesi, Radyoloji Anabilim Dalı, İstanbul, Türkiye

Atf/Cite as: Demirkol Ö, Sarı M, Karahasan A, Marku M, Çimşit NÇ. *Moraxella* bakteriyemisi: Üç olgu sunumu. Türk Mikrobiyol Cemiy Derg. 2022;52(2):139-143.

Öz

Amaç: *Moraxella* türleri mukozal yüzeylerde kolonize olabilen Gram negatif, oksidaz ve katalaz pozitif bakterilerdir. En yaygın saptanan tür olan *Moraxella catarrhalis* çocukluk çağında sinüzit, orta kulak iltihabı ve erişkinlerde kronik alt solunum yolu hastalığında sıklıkla izole edilen patojenlerden biridir. İmmün sistemi baskılanmış hastalarda veya kronik obstrüktif akciğer hastalığı (KOAH) olanlarda pnömöniye neden olabilir. *M. catarrhalis* pnömönişi ender olarak bakteriyemi ile ilişkilidir. *M. catarrhalis*, BRO-1 ve BRO-2 genleri nedeniyle çoğunlukla beta laktamlara dirençlidir. Çalışmamızda, kan örneklerinden izole edilen üç *Moraxella* olgusu sunulmaktadır.

Yöntem: Marmara Üniversitesi Pendik Eğitim ve Araştırma Hastanesi'nde 2020 Aralık ayı ile 2021 Ekim ayları arasında kan kültürlerinde *Moraxella* türleri üreyen olgular incelemeye alınmıştır.

Bulgular: *Moraxella catarrhalis*'in etken olduğu iki hastada pnömöni sonrası bakteriyemi gelişmiştir. Meme kanseri nedeniyle opere olmuş, diabetes mellitus tanılı 68 yaşında kadın hasta antibiyotik tedavisine rağmen 8. günde kaybedilmiş, kronik bir hastalığı olmayan üç yaşındaki erkek hasta ise 10 gün antibiyotik tedavisi sonrası iyileşerek taburcu edilmiştir. Üçüncü olgumuz kronik lenfositler lösemi ve meme kanseri tanısıyla kemoterapi alan 46 yaşında kadın hasta olup, sinüzit sonrası *Moraxella nonliquefaciens*'e bağlı bakteriyemi gelişmiş bu hasta da antibiyotik tedavisi ile iyileşmiştir.

Sonuç: Gram negatif diplokoklar kan örneklerinde ender olarak saptanmakta, dikkatli direk inceleme ile erken devrede klinisyeni uyarmak olası olduğunda etkili antibiyotik tedavisi başlanması yaşam kurtarıcı olmaktadır.

Anahtar kelimeler: *Moraxella*, bakteriyemi, pnömöni

ABSTRACT

Objective: *Moraxella* species are Gram-negative, oxidase and catalase-positive bacteria that can colonize mucosal surfaces. *Moraxella catarrhalis*, the most commonly detected species, is one of the most frequently isolated pathogens in childhood sinusitis, otitis media and chronic lower respiratory tract disease in adults. It can cause pneumonia in immunocompromised patients or those with chronic obstructive pulmonary disease (COPD). *M. catarrhalis* pneumonia is rarely associated with bacteremia. *M. catarrhalis* is mostly resistant to beta-lactams due to its BRO-1 and BRO-2 genes. We present three cases of *Moraxella* isolated from blood samples in our study.

Methods: Cases in which *Moraxella* species were grown in blood cultures between December 2020 and October 2021 at Marmara University Pendik Training and Research Hospital were examined.

Results: *Moraxella catarrhalis* caused bacteremia after pneumonia in two patients. Operated for breast cancer, A 68-year-old female patient with diabetes mellitus died on the 8th day despite antibiotic treatment, and a 3-year-old male patient without a chronic disease was discharged after 10 days of antibiotic treatment. Our third case, a 46-year-old female patient who was diagnosed with chronic lymphocytic leukemia and breast cancer and received chemotherapy, developed bacteremia due to *Moraxella nonliquefaciens* after sinusitis, and this patient recovered with antibiotic treatment.

Conclusion: Gram-negative diplococci are rarely detected in blood samples, and when it is possible to warn the clinician at an early stage with careful direct examination, initiation of effective antibiotic therapy is life-saving.

Keywords: *Moraxella*, bacteremia, pneumonia

Alındığı tarih / Received:
08.11.2021 / 08.November.2021
Kabul tarihi / Accepted:
21.02.2022 / 21.February.2022
Erken çevrimiçi / First Published:
10.06.2022 / 10.June.2022

ORCID Kayıtları

Ö. Demirkol 0000-0003-1738-3928
M. Sarı 0000-0003-2620-7782
A. Karahasan 0000-0002-1560-2624
M. Marku 0000-0001-7352-5359
N. Ç. Çimşit 0000-0003-4735-4140

✉ ozgedemirkol1995@gmail.com

GİRİŞ

Moraxella (eski adıyla *Branhamella*) *catarrhalis*, 19. yüzyılın sonunda tanımlanmıştır. *Moraxella*, *Moraxellaceae* familyasına mensup, Gram negatif bir bakteridir. *M. catarrhalis*, Gram negatif, hareketsiz, katalaz pozitif, oksidaz pozitif, DNAaz pozitif, MacConkey besiyerinde çoğunlukla üremeyen, çikolata agarda gri-beyaz koloniler oluşturan, non fermenter zorunlu aerob bir diplokoktur⁽¹⁾. *Moraxella nonliquefaciens*'in çoğu özelliği *M. catarrhalis*'e benzemekle birlikte, DNAazının negatif olması ve beta laktamlara çoğunlukla duyarlı olması ile *M. catarrhalis*'ten ayrılır⁽²⁾. *M. catarrhalis* ve *M. nonliquefaciens*, üst solunum yollarının normal florasında bulunabilir⁽³⁾.

Moraxella türleri otitis media, sinüzit, akut bronşit, KOAH hastalarında bronkopnömoni, konjunktivit, septik artrit ve bakteriyemi etkenidir. Sağlıklı kişilerde sinüzit ve otitis media; bağışıklığı baskılanmış hastalarda menenjit, pnömoni ve endokardit etkeni olmaktadır⁽⁴⁾.

Bu makalede, iki hastada *M. catarrhalis*'e ve bir hastada *M. nonliquefaciens*'e bağlı gelişen bakteriyemi olguları sunulmaktadır.

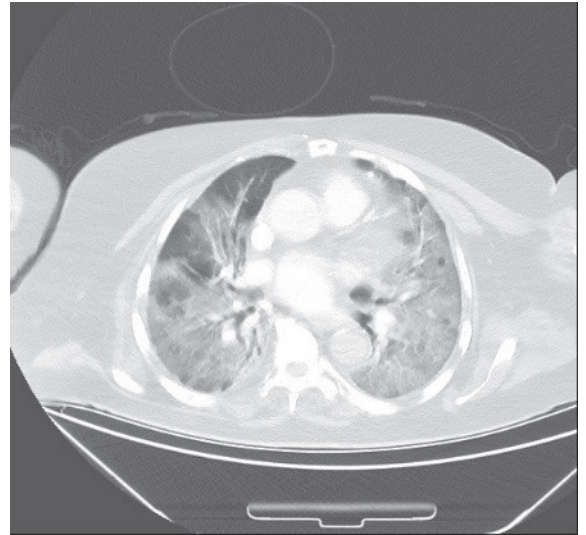
Olgu 1

Meme kanseri nedeniyle 2018 yılında opere olan, bilinen diabetes mellitus ve koroner arter hastalığı tanıları olan 68 yaşında kadın hasta, 28 Eylül 2021 tarihinde nefes darlığı ve hâlsizlik yakınmaları ile hastanemizin acil servisine başvurmuştur. Hastadan alınan Yeni Coronavirüs Hastalığı (COVID-19) Polimeraz Zincir Reaksiyonu (PCR) testi pozitif olarak sonuçlanmıştır. Hastada takipne gelişmesi ve oksijen saturasyonunda düşme olması nedeniyle yoğun bakım ünitesine yatırılan hasta entübe edilmiştir. Hastanın ateşi 36.7°C, nabızı 120/dk., tansiyonu 200/111 mmHg, oksijen saturasyonu %82, solunum sayısı 32/dk. olarak ölçülmüştür. Pnömoni ön tanısı düşünülen hastanın beyaz küresi 5300/µL, nötrofil sayısı 4500/µL, C Reaktif Protein (CRP) 56 mg/L ve Prokalsitonin (PCT) 0.1 µg/L olarak bulunmuş; toraks bilgisayarlı tomografisinde her iki

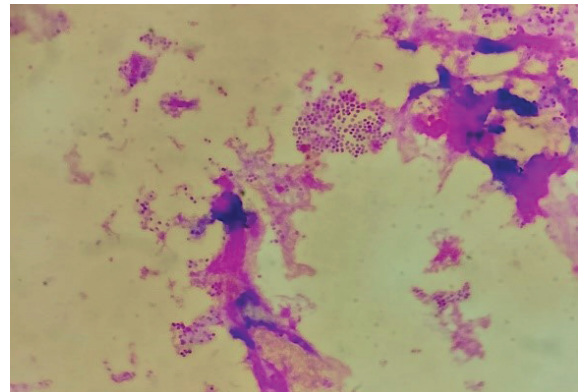
akciğer parankiminde diffüz buzlu cam görünümü saptanmıştır (Resim 1). Bu görünüm COVID-19 pnömonisi lehine yorumlanmıştır ve bakteriyel pnömoni lehine bir bulguya rastlanmamıştır. Ampirik piperasilin tazobaktam ile antimikrobiyal tedaviye başlanmıştır.

Hastadan alınan kan örnekleri Bact/ALERT kan kültür cihazında (BioMérieux, Fransa) inkübe edilmiş ve 72. saatte pozitif sinyal alınması üzerine hazırlanan Gram boyalı preparatta Gram negatif diplokoklar görülmüştür (Resim 2).

Bir gece boyunca 37°C'de yapılan inkübasyon sonrasında, çikolata agarda saf ve yoğun olarak, beyaz-gri hemoliz yapmayan koloniler üremiştir.



Resim 1. Hastaya ait toraks bilgisayarlı tomografisinde diffüz buzlu cam görünümü



Resim 2. Kan kültürünün direk bakışında görülen gram negatif diplokoklar

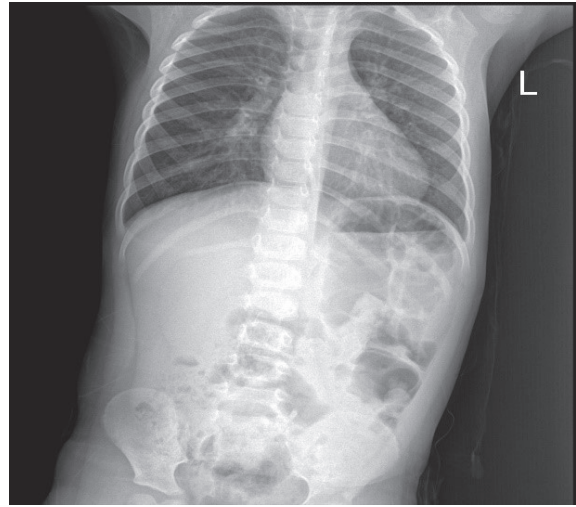
Gram negatif diplokok morfolojisinde, katalaz pozitif, oksidaz pozitif bakteriler matriks ile desteklenmiş lazer desorpsiyon/iyonizasyon uçuş zamanı kütle spektrometresi (MALDI-TOF MS, VITEK MS, BioMérieux, Fransa) ile *M. catarrhalis* olarak tanımlanmıştır. Avrupa Antimikrobiyal Duyarlılık Testi Komitesi (EUCAST) klinik sınır değerleri tablosunda önerildiği şekilde, disk difüzyon yöntemi ile yapılan antimikrobiyal duyarlılık testinde mikroorganizma trimetoprim sülfametaksazole, sefuroksime, sefepime, eritromisine duyarlı; sefotaksim ve amoksisilin klavulonik aside dirençli bulunmuştur.

Hastanın tedavisinde birinci gün ampirik olarak piperasilin tazobaktam başlanmış, ikinci gün akut faz reaktanlarında artış gözlenmesi ve hastanın kliniğinin kötüye gitmesi nedeniyle meropenem+siprofloksasin tedavisine geçilmiştir. Dördüncü gün meropenem+siprofloksasin tedavisi de bırakılıp seftriakson tedavisine başlanmıştır. Hasta, sekizinci günde seftriakson tedavisine devam edilirken kaybedilmiştir.

Olgu 2

Bilinen kronik bir hastalığı olmayan üç yaşındaki erkek hasta, 24 Eylül 2021 tarihinde hastanemizin acil servisine ateş ve öksürük yakınmaları ile başvurmuştur. Hastadan alınan COVID-19 PCR testi negatif olarak sonuçlanmıştır. Pnömoni ön tanısı düşünülen hastanın pediatri servisine yatırılıp gerçekleştirilmiştir. Hastanın ateşi 36.3°C, oksijen saturasyonu %97 olarak ölçülmüştür. Nabızı 72-112/dk. aralığında, tansiyonu 64-99/71-114 mmHg aralığında, solunum sayısı 22-28/dk. aralığında bulunmuştur. Hastanın akciğer oskültasyonunda raller duyulmuştur. Hastanın beyaz küresi 17600/μL, nötrofil sayısı 15100 /μL, CRP 7.3 mg/L, PCT 0.3 μg/L olarak bulunmuştur. Çekilen akciğer grafisinde sağ parakardiyal bölgede infiltrasyon saptanmıştır (Resim 3) ve bu görünüm inflamasyon bulgusu olarak yorumlanmış ve ampirik olarak ampicilin sulbaktam tedavisi başlanmıştır.

Hastadan alınan kan kültüründe 24. saatte üreme olmuştur ve kan kültürü direkt bakısında Gram negatif diplokoklar görülmüştür.



Resim 3. Akciğer grafisinde sağ parakardiyal bölgede saptanan infiltrasyon

Bir gece boyunca 37°C'de yapılan inkübasyon sonrasında, çikolata agarda saf ve yoğun olarak, beyaz-gri hemoliz yapmayan koloniler üremiştir. Gram negatif diplokok morfolojisinde, katalaz pozitif, oksidaz pozitif bakteriler MALDI-TOF MS ile *M. catarrhalis* olarak tanımlanmıştır. EUCAST klinik sınır değerleri tablosunda önerildiği şekilde, disk difüzyon yöntemi ile yapılan antimikrobiyal duyarlılık testinde mikroorganizma trimetoprim sülfametaksazole, sefuroksime, sefepime, eritromisine ve sefotaksime duyarlı; amoksisilin klavulonik aside dirençli bulunmuştur.

Hasta on günlük 4x1 gram ampicilin sulbaktam tedavisi sonrası iyileşerek taburcu edilmiştir.

Olgu 3

Üç yıl önce kronik lenfositer lösemi (KLL) ve bir yıl önce ileri meme kanseri tanılarını almış olan 46 yaşında kadın hasta, meme kanseri için mastektomi olmayı kabul etmemiştir. Nisan 2021'de çekilen Pozitron Emisyon Tomografisi sonucuna göre her iki kanserde de progresyon saptanması üzerine, KLL tedavisine öncelik verilmesi planlanarak KLL tedavisi için 29 Nisan 2021 tarihinde hastanemizin hematoloji servisine yatırılmıştır. Yatışının 13. gününde sinüzit kliniği gelişen hastadan, kemoterapi tedavisi sonrası hemogram, CRP, PCT ve kan kültürü istenmiştir. Beyaz küresi 100/μL, nötrofil sayısı 0/μL, CRP 226.78 mg/L,

PCT 6.53 µg/L olarak bulunmuştur. Hastaya ampirik piperasilin tazobaktam tedavisi başlanmıştır.

Hastadan alınan kan kültüründe 20. saatte üreme olmuştur ve kan kültürü direkt bakısında Gram negatif diplokoklar görülmüştür. Bir gece 37°C'de yapılan inkübasyon sonrasında, çikolata agarda saf ve yoğun olarak, beyaz-gri hemoliz yapmayan koloniler üremiştir. Gram negatif diplokok morfolojisinde, katalaz ve oksidaz pozitif bakteriler MALDI-TOF MS ile *M. nonliquefaciens* olarak tanımlanmıştır. *M. nonliquefaciens* için antimikrobiyal duyarlılık testleri henüz standardize edilmemiş ve klinik sınır değerler belirlenememiş olduğundan hastada piperasilin tazobaktam (BioMérieux, Fransa), meropenem (Liofilchem, İtalya), gentamisin (BioMérieux, Fransa) için gradiyent test çalışılarak minimum inhibitör konsantrasyon (MİK) değerleri bulunmuştur. Piperasilin tazobaktam MİK değeri 0.047 mg/L, meropenem MİK değeri 0.003 mg/L, gentamisin MİK değeri 0.125 mg/L olarak bulunmuştur.

Hastaya piperasilin tazobaktam tedavisi verilirken tedavinin üçüncü gününde akut faz reaktanlarında artış gözlenmesi sonucu bu tedavi sonlandırılmış ve 3x1 gram meropenem tedavisine geçilmiştir. Sekiz günlük meropenem tedavisi sonrasında bu tedavi de sonlandırılıp yine beş günlük piperasilin tazobaktam tedavisine geçilmiştir. Takip eden beş gün boyunca antibiyotik tedavisi tamamen bırakılmıştır. Altıncı günde hastada yine nötropeni gelişmesi ve akut faz reaktanlarında artış olması sonucu piperasilin tazobaktam tedavisine dönülmüştür. Hasta dokuz günlük piperasilin tazobaktam tedavisi sonrası iyileşmiş ve antibiyotik tedavisi sonlandıktan iki gün sonra taburcu edilmiştir.

TARTIŞMA

Moraxella catarrhalis ve *M. nonliquefaciens* özellikle bağışıklık sistemi baskılanmış hastalarda, ender olarak da bağışıklık sistemi normal kişilerde endokardit, artrit, menenjit, bakteriyemi gibi birçok klinik tabloya neden olmaktadır. Takanori ve ark.⁽⁵⁾ pediatrik hastalarda saptadıkları sekiz *M. catarrhalis* bakteriyemi olgusundan yalnızca

birinin immunkompetan olduğunu, altı hastada transnazal cihazlar da dâhil olmak üzere bir tıbbi cihaz kullanımı olduğunu ve sekiz izolatin tamamının beta laktamaz üreten penisiline dirençli suşlar olduğunu bildirmişlerdir. Miguel ve ark.⁽⁶⁾ biri 76 yaşındaki immunkompetan kadın hastada beta laktamaz üretmeyen, diğeri ise 85 yaşındaki immunkompromize kadın hastada beta laktamaz üreten *M. catarrhalis* suşunun neden olduğu iki bakteriyemi olgusu saptamışlardır. Carlos ve ark.⁽⁷⁾ üç yaşındaki evre-4 nöroblastomlu bir erkek hastada *M. nonliquefaciens*'in neden olduğu bir bakteriyemi olgusu, Hiroki ve ark.⁽⁸⁾ 81 yaşında kemik metastazı yapmış akciğer kanserli bir hastada *M. catarrhalis*'in neden olduğu bir bakteriyemi olgusu bildirmişlerdir. Shamra ve ark.⁽⁹⁾ Amerika'daki bir kanser tedavisi merkezinde tedavi gören üç hastadan ikisinde *M. catarrhalis* ve birinde *Moraxella osloensis*'e bağlı gelişen bakteriyemi olgusu saptamışlardır. Lokesh ve ark.⁽¹⁰⁾ aort kapak biyoprotezi olan 63 yaşındaki bir erkek hastada, *M. catarrhalis* bakteriyemisine sekonder protez kapak endokarditi olgusunu bildirmişlerdir.

Tanımlanan olguların çoğunluğunda hematolojik maligniteler, solid tümörler ve diabetes mellitus gibi immün sistemi baskılayan altta yatan bir hastalık bulunmaktadır⁽⁵⁻⁹⁾. Sunduğumuz üç olgudan birincisinde diabetes mellitus, üçüncü olguda KLL ve meme kanseri bulunması nedeni ile immün baskılanma söz konusudur. Ancak, ikinci olgu immunkompetan bir çocuk hastadır, bu durum oldukça ilgi çekicidir. Ahmed ve ark.⁽¹¹⁾ yayınladıkları bir derlemede, iki yaşından küçük on yedi hastada gelişen *M. catarrhalis* bakteriyemisinde, on yedi hastadan on üçünün immunkompetan olduğunu bildirmişlerdir. Bizim olgumuzda olduğu gibi çocuk hastalarda *M. catarrhalis* bakteriyemisi gelişimi için immün baskılanma şart olmayabilir.

Moraxella bakteriyemi olgularının çoğunluğunda kan kültüründe saptanan tür *M. catarrhalis* iken *M. nonliquefaciens* ve *M. osloensis* yalnızca birer hastada bildirilmiştir⁽⁵⁻¹⁰⁾. Üç olgumuzun ikisinde *M. catarrhalis*; birinde *M. nonliquefaciens* saptanmıştır. Bildirilen olguların çoğunluğu on sekiz yaşından küçük hastalardır, ancak sunduğumuz olgulardan birinci ve

üçüncü olgu on sekiz yaşından büyük hastalardır. Bildirilen olgularda uygun antibiyotik tedavisi sonrası tamamen iyileşme sağlanmıştır. Sunduğumuz ilk olguda, antibiyotik tedavisine rağmen, hastanın kaybedilmesi immün baskılanma ve COVID-19 pnömonisine bağlı olabilir.

Moraxella catarrhalis, *BRO-1* ve *BRO-2* genlerine bağlı olarak çoğunlukla beta laktamlara direnç göstermektedir. *M. catarrhalis* olgularımızın ilkinde disk difüzyon testi ile sefotaksim ve amoksisilin klavulonik aside; ikinci olguda amoksisilin klavulonik aside direnç saptanmıştır. *M. nonliquefaciens* için piperasilin tazobaktam, meropenem, gentamisin için gradiyent test çalışılarak MİK değerleri saptanmış, "Antimikrobiyal duyarlılık testleri henüz standardize edilmemiş ve klinik sınır değerler belirlenememiştir." uyarı notuyla klinisyene bilgi verilmiştir.

Üst solunum yollarının normal florasında yer alabilen *Moraxella* türleri ile gelişen bakteriyemi durumu son derece enderdir. Sunduğumuz olgularda, laboratuvar tanısı kan kültüründen yapılan Gram boyalı preparatlarda Gram negatif diplokokların görülmesi, çikolata agarda gri-beyaz tipik kolonilerin üremesi ve MALDI-TOF MS ile *M. catarrhalis* ve *M. nonliquefaciens* olarak tanımlanması ile gerçekleştirilmiştir. Kan örneklerinde ender olarak saptanan bu mikroorganizmalara bağlı enfeksiyonlarda dikkatli direk inceleme ile erken devrede klinisyeni uyararak mümkün olduğunda etkili antibiyotik tedavisi başlanması yaşam kurtarıcı olmaktadır.

Çıkar Çatışması: Yazarlar tarafından herhangi bir çıkar çatışması bildirilmemiştir.

Conflict of Interest: No conflict of interest was declared by the authors.

KAYNAKLAR

1. Church DL. Aerobic Bacteriology. In: Leber LA (ed.). Clinical Microbiology Procedures Handbook. Washington: Springer-ASM, 2016.
2. Procop GW, Church DL, Hall GS, et al. *Neisseria* Species and *Moraxella catarrhalis*. In: Color Atlas and Textbook of Diagnostic Microbiology. Philadelphia: Wolters Kluwer Health, 2017:614-69.
3. Riedel S, Morse SA, Mietzner T, Miller S. Medical Microbiology. New York: Springer-Mc Graw Hill, 2019.
4. Murray PR, Rosenthal KS, Pfaller MA. Medical Microbiology. Philadelphia: Springer-Elsevier, 2016.
5. Funaki T, Inoue E, Miyairi I. Clinical characteristics of the patients with bacteremia due to *Moraxella catarrhalis* in children: a case-control study. BMC Infect Dis. 2016;16:73. <https://doi.org/10.1186/s12879-016-1408-3>
6. Ariza-Prota MA, Pando-Sandoval A, García-Clemente M, Fole-Vázquez D, Casan P. Community-acquired *Moraxella catarrhalis* bacteremic pneumonia: Two case reports and review of the literature. Case Rep Pulmonol. 2016;2016:5134969. <https://doi.org/10.1155/2016/5134969>
7. Correa-Martínez CL, Rauwolf KK, Schuler F, Füller M, Kampmeier S, Groll AH. *Moraxella nonliquefaciens* bloodstream infection and sepsis in a pediatric cancer patient: case report and literature review. BMC Infect Dis. 2019;19(1):836. <https://doi.org/10.1186/s12879-019-4489-y>
8. Anezaki H, Terada N, Kawamura T, Kurai H. *Moraxella catarrhalis* bacteremic pneumonia. IDCases. 2020;19:e00712. <https://doi.org/10.1016/j.idcr.2020.e00712>
9. Zaman S, Greene J. *Moraxella* bacteremia in cancer patients. Cureus. 2021;13(5):e15316. <https://doi.org/10.7759/cureus.15316>
10. Shahani L, Tavakoli Tabasi S. *Moraxella catarrhalis* bacteraemia and prosthetic valve endocarditis. BMJ Case Rep. 2015;2015:bcr2014207368. <https://doi.org/10.1136/bcr-2014-207368>.
11. Ahmed A, Broides A, Givon-Lavi N, Peled N, Dagan R, Greenberg D. Clinical and laboratory aspects of *Moraxella catarrhalis* bacteremia in children. Pediatr Infect Dis J. 2008;27(5):459-61. <https://doi.org/10.1097/INF.0b013e3181646d82>