

Kalp yetersizliğinin nadir bir nedeni: Lomber disk hernisi ameliyatına bağlı aortokaval fistül

A rare cause of heart failure: aortocaval fistula associated with herniated lumbar disc surgery

Dr. Aksüyek Savaş Çelebi, Dr. Alper Tosya,[#] Dr. Barış Uymaz,[#]
Dr. Kenan Ömürlü, Dr. Tayfun Aybek[#]

Özel TOBB-ETÜ Hastanesi, Kardiyoloji Kliniği, Ankara

[#]Özel TOBB-ETÜ Hastanesi, Kalp Damar Cerrahisi Kliniği, Ankara

Özet- Aortokaval fistül çoğunlukla abdominal aort anevrizmasının bir komplikasyonu olarak karşımıza çıkmakla beraber nadiren lomber disk hernisi ameliyatı sonrası komplikasyon olarak da görülebilir. Özellikle büyük arteriyovenöz fistüller zamanla yüksek debili kalp yetersizliğine neden olmaktadır. Bu yazıda, lomber disk hernisi ameliyatına bağlı olarak gelişen aortokaval fistülün neden olduğu yüksek debili kalp yetersizliği tanısı konan bir olgu sunuldu.

Summary- Although aortocaval fistula is mostly encountered as a complication of abdominal aortic aneurysms, it may also arise as a complication of lumbar disc surgery. Great arteriovenous shunts especially may lead to high-output heart failure in due time. In this paper, we aim to present a case of high-output heart failure secondary to aortocaval fistula caused by lumbar disc surgery.

Arteriyovenöz fistül yüksek debili kalp yetersizliğine neden olabilir. Klinik açıdan önemi düzeltilebilir bir kalp yetersizliği gelişmesidir. Abdominal aort anevrizmasının spontan rüptürü, travma ve iatrojenik lomber disk cerrahisi sonrasında aortokaval fistül oluşabilir. Lomber disk cerrahisi sonrası gelişen fistüller perkütan veya cerrahi yöntemlerle tedavi edilmektedir. Bu yazıda lomber disk cerrahisinden sonra geç dönemde gelişen ve cerrahi yöntemle tedavi edilen bir olguyu sunmayı amaçladık.

OLGU SUNUMU

Kırk yaşında kadın hasta son beş-altı aydır giderek artan nefes darlığı, karında ve bacaklarda şişme nedeniyle başvurduğu başka bir merkezden ileri inceleme ve tedavi amacıyla hastanemize sevk edilmişti. İlaç kullanımı ve kardiyovasküler risk faktörü olmayan hastanın sadece 23 yıl önce lomber disk hernisi nedeniyle ameliyat olduğu öyküsü mevcuttu. Hastanın fizik muayenesinde arter basıncı 100/60 mmHg ve

nabız 115 atım/dk idi. Elle muayenede göbeğin hemen altında karında hassasiyet ve ele gelen pulsatil kitle saptandı. Boyun venlerinde dolgunluk mevcuttu ve pretibial ödem +++/++ olarak değerlendirildi. Kardiyovasküler sistem muayenesinde tüm odaklarda 1/6 sistolik üfürüm, 3. kalp sesi (S3) duyulmaktaydı. Solunum sistemi muayenesinde her iki akciğer bazal ve orta alanlarında kreptan ral duyulmaktaydı. Kitlenin bulunduğu bölgede ise sistolo-diyastolik devamlı üfürüm saptandı. Elektrokardiyogramda sinus taşikardisi dışında özellik yoktu. Biyokimya parametreleri normaldi. Arka-ön akciğer grafisinde kalp-göğüs oranı artmış ve sağ kostofrenik sinüs kapalıydı. Transtoraksik ekokardiyografide sol ventrikül boyutlarının genişlediği (diyastol sonu çap 6.3 cm, sistol sonu çap 4.2 cm) ve sol ventrikül ejeksiyon fonksiyonunun normal olduğu görüldü. Aort ve pulmoner arter akım hızı artmıştı (2.4 m/sn ve 1.8 m/sn). Kapak yapı ve fonksiyonları normaldi. Ekokardiyografi ile ölçülen pulmoner arter basıncı normaldi. Subkostal pencereden

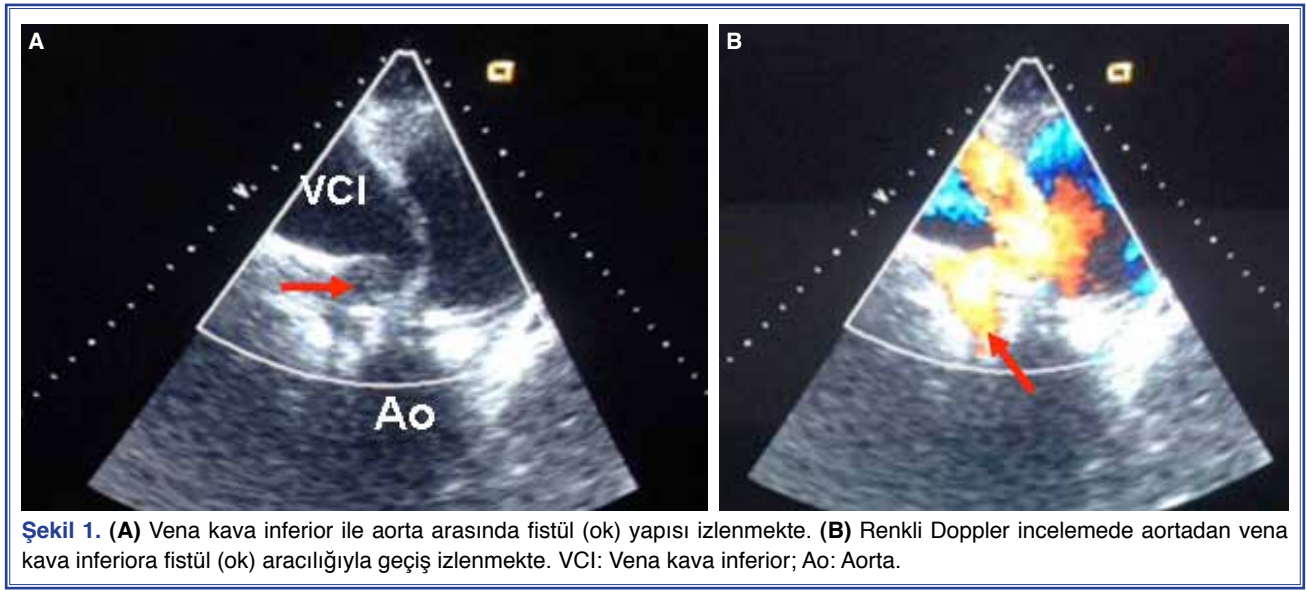
Geliş tarihi: 15.07.2014 Kabul tarihi: 26.08.2014

Yazışma adresi: Dr. Aksüyek Savaş Çelebi. Özel TOBB-ETÜ Hastanesi, Kardiyoloji Kliniği, Ankara.

Tel: +90 312 - 292 99 00 e-posta: aksuyek00@yahoo.com

© 2014 Türk Kardiyoloji Derneği



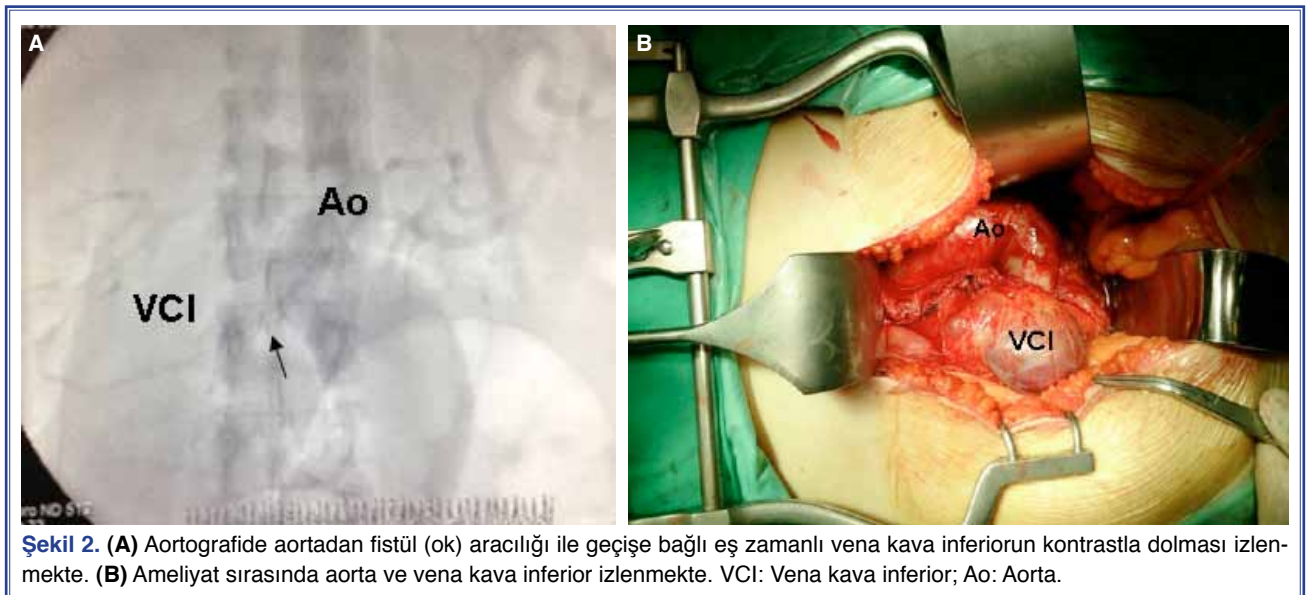

yapılan ekokardiyografik incelemede vena kava inferiorun genişlemiş olduğu (6.7x5.3 cm) ve vena kava inferior ile abdominal aorta arasında renkli Doppler incelemesiylele akımın devam ettiği fistül saptandı (Şekil 1a, b, Video*). Abdominal aorta çapı 5.5 cm olarak ölçüldü. Hastaya aortografi yapılarak aortokaval fistül tanısı kesinleştirildi (Şekil 2a). Cerrahi ile konsültasyon yapıldı ve cerrahi girişim planlandı. Abdominal aort genişlemesi bulunan bölgeye 24 mm dakron greft konuldu ve yüksek debili kalp yetersizliğine neden olan dev aortokaval fistül cerrahi olarak kapatıldı (Şekil 2b). Ameliyat sırasında ve sonrasında

sorun olmayan hasta şifa ile taburcu edildi. Hastanın birinci ay kontrolünde kalp yetersizliği bulgularının gerilediği ve hayat kalitesinin düzeldiği izlendi.

TARTIŞMA

Arteriyovenöz fistül yüksek debili kalp yetersizliğinin önemli ve düzeltilebilir bir nedenidir.^[1] Abdominal aortokaval fistülün sebebi olarak öncelikle abdominal aort anevrizmasının yırtılması, travma ve iatrojenik olarak lomber disk cerrahisi gösterilmektedir.^[2,3] Hastamızda abdominal aort anevrizması rüptürü hikayesi olmaması ve aort anevrizmasının



literatürde belirtilen geniş çaplara ulaşmaması sebepleriyle spontan yırtılma sonucu oluşmuş sekonder fistül düşünülmedi. Ayrıca hastamızda travma hikayesi olmadığından da travmasonucu gelişen ikincil bir fistül düşünülmedi. Bu nedenle hastamızda en olası aortokaval fistül nedeninin geçirilmiş lomber disk hernisi ameliyatı olduğu düşünülmüştür. İatrojenik abdominal arteriyovenöz fistül nadir bir durum olmasına rağmen ölümcül sonuçlara yol açabilmektedir. Lomber disk hernisi cerrahisi, iatrojenik arteriyovenöz fistülün nadir bir nedenidir.^[4] Proksimal disklerin ameliyatları (L3-L4) aorta ve inferior vena kava ile ilgili komplikasyonlara neden olurken ilyak damarlar distal disklerle (L4-L5 ve L5-S1) ilişkili ameliyatlarda etkilenmektedir.^[5] Lomber disk hernisi cerrahisi sonrası oluşan damarlarla ilişkili komplikasyon oranı yaklaşık olarak %0.05'dir ve bu komplikasyonların %65'ini arteriyovenöz fistüller oluşturmaktadır.^[6,7]

Arteriyovenöz fistüller çoğunlukla ilk birkaç yıl içinde klinik bulgu oluşturmaktadır.^[8] Bizim olgumuzda klinik çok geç dönemde ortaya çıkmıştır. Literatürü incelediğimizde lomber disk ameliyatı ile klinik bulguların ağırlaşma süreci arasındaki zamanın, bizim olgumuzda diğerlerinden daha uzun olduğunu gördük. Aslında daha dikkatlice sorgulama yapıldığında hastanın nefes darlığı ve çarpıntı yakınmasının dört yıl önce başladığı ve giderek arttığı, birçok defa bu nedenle hekime başvurduğu ancak bunların fizyolojik olarak nitelendirildiği anlaşılmıştır.

Tanıda en önemli nokta klinik ve ekokardiyografi bulgularla arteriyovenöz fistülden şüphelenmektir. Ekokardiyografi sırasında subkostal pencereden inceleme ihmal edilmemelidir. Vena kava inferior ve aorta dikkatlice incelenmelidir. Vena kava genişlemesi ve arteriyovenöz akımın sürekliliği tanı ile ilgili önemli ipuçları sağlamaktadır. Tanıda altın standart aortografidir. Bunun yanında, manyetik rezonans görüntüleme de tanıya yardımcı olabilmektedir.^[7]

Genç hastalarda yüksek debili kalp yetersizliğinin nedenleri incelenirken özellikle hasta daha önceden lomber disk hernisi nedeniyle ameliyat olmuşsa arteriyovenöz fistül olasılığı akla gelmelidir. Hastalarda erken dönemde en sık nefes darlığı ve yorgunluk yakınmaları oluşmakta, süreç ilerledikçe kalp yetersizliği tablosu yerleşmektedir. Literatürde fizik muayenede abdominal kitle veya üfürüm olabileceği bildirilmiştir.^[6,7] Hastamızda her iki bulgu da mevcuttu.

Son dönemlerde arteriyovenöz fistül tedavisinde endovasküler tedavinin başarıyla uygulandığı olgular bildirilmektedir.^[9,10] Ancak, tedavide cerrahi halen altın standarttır.

Sonuç olarak, aortokaval fistül lomber disk hernisi cerrahisinin bir komplikasyonu olarak gelişen ve klinik bulguları zaman içinde belirginleşen bir tablodur. Kalp yetersizliğini düşündüren semptomlarla başvuran özellikle genç hastalarda lomber disk hernisi cerrahisi sorgulanmalı ve zaman kaybetmeden tanı ve tedavi planlanmalıdır.

Yazar(lar) ya da yazı ile ilgili bildirilen herhangi bir ilgi çakışması (conflict of interest) yoktur.

****Video dosyaları yazının internet adresinde yer almaktadır.***

KAYNAKLAR

1. Lebon A, Aguezni M, Labombarda F. High-output heart failure resulting from chronic aortocaval fistula. *Circulation* 2013;127:527-8. [CrossRef](#)
2. Alexander JJ1, Imbembo AL. Aorta-vena cava fistula. *Surgery* 1989;105:1-12.
3. Leigh-Smith S, Smith RC. Aorto caval fistula-the "bursting heart syndrome". *J Accid Emerg Med* 2000;17:223-5. [CrossRef](#)
4. Quigley TM, Stoney RJ. Arteriovenous fistulas following lumbar laminectomy: the anatomy defined. *J Vasc Surg* 1985;2:828-33. [CrossRef](#)
5. Christensen C, Bank A. Arteriovenous fistula complicating lumbar disc surgery. Case report. *Eur J Surg* 1991;157:145-6.
6. Ewah B, Calder I. Intraoperative death during lumbar discectomy. *Br J Anaesth* 1991;66:721-3. [CrossRef](#)
7. Papadoulas S, Konstantinou D, Kourea HP, Kritikos N, Haptouras N, Tsolakis JA. Vascular injury complicating lumbar disc surgery. A systematic review. *Eur J Vasc Endovasc Surg* 2002;24:189-95. [CrossRef](#)
8. Tanaka M, Nakahara S, Tanizaki M. Aortic pseudoaneurysm in the L3-L4 disc space after lumbar disc surgery. A case report. *J Bone Joint Surg Br* 1998;80:448-51. [CrossRef](#)
9. Nakad G, AbiChedid G, Osman R. Endovascular treatment of major abdominal arteriovenous fistulas: a systematic review. *Vasc Endovascular Surg* 2014;48:388-95. [CrossRef](#)
10. Sinha S, Kember P, Currie I. Emergency endovascular repair of iatrogenic aortocaval fistula: a rare complication of laparoscopic surgery. *Surg Laparosc Endosc Percutan Tech* 2012;22:159-60. [CrossRef](#)

Anahtar sözcükler: Aortokaval fistul; kalp yetersizliği; lomber disk ameliyatı.

Key words: Aortocaval fistula; heart failure; lumbar disc surgery.