

Parenteral penisilin kullanımını takiben gelişen akut koroner sendrom olgusu: Kounis sendromu

A case of acute coronary syndrome following the use of parenteral penicillin: Kounis syndrome

Dr. Derya Tok, Dr. Fırat Özcan, Dr. Bihter Şentürk, Dr. Zehra Gölbaşı

Türkiye Yüksek İhtisas Eğitim ve Araştırma Hastanesi Kardiyoloji Kliniği, Ankara

Özet– Kounis sendromu hipersensitivite veya alerjik reaksiyonlarla birlikte görülen akut koroner olayları tanımlamaktadır. Bu yazıda, depo penisilin enjeksiyonundan hemen sonra akut ST-segment yükselmeli miyokart enfarktüsü gelişen bir olgu sunuldu ve Kounis sendromu tartışıldı. Elli iki yaşında bir erkek hastada kriptik tonsillit tanısı ile yapılan intramüsküler penisilin enjeksiyonundan 30 dakika sonra şiddetli retrosternal göğüs ağrısı, hipotansiyon ve elektrokardiyografide DI ve aVL’de ST-segment yükselmesi saptandı. Hastada muhtemel tanı olarak Kounis sendromu düşünüldü. Acil servise geç başvuru nedeniyle histamin ve triptaz düzeyi bakılamamış, tanı testlerinden sadece immünglobülin (Ig) E antikor düzeyi yüksek bulunmuştu. Koroner anjiyografide yaygın, tıkaçıcı olmayan koroner arter hastalığı tespit edildi. Alerji nedeni olabilecek etkenlerle karşı karşıya kalmanın ardından alerji reaksiyonu ile birlikte göğüs ağrısı gelişen olgularda Kounis sendromu da düşünülmelidir.

Summary– Kounis syndrome refers to the concurrence of acute coronary events and allergic or hypersensitivity reactions. In this report, we describe the case of a male patient, in whom acute ST-segment elevation and myocardial infarction developed immediately after injection of depot penicillin, and we discuss the Kounis syndrome. A 52-year-old male patient had chest pain, hypotension and ST-elevation on leads DI and aVL of electrocardiography 30 minutes after intramuscular penicillin injection due to cryptic tonsillitis. Kounis syndrome was considered as a possible diagnosis according to the presentation. Histamine and tryptase levels were not studied due to the delay on arrival to the emergency department. The patient promptly underwent coronary angiography, which revealed only diffuse plaques in all main coronary arteries without any obstructive lesion. We found only increased immunoglobulin (Ig) E, which is associated with the syndrome. With this report, we remind clinicians to consider Kounis syndrome in patients who are subjected to allergenic substances and demonstrate acute chest pain.

Kounis sendromu, mast hücrelerinin etkinleşmesi ile seyreden alerji, hipersensitivite, anafaksi veya anafaktoid reaksiyonlarla ilişkili olarak akut koroner sendrom (AKS) gelişmesi durumudur. İlk olarak 1991 yılında tanımlanmıştır ve subklinik, klinik, akut veya kronik alerjik reaksiyona eşlik eden ve göğüs ağrısından başlayıp akut miyokart enfarktüsüne (ME) (özellikle inferiyor duvarla ilişkili) kadar uzanan bir klinik spektruma sahiptir.^[1,2] İlaçlar, yiyecekler, çevresel etkenler (böcek ısırması, arı sokması, polenler,

lateks teması gibi) ve intrakoroner stent yerleştirilmesi alerjik reaksiyonu tetikleyen neden olabilir.^[3]

Bu yazıda, intramüsküler depo penisilin enjeksiyonunun ardından gelişen akut lateral ME olgusu sunuldu ve Kounis sendromunun tanı ve tedavisi tartışıldı.

OLGU SUNUMU

Elli iki yaşındaki erkek hastaya kriptik tonsillit tanısı ile bir sağlık kurumunda intramüsküler olarak 1.200.000 IU depo penisilin enjekte edilmişti. Enjeksiyondan 30 dakika sonra şiddetli retrosternal göğüs

Kısaltmalar:

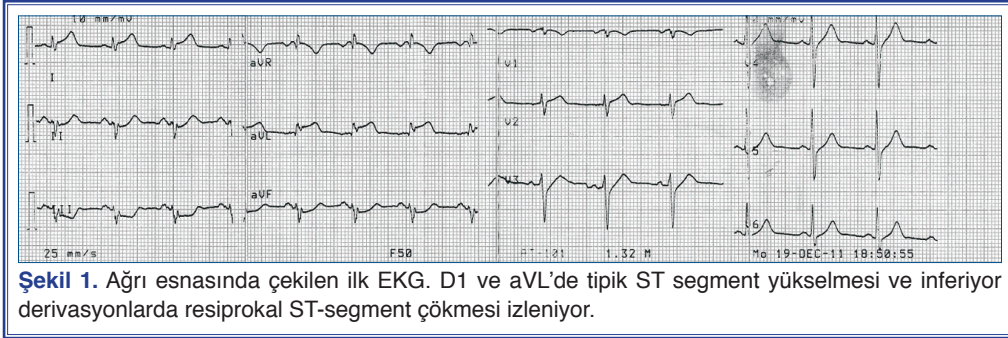
AKS Akut koroner sendrom
İVUS İnvaziv ultrasonografi
ME Miyokart enfarktüsü

Geliş tarihi: 03.01.2012 Kabul tarihi: 12.04.2012

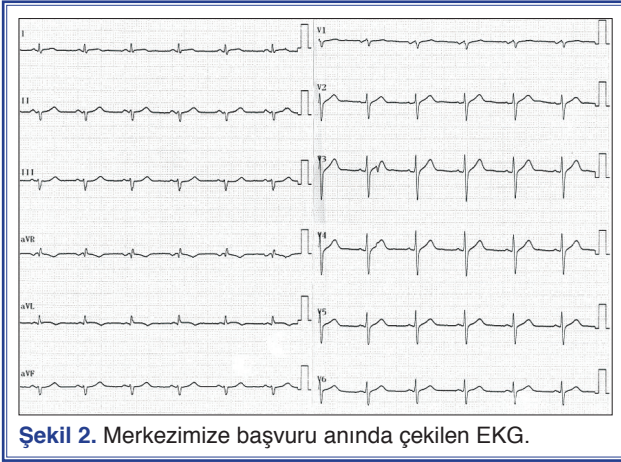
Yazışma adresi: Dr. Derya Tok, Türkiye Yüksek İhtisas Eğitim ve Araştırma Hastanesi, Kardiyoloji Kliniği, 06420 Sıhhiye, Ankara.

Tel: +90 312 - 306 10 00 e-mail: deryatok@hotmail.com

© 2012 Türk Kardiyoloji Derneği



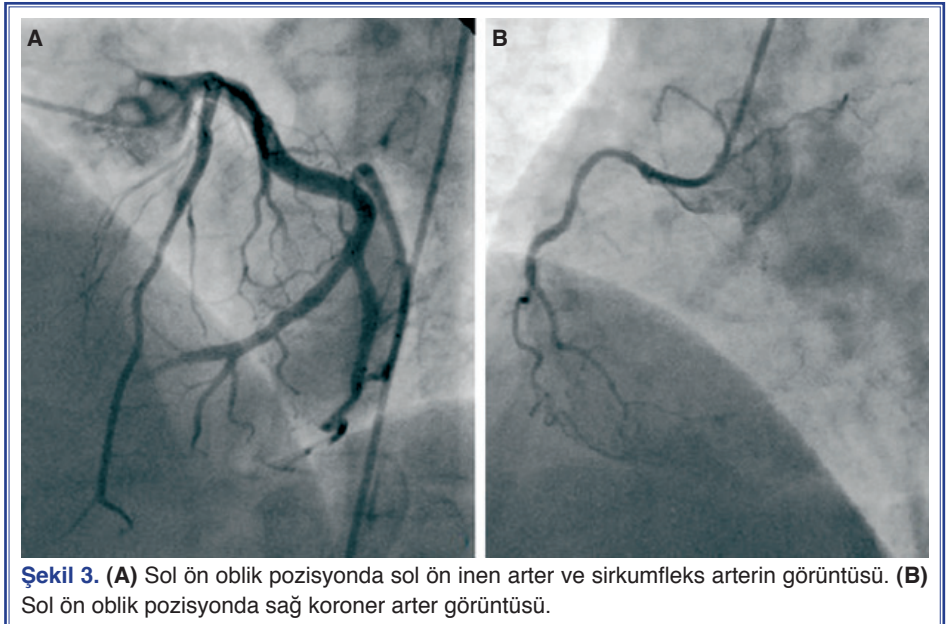
Şekil 1. Ağrı esnasında çekilen ilk EKG. D1 ve aVL'de tipik ST segment yükselmesi ve inferiyor derivasyonlarda resiprokal ST-segment çökmesi izleniyor.



Şekil 2. Merkezimize başvuru anında çekilen EKG.

ağrısı ve baş dönmesi gelişen hasta başka bir merkeze başvurmuş, bu merkezde yapılan muayenesinde arter basıncı düşük bulunmuş, yüzey elektrokardiyografisinde (EKG) ST-segment yükselmesi saptanmıştı. Hasta, herhangi bir tedavi uygulanmadan primer perkütan girişim yapılmak üzere hastanemize nakledilmişti (Şekil 1). Göğüs ağrısının 2. saatinde hastanemize gelen hastada koroner arter hastalığı açısından risk faktörü olarak sadece sigara içimi mevcuttu. Anjina, alerjik hastalık ve anti-alerjik ilaç kullanım öyküsü yoktu. Başvuru esnasında kan basıncı 110/70 mmHg, nabız 72 vuru/dk ve solunum sayısı 14/dk idi. Fizik muayenesi normal olan hastada göğüs ağrısı hastanemize nakil esnasında geçmişti ve alerjik reaksiyona ait herhangi bir yakınma, deri ya da kardiyorespiratuvar sistem bulgusu

yoktu. Acil serviste çekilen EKG'sinde DI-aVL derivasyonlarında 0.5 mm ST-segment yüksekliği ve T düzleşmesi/T negatifliği görüldü. Hastanemize başvurusundan önce çekilen EKG'siyle karşılaştırıldığında ST-segment yüksekliğinin azalmış olduğu ve inferiyor derivasyonlardaki resiprokal ST-segment çökmesinin kaybolduğu görüldü (Şekil 2). Hasta oral olarak 300 mg aspirin ve 600 mg klopidoğrel yüklendikten ve 4000 IU heparin IV yapıldıktan sonra kateter laboratuvarına alındı ve sağ femoral yolla sağ-sol selektif koroner anjiyografisi yapıldı. Koroner anjiyografide yaygın, tıkaçıcı olmayan koroner arter hastalığı saptanan hastada tıkalı bir koroner arter görüntülenmedi (Şekil 3). Koroner bakım ünitesine alınan hastanın takibinde göğüs ağrısı tekrarlamadı ve troponin I değeri tipik yükseliş-düşüş gösterdi (pik değer 31.893 ng/mL, normal <0.06 ng/ml). Kounis sendromu düşünülen hastada hafif lökositoz mevcuttu (Lökosit=11.870/ μ l) ancak eozinofili yoktu (%0.9). Kompleman C4 düzeyi normal sınırlarda, immunglobulin E düzeyi yük-



Şekil 3. (A) Sol ön oblik pozisyonda sol ön inen arter ve sirkumfleks arterin görüntüsü. (B) Sol ön oblik pozisyonda sağ koroner arter görüntüsü.

sek bulundu (170 g/l, normal 0-100 g/l). Transtorasik ekokardiyografide sol ventrikül atım fraksiyonu %65 olarak ölçüldü. Bölgesel duvar hareketi bozukluğu veya başka patolojiye rastlanmadı. Üç gün süreyle komplikasyonsuz olarak izlenen hasta, aspirin 100 mg ve atorvastatin 40 mg verilerek ve alerji kaynağı olabilecek diğer etkenlerin araştırılması için alerji bölümüne başvurması önerilerek taburcu edildi.

TARTIŞMA

Bu yazıda alerjik hastalık öyküsü olmayan sağlıklı bir yetişkinde penisilin enjeksiyonunun ardından gelişen, klinik tablo olarak hipotansiyonla seyreden ve kendiliğinden düzelme gösteren alerjik reaksiyon ile akut ST-segment elevasyonlu ME birlikteliği sunulmuştur. Kounis sendromu ya da alerjik ME olarak adlandırılan bu durumun patofizyolojisine ve koroner arter hastalığı varlığına göre iki tipi vardır.^[2] Tip I'de aterosklerotik risk faktörleri ve koroner arter hastalığı olmaksızın hastada histamin, tromboksan ve lökotrienler gibi alerjik mediyatörlerin neden olduğu koroner vazospazm mevcuttur. Tip II'de, aterosklerotik koroner arter hastalığı olan hastalarda bu mediyatörlerin tetiklediği koroner vazospazm, plak aşınması veya yırtılması sonucu gelişen AKS söz konusudur. Son dönemlerde ilaç salınımlı stent implantasyonu sonrası stent trombozu gelişen bazı olgularda çıkarılan trombus materyalinde eozinofil ve mast hücrelerinin bulunması bu olgularda hipersensitivite reaksiyonunu akla getirmiştir. Bu durum Kounis sendromunun Tip III varyantı olarak kabul edilmektedir.^[4] Bizim olgumuzda geçici ST-segment yükselmesi, tıkaçıcı olmayan aterosklerotik koroner arter hastalığı varlığı ve kardiyak biyobelirteçlerdeki artış uzamış koroner vazospazm sonucu gelişen miyokart hasarını düşündürmüş olup bulgular Kounis sendromunun Tip II varyantı ile uyumludur. Bu hastada, alerjik reaksiyonun ardından ateromatöz plağın yırtılması ve oluşan trombüsün kendiliğinden erimiş olması bir diğer olasılıktır. İntravasküler ultrasonografi (İVUS) bu ayırımın yapılmasında kullanılabilir önemli bir araçtır,^[2] ancak teknik imkansızlık nedeniyle bu hastaya uygulanamamıştır.

Kounis sendromundaki temel patofizyoloji alerjik uyarıya ikincil olarak mast hücrelerinin aktive olması ve bu hücrelerden histamin gibi biyojenik aminlerin; kimaz, triptaz, katepsin-D gibi nötral proteazların; lökotrienler, tromboksan gibi araşidonik asit derive-

lerin ve trombosit etkinleştirici faktörün lokal ve sistemik olarak salınımıdır. Kardiyak mast hücreleri koroner arterlerin intima tabakasında ve aterosklerotik plaklarda yer alırlar. Alerjik reaksiyon esnasında bu hücreler deri ve akciğerdeki mast hücreleri gibi aktive olur ve yukarıda adı geçen mediyatörleri salgırlar. Bu mediyatörler oldukça önemli kardiyovasküler etkilere sahiptirler. Örneğin histamin koroner vazokonstriksiyon yapar, doku faktörü sentezini artırır ve trombositleri aktive eder.^[5] Ayrıca sinüs düğümünü uyararak ve atriyoventriküler düğümün ve ventrikülün otomatisitesini arttırarak aritmi gelişimini kolaylaştırır. Proteazlar ise matriks metalloproteinazları etkinleştirerek plak aşınması ve yırtılmasına neden olurlar. Anjiyotensin-II düzeyini yükselterek vazokonstriksiyon yaparlar.^[6] Tromboksan ve trombosit aktive edici faktör hem vazokonstriksiyon yapar, hem de trombositleri etkinleştirirler. Ancak son dönemlerde akut alerjik reaksiyon ve AKS sırasında benzer mediyatörlerin salındığının gösterilmesi alerjik ve alerjik olmayan AKS'lerde ortak yol olabileceğini akla getirmiştir. Bazı araştırmacılar alerjik olmayan AKS'li hastalarda da kan histamin, tromboksan ve lökotrien düzeylerinin yüksek olduğunu göstermişlerdir.^[7] Filipak ve ark.^[8] AKS'si olan hastalarda kontrol grubuna göre serum triptaz düzeylerinin yüksek olduğunu göstermiş ve yüksek triptaz düzeyinin kararlı olmayan plağın yeni bir göstergesi olabileceğini öne sürmüşlerdir. Özellikle ME olan hastalarda hassas ve yırtılmış plağı olan arterlerin adventisiasında etkinleşmiş mast hücrelerinin gösterilmesi, mast hücrelerinden salınan mediyatörlerin plaktaki kollajen ve elastini yıkararak plağı kararlı olmayan hale getirdiğini düşündürmüştür.

Kounis sendromunun Takotsubo sendromu ile birliktelik gösterdiği de bildirilmiştir.^[9] Anaflaktik reaksiyon sırasında salınan mediyatörlerin epikardiyal arterlerde ve/veya mikrovasküler düzeyde yaygın koroner vazospazm yaparak veya doğrudan kardiyomiyosit fonksiyon bozukluğuna neden olarak, stresin tetiklediği kardiyomiyopatiyi başlatabileceği düşünülmüştür.^[10] Hipersensitivite miyokarditi ise Kounis sendromuna benzer şekilde alerjik etyoloji ile gelişen ve miyokardın ve koroner arterlerin tutulumu ile seyreden bir diğer hastalıktır ve bazı durumlarda klinik olarak Kounis sendromundan ayırımı oldukça zordur. Almpanis ve ark.^[11] amoksisilin kullanımının ardından tip I Kounis sendromu ortaya çıkan hastada aynı zamanda hipersensitivite miyokarditi de geliştiğini

göstermişlerdir. Bu durumda ayırıcı tanı, manyetik rezonans görüntülemeyle hipersensitivite miyokarditi ile ilişkili olabilecek miyokart değişikliklerinin gösterilmesine dayanmaktadır.

Kounis sendromu tanısının en önemli basamağı göğüs ağrısına eşlik eden alerjik semptomları olan hastada bu tanıdan şüphelenmektir. Sistemik alerjik reaksiyon, alerjenle karşı karşıya kalmanın ardından, dakikalar-saatler içinde gelişen cilt, mukoza, solunum sistemi, kardiyovasküler sistem veya gastrointestinal sistem bulguları ile kendini gösterir. Klinik tablo, fark edilemeyecek kadar hafif cilt lezyonlarından anafilaktik şoka kadar değişen bir yelpazeye sahiptir. Anafilaksi alerjik reaksiyonun yaşamı tehdit edebilen formudur ve genellikle şiddetli cilt, solunum sistemi ve kardiyovasküler sistem bulgularının birlikte olduğu bir durumdur. Klinik bulgular içerisinde tek başına anafilaksi tanısı koydurabilecek bulgu ise alerjene maruz kalmanın ardından gelişen hipotansiyondur.^[10,12] Bizim hastamızda alerjik reaksiyon cilt tutulumu olmaksızın, kendiliğinden düzelen semptomlu hipotansiyon ve göğüs ağrısı ile seyretmiştir. Hasta cilt lezyonları açısından iyice sorgulanmış ve muayene edilmiştir, ancak cilt lezyonlarının başvuru anında fark edilemeyecek kadar hafif olabileceği de unutulmamalıdır.^[13] Kounis sendromu düşünülen hastada uygun AKS yönetimine ek olarak serum histamin, triptaz, spesifik IgE antikorları, kompleman proteinleri (C4 ve C1-esteraz inhibitör) bakılması ve eozinofili araştırılması tanıya yardımcı olur. Serum histamin ve triptaz düzeylerinin yüksek bulunması süregelen alerjik reaksiyona işaret eder ve tanıyı destekler. Ancak histaminin yarı ömrünün sadece 10 dakika ve triptazın yarı ömrünün 90 dakika olması bu testlerin tanısal değerini etkiler. Dolayısıyla triptaz düzeyinin normal bulunması Kounis sendromu tanısını dışlamaz.^[2] Bizim hastamızda geç başvuru nedeniyle histamin ve triptaz düzeyi bakılamamış ve tanı testlerinden sadece IgE antikor düzeyi yüksek saptanmıştır.

Kounis sendromunun temel tedavisi AKS yönetimi ve alerjik reaksiyonun baskılanmasıdır. Koroner arter hastalığı açısından risk faktörleri olmayan ve Tip I varyant Kounis sendromu düşünülen genç, sağlıklı hastalarda temel mekanizma koroner vazospazm olduğundan birinci sıra tedavi seçeneği nitratlar ve kalsiyum kanal blokerleridir. Bu hastalarda steroid ve antihistaminiklerle alerjinin baskılanması bile tek başına koroner vazospazm giderebilir. β -blokerlerden

koroner vazospazmı kötüleştirebileceği için kaçınılmalıdır. β -blokerlerle ilgili bir diğer nokta ise kronik β -bloker kullanan kişilerde, büyük olasılıkla epinefrin verilecek cevabın baskılanmasına bağlı olarak, anafilaksinin belirgin bradikardi, hipotansiyon ve bronkospazmla kendini gösterecek şekilde daha şiddetli ve ısrarcı seyredebilmesidir.^[12] Tip II Kounis sendromu varyantı olan hastalarda ise AKS protokolü takip edilmeli ve yanı sıra antihistaminik ve steroid tedavisi düşünülmelidir. AKS tedavisinde temel yaklaşım koroner anatomiye belirlemek üzere koroner anjiyografi yapmak, gerekli hastalarda doğrudan intrakoroner ajanlarla vazospazmı çözmek ve gerekli olgularda anjiyoplasti yapmaktır.^[14] Seçilmiş hastalarda IVUS ile plakların değerlendirilmesi bu hastalarda antiagregan ve statin gereksinimi kararını etkileyebilir.

Aspirin AKS tedavisinde vazgeçilmez bir ilaçtır. Ancak süregelen alerjik reaksiyonu arttırabilme potansiyeli olduğundan Kounis sendromlu hastalarda bu ilaca yaşama döndürme olanağı bulunan ortamlarda başlanmalıdır. Aspirine aşırı duyarlılığı olan hastalarda ise klopidogrel tercih edilmelidir. Nitratlar alerjik potansiyellerinin düşüklüğü ve vazodilatör etkileri nedeniyle hipotansif olmayan hastada güvenle ve etkin olarak kullanılabilirler. Kalsiyum kanal blokerleri koroner vazospazm gidermede en az nitratlar kadar etkili olduğundan ilk sırada seçilebilecek ajanlardır. Düşük alerjik risk ve bronkospazm üzerindeki olumlu etkileri kalsiyum kanal blokeri kullanımını daha da uygun hale getirmektedir. Heparin alerjik olabilen bir antikoagülandır, ancak AKS tedavisinde çok önemli bir yere sahiptir. Heparin alerjisi bilinen bir hastada bolus yapılmadan düşük doz infüzyon yapılması, düşük molekül ağırlıklı heparin veya bivalirudin tercih edilmesi gerekebilir. Opioit analjeziklerin ciddi mast hücre degranülasyonu yapma potansiyelleri olduğundan gerekli olgularda analjezik olarak fentanil ve deriveleri tercih edilmelidir. Anafilaksi ile seyreden Kounis sendromlu olgularda hasta kateter laboratuvarına alınmadan önce steroid, antihistaminikler (H1 ve H2 reseptör blokerleri), parenteral sıvı, oksijen ve gerekirse epinefrin ile stabilize edilmelidir. Ridella ve ark.nın^[15] Kounis sendromu olgu bildirilerini değerlendirdikleri bir çalışmada, klinisyenlerin tedavide en çok steroidler, H1 blokerleri, nitroglicerine ve H2 blokerlerinden yararlandığı, aspirin ve epinefrin kullanımından ise çekindikleri görülmüştür. Epinefrin anafilakside hayat kurtarıcı bir ajandır ancak AKS ile seyreden olgularda oksijen tüketimini, vazospazmı

ve aritmi riskini arttırabilir. Kullanımı zorunlu olan hastalarda suda eriyen formunun intramüsküler uygulanması tercih edilmelidir. Bizim hastamızda hipotansiyon ilaç ihtiyacı olmadan düzelmiştir. Ancak hastanın alerji kliniğince takip edilmesi, penisilin dışında alerji nedeni olabilecek diğer etkenlerin belirlenmesi ve gerekli önlemlerin alınması açısından çok önemlidir.

Sonuç olarak, alerji nedeni olabilecek etkenlere maruz kalmayı takiben alerji reaksiyonu ile birlikte göğüs ağrısı gelişen olgularda Kounis sendromu düşünülmelidir.

Yazar(lar) ya da yazı ile ilgili bildirilen herhangi bir ilgi çakışması (conflict of interest) yoktur.

KAYNAKLAR

1. Kounis NG, Zavras GM. Histamine-induced coronary artery spasm: the concept of allergic angina. *Br J Clin Pract* 1991;45:121-8.
2. Kounis NG, Mazarakis A, Tsigkas G, Giannopoulos S, Goudevenos J. Kounis syndrome: a new twist on an old disease. *Future Cardiol* 2011;7:805-24.
3. Kounis NG, Hahalis G, Manola A, Kourelis T, Theoharides TC. Kounis syndorme (allergic angina and allergic myocardial infarction). In: Gallo AP, Jones ML, editors. *Angina pectoris: Etiology, pathogenesis and treatment. Cardiovascular Disease*. Nova Science Publishers; 2008. p. 77-150.
4. Biteker M. A new classification of Kounis syndrome. *Int J Cardiol* 2010;145:553.
5. Genovese A, Spadaro G. Highlights in cardiovascular effects of histamine and H1-receptor antagonists. *Allergy* 1997;52:67-78.
6. Johnson JL, Jackson CL, Angelini GD, George SJ. Activation of matrix-degrading metalloproteinases by mast cell proteases in atherosclerotic plaques. *Arterioscler Thromb Vasc Biol* 1998;18:1707-15.
7. Clejan S, Japa S, Clemetson C, Hasabnis SS, David O, Talano JV. Blood histamine is associated with coronary artery disease, cardiac events and severity of inflammation and atherosclerosis. *J Cell Mol Med* 2002;6:583-92.
8. Filipiak KJ, Tarchalska-Krynska B, Opolski G, Rdzanek A, Kochman J, Kosior DA, et al. Tryptase levels in patients after acute coronary syndromes: the potential new marker of an unstable plaque? *Clin Cardiol* 2003;26:366-72.
9. Kounis NG, Filippatos GS. Takotsubo and Kounis syndrome: is there any association? *Circ J* 2007;71:171.
10. Fassio F, Almerigogna F. Kounis syndrome (allergic acute coronary syndrome): different views in allergologic and cardiologic literature. *Intern Emerg Med* 2012 Jan 22.
11. Almpanis GC, Mazarakis A, Dimopoulos DA, Tragotsalou NA, Kounis GN, Kounis NG, et al. The conundrum of hypersensitivity cardiac disease: hypersensitivity myocarditis, acute hypersensitivity coronary syndrome (Kounis syndrome) or both? *Int J Cardiol* 2011;148:237-40.
12. Lieberman P, Nicklas RA, Oppenheimer J, Kemp SF, Lang DM, Bernstein DI, et al. The diagnosis and management of anaphylaxis practice parameter: 2010 update. *J Allergy Clin Immunol* 2010;126:477-80.e1-42.
13. Brown SG. Clinical features and severity grading of anaphylaxis. *J Allergy Clin Immunol* 2004;114:371-6.
14. Cevik C, Nugent K, Shome GP, Kounis NG. Treatment of Kounis syndrome. *Int J Cardiol* 2010;143:223-6.
15. Ridella M, Bagdure S, Nugent K, Cevik C. Kounis syndrome following beta-lactam antibiotic use: review of literature. *Inflamm Allergy Drug Targets* 2009;8:11-6.

Anahtar sözcükler: Anjina pectoris/etioloji; hipersensitivite; kardiyovasküler hastalıklar/immünoloji; koroner vazospazm; Kounis sendromu; immünglobülin E; miyokart enfarktüsü, alerjik.

Key words: Angina pectoris/etiology; hypersensitivity; cardiovascular diseases/immunology; coronary vasospasm; Kounis syndrome; immunoglobulin E; myocardial infarction, allergic.