

Görüntülü olgu örnekleri

Case images

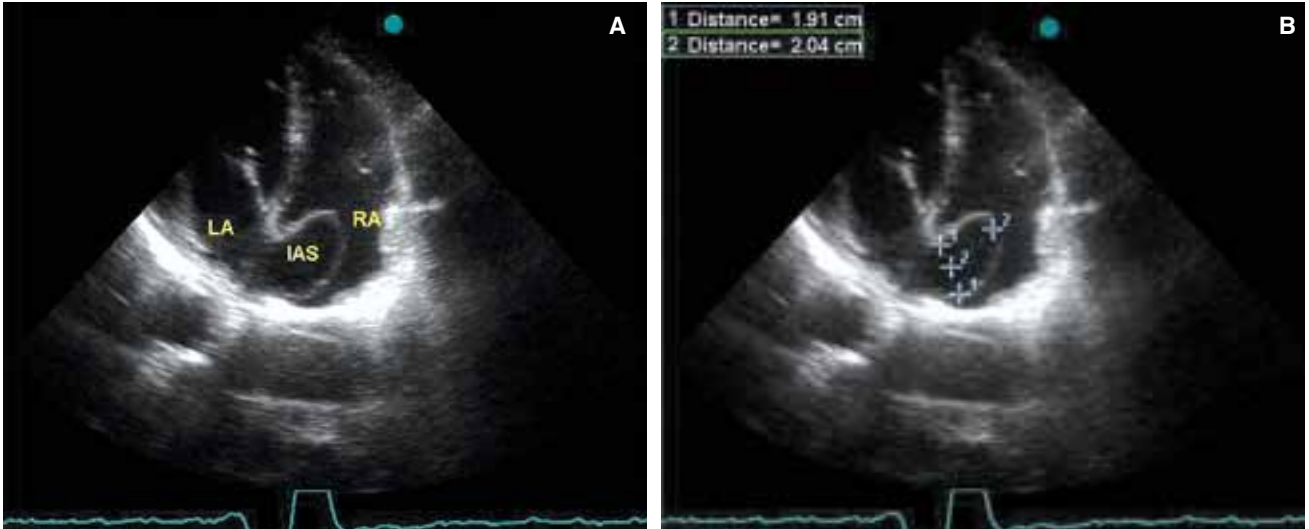
Büyük interatriyal septal anevrizma

Large interatrial septal aneurysm

Erkan Ayhan
Ahmet Ekmekçi
Emre Akkaya
Anar Salmanov

Dr. Siyami Ersek
Göğüs Kalp ve
Damar Cerrahisi
Eğitim ve Araştırma
Hastanesi
Kardiyoloji Kliniği,
İstanbul

Öncesinde hiçbir rahatsızlığı ve ilaç kullanımı olmayan 30 yaşında kadın hasta atipik göğüs ağrısı yakınmasıyla polikliniğimize başvurdu. Elektrokardiyografisi normal sinüs ritminde, akciğer filminde kardiyotorasik oran normal sınırlarda idi. Rutin laboratuvar bulgularında hafif anemi dışında özellik saptanmadı. Fizik muayenede oskültasyonu normal, tansiyonu iki koldan da 125/70 mmHg ölçüldü. Efor testinde 10 MET koşan hastada göğüs ağrısı, ST-segment değişikliği ve aritmi olmadı. Transtorasik ekokardiyografide sol ventrikül duvar hareketleri, ejeksiyon fraksiyonu, kapak yapıları ve fonksiyonları ile tüm kalp boşluklarının çapları normal bulundu. Tahmini pulmoner arter basıncı 20 mmHg ölçüldü. İnteratriyal septumda ise büyük bir anevrizma görüldü (Şekil A, B). İntravenöz damar yolu açılarak bu anevrizmatik yapıya eşlik edebilecek atriyal septal defekt veya foramen ovale açıklığı araştırıldı; ancak, pozitif veya negatif kontrast geçişi olmadı. Septum, tüm kalp döngüsü boyunca sağ atriyuma sapma gösterdiği için hastaya tip 1R büyük atriyal septal anevrizma tanısı konarak takibe alındı.



Şekiller. (A, B) Transtorasik apikal dört boşluk incelemede interatriyal septumda tip 1R büyük anevrizma görülmekte.