

Sağ ventrikül çıkış yolu taşikardilerinin temassız haritalama sistemi kılavuzluğunda ablasyonu

Ablation of right ventricular outflow tract tachycardias under guidance of noncontact mapping system

Dr. Erdem Diker, Dr. Alper Canbay, Dr. Özlem Özcan Çelebi,
Dr. Deniz Şahin, Dr. Özgül Uçar, Dr. Sinan Aydoğdu

Ankara Numune Eğitim ve Araştırma Hastanesi Kardiyoloji Kliniği, Ankara

Amaç: Sağ ventrikül çıkış yolu taşikardilerinin ablasyonunda yeni bir haritalama tekniği olarak kullanılan temassız haritalama yönteminin etkinliği değerlendirildi.

Çalışma planı: Çalışmaya, yapısal kalp hastalığının eşlik etmediği, sağ ventrikül çıkış yolundan köken alan, uzamış ventrikül taşikardisi (VT) atakları olan veya ventrikül erken atımlarıyla (VEA) beraber tekrarlayıcı kısa VT atakları olan semptomatik 13 olgu (4 erkek, 9 kadın; ort. yaş 39±15) alındı. Temassız haritalama (EnSite) kılavuzluğunda taşikardi ablasyonu için önce sağ ventrikülün geometrisi oluşturuldu. Ardından sinüs ritmi ve taşikardi (veya ektopi) atımlarında sağ ventrikülün voltaj haritaları elde edildi. İndeks aritmi üç olguda uzamış VT, diğer olgularda ise kısa VT veya VEA şeklinde oluştu. Taşikardi atımlarının endokardiyal çıkış yerlerine standart 4 mm'lik ablasyon kateteri kullanılarak radyofrekans akımı verildi.

Bulgular: Atımların endokardiyal çıkış yeri, yedi olguda sağ ventrikül çıkış yolunda posterior septum, dört olguda anterior septum, iki olguda posterior serbest duvar idi. Belirlenen hedeflere ortalama 25 kez (dağılım 7-45) radyofrekans akım uygulaması yapıldı. Ortalama işlem süresi 190 dakika idi. On olguda işlem sonrasında indeks aritmi kayboldu. İşlem sırasında ve sonrasında ciddi komplikasyon olmadı.

Sonuç: Temassız haritalama yöntemi ile yapılan sağ ventrikül çıkış yolu VT ablasyonu ile ilgili deneyimimiz, bu işlemin ülkemizde de kabul edilebilir güvenlik ve etkinlik sınırları içinde yapılabildiğini göstermesi bakımından önemlidir.

Anahtar sözcükler: Kateter ablasyonu/yöntem; elektrokardiyografi; elektrofizyolojik teknikler, kardiyak; taşikardi, ventriküler/tanı/cerrahi.

Objectives: We evaluated the efficiency of noncontact mapping, a new mapping technique, for the catheter ablation of right ventricular outflow tract tachycardias.

Study design: The study included 13 symptomatic patients (4 males, 9 females; mean age 39±15 years) with a structurally normal heart, who had sustained ventricular tachycardia (VT) or nonsustained VT with ventricular premature beats (VPB), all arising from the right ventricular outflow tract. For noncontact mapping-guided (EnSite) ablation, first right ventricular geometry was reconstructed. Then, voltage maps of the right ventricle were obtained during sinus rhythm and tachycardia (or ectopic) beats. Index arrhythmia was induced in the form of sustained VT in three patients, and nonsustained VT or VPB in 10 patients. Radiofrequency was applied to endocardial foci of tachycardia beats using a standard, 4-mm ablation catheter.

Results: The endocardial breakthrough sites of the beats were the posterior septum in seven patients, anterior septum in four patients, and posterior free wall in two patients. A mean of 25 (range 7 to 45) radiofrequency current deliveries were applied to the target sites. The mean procedure time was 190 minutes. Index arrhythmia was eliminated in 10 patients after the procedure. No serious complications occurred during or after the procedure.

Conclusion: Our experience with radiofrequency ablation of right ventricular outflow tract tachycardias under noncontact mapping guidance shows that this procedure can be performed efficiently and safely in our country.

Key words: Catheter ablation/methods; electrocardiography; electrophysiologic techniques, cardiac; tachycardia, ventricular/diagnosis/surgery.

Sağ ventrikül çıkış yolundan köken alan ventrikül taşikardilerin (VT) klinik ve elektrokardiyografik (EKG) özellikleri ilk kez 1983 yılında tanımlanmıştır.^[1] Sol dal bloku ve inferior eksen morfolojisinde olan bu taşikardiler, tekrarlayan kısa ataklar (repetitif, monomorf kısa VT) veya uzamış monomorfik ataklar (paroksizmal, egzersizle ortaya çıkan uzamış VT) ile kendini gösterir.^[2-4] Hastalarda hiç yakınma olmadığı gibi, çarpıntı veya senkop gibi yoğun semptomlar da olabilir. Genellikle iyi seyirli olan bu taşikardilerde sadece tek bir olguda ani ölüm bildirilmiştir.^[5] Taşikardi, çoğunlukla yapılan egzersiz ve sinüsün hızlanması ile ilişkilidir.^[2] Geceleri uykuda atakların azalmasının nedeninin, azalmış sempatik tonus ve düşük kalp hızı olduğu düşünülmektedir.^[2] Yakınmalar çoğunlukla 20-40 yaş arasında ortaya çıkar ve kadınlarda daha sık görülür.^[6] Adenozin duyarlı, tetiklenmiş aktivite ile ortaya çıkan bu taşikardiler, beta-bloker, kalsiyum kanal blokerleri ve adenozin ile baskılanabilmektedir. Bu taşikardilerin radyofrekans kateter ablasyon tekniği ile tedavisinde %82 ile %100 arasında (ort. %90) başarılı olduğu bildirilmektedir.^[7-12] Ancak, sağ ventrikül çıkış yolunun üçboyutlu, tübüler yapısı ve aritminin doğası gereği kolayca indüklenememesi, ablasyon başarısını büyük oranda olumsuz etkilemektedir. Bu açıdan, tek bir taşikardi atımından haritalama ve ablasyon yapma imkanı sağlayan, aynı zamanda kateter yönelimi konusunda bize rehberlik eden temassız haritalama yöntemi, sağ ventrikül çıkış yolu taşikardilerinin tedavisinde büyük kolaylık sağlamıştır. Bu çalışmada, sağ ventrikül çıkış yolu taşikardilerinde temassız haritalama yöntemiyle ablasyon yaptığımız olgular ve yöntemle ilgili ilk deneyimlerimiz değerlendirildi.

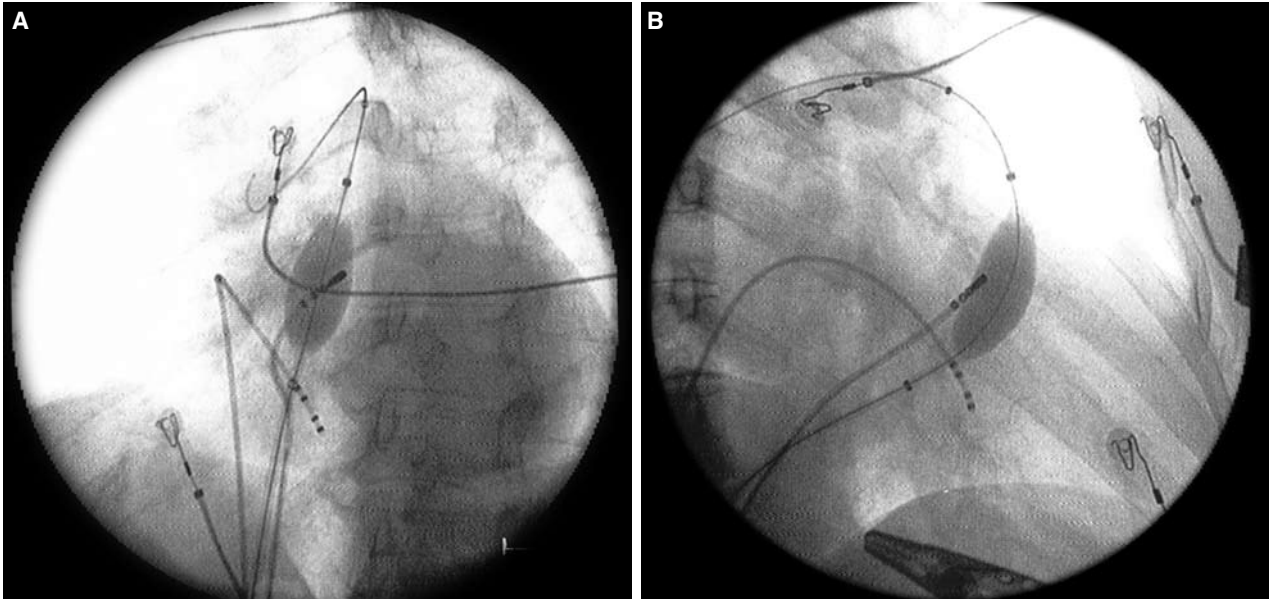
HASTALAR VE YÖNTEMLER

Çalışmaya, Eylül 2005-2007 tarihleri arasında kliniğimizde takipte olan ve uzamış VT atağı veya sık ventrikül erken atımlarıyla (VEA) beraber tekrarlayıcı kısa VT atakları olan ve çeşitli ilaç tedavilerine rağmen semptomları kontrol altına alınamamış 17 hasta (4 erkek, 13 kadın) alındı. Ekokardiyografik inceleme, koroner anjiyografi ve gerektiğinde sağ ventrikül anjiyografisi ile yapısal kalp hastalığı saptananlar çalışmaya alınmadı. Aritmojenik sağ ventrikül displazisi şüphesi olan hastalardan, olası tanıyı dışlamak amacıyla, sağ ventrikül anjiyografisine ek olarak, kardiyak manyetik rezonans görüntülemesi ve sinyal ortalamalı EKG kayıtları alındı. Tüm hastalarda, 12 kanallı EKG ile, indeks aritminin sol dal bloku morfolojisinde, inferior eksenli, geniş QRS'li ve ventrikül kökenli olduğu gösterildi. Başvuru yakınması 13 hastada çarpıntı, üç

hastada kısa VT ile beraber olan çarpıntı ve presenkop, bir hastada ise senkop idi. Dört hastada, laboratuvar şartlarındaki tüm manevralara rağmen indeks aritmi ortaya çıkmadığından işlem yapılmadı. Çalışmaya geri kalan 13 hasta (4 erkek, 9 kadın; ort. yaş 39±15) ile devam edildi. Hastalara yapılacak işlem ile ilgili bilgi verildi ve yazılı onayları alındı.

Temassız haritalama. EnSite 3000 (EnSite, St. Jude Medical, St. Paul, MN, ABD), 9-F balon kateter üzerine yerleştirilmiş 64 adet izole elektrot içeren bir "multi-electrode array" ve gelen sinyalleri işleyen bilgisayar çalışma ünitesinden oluşmaktadır. Balon üzerindeki herhangi bir yüzeye temas etmesine gerek olmayan 64 unipolar elektrot, endokardiyal yüzeyden gelen "far-field" elektrokardiyografik veriyi 1.2 kHz örneklem hızında alır. Gelen sinyaller "boundry element" yöntemi kullanılarak analiz edilir ve 3300'den fazla unipolar elektrogramın aynı anda olarak gösterildiği bir sanal endokardiyum rekonstrükte edilir. Bu sanal endokardiyum üzerinde isopotansiyel ve isokronal haritalar renk kodlu olarak izlenebilir. Aynı zamanda "multi-electrode array" üzerindeki iki ayrı elektrottan yayılan 5.68 kHz'lik elektromanyetik sinyallerin ablasyon kateterinin tepe elektroduna çarpıp yansımından oluşan sinyaller de "array" üzerindeki elektrotlar tarafından kaydedilir. Böylece, standart ablasyon kateterinin 4 cm'lik uzağına kadar, üçboyutlu planda yeri ve yönelimi milimetrik olarak belirlenir ve ekranda oluşturulan sanal geometri içinde gösterilir.

Ablasyona hazırlık. Ablasyon işleminden en az bir hafta önce, hastaların aritmiye etki edebilecek tüm kardiyak ilaçları ve sedatifleri kesildi. İşlemden bir gün önce hastaneye yatırılan hastalar, işlemin yapılacağı sabah, aç karnına ve sedasyonsuz olarak elektrofizyoloji laboratuvarına alındı. Sağ ve sol femoral venler kullanılarak, üç ven yolu kılıf konularak hazırlandı. Femoral artere de, basınç izlemi için ve gerektiğinde müdahalede kullanılmak üzere kılıf yerleştirildi. Sağ ventrikül apeks ve çıkış yoluna, standart kuadripolar tanısız elektrofizyolojik çalışma kateteri yerleştirildi. Hastalarda indeks aritminin, en azından sık ventrikül erken vurusu şeklinde gelip gelmediği kontrol edildi. İndeks aritmi görülmeyen hastalarda taşikardi, dekremental atriyum stimülasyonu, dekremental ventrikül stimülasyonu ve programlı ventrikül stimülasyonu ile indüklenmeye çalışıldı. İndüklemeye başarılı olunamayan hastalarda 5 µ/kg'den başlayarak, 20 µ/kg'ye çıkıncaya kadar dobutamin infüzyonu yapıldı. Kalp hızında ve kan basıncında belirgin yükselme olmayan veya ilacı tolere edemeyen hastalarda infüzyona ara verildi. İndeks



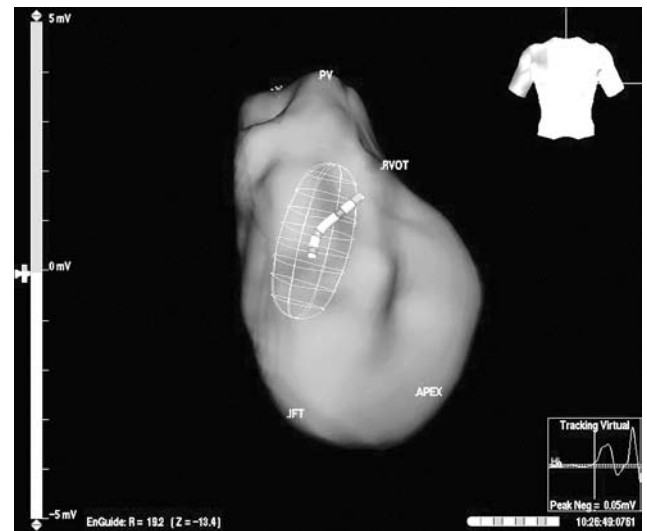
Şekil 1. Sağ ventrikül çıkış yoluna yerleştirilmiş EnSite “multi-electrode array” balonun (A) hafif sol anterior oblik projeksiyondan ve (B) sağ anterior oblik projeksiyondan görünümü. Balon ve ablasyon kateterinin görünümleri floroskopi ile EnSite ekranında eşleştirilerek gerçeklik testi yapılır.

aritminin görülmediği veya işleme devam etmek için tatmin edici ve tekrarlayıcı sıklıkta ortaya çıkmadığı hastalarda stimülasyon ve dobutamin infüzyonu birkaç kez tekrarlandı. Bu girişimlere rağmen sonuç alınamayan hastalarda (4 hasta) işlem sonlandırıldı ve bu hastalar değerlendirmeye alınmadı.

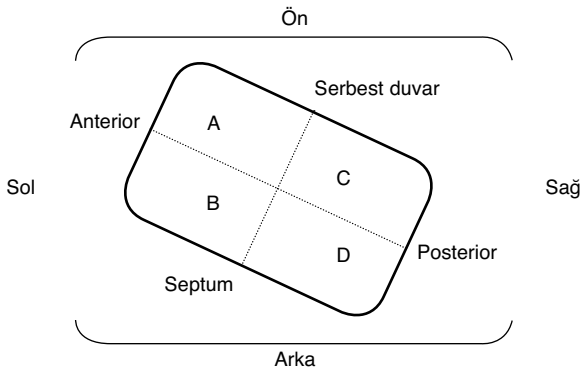
Temassız haritalama yöntemi kılavuzluğunda ablasyon. Pigtail kateter ile sağ ventrikül çıkış yolundan geçilerek pulmoner artere girilmesinin ardından, pigtail kateter, 0.038 inç kılavuz tel yerinde bırakılarak çekildi ve 9 F kılıf kullanılarak, “multi-electrode array” sağ ventrikül çıkış yoluna yerleştirildi (Şekil 1). Floroskopi ile “array” balonu kontrastlı sıvı ile şişirildi. Bu sırada, balonun sağ ventrikül çıkış yolunu tıkamadığından emin olmak için kan basıncı takibi yapıldı. Ardından 4 mm uçlu standart ablasyon kateteri (Marin, Medtronic Inc, Minneapolis, MN, ABD) diğer kılıf kullanılarak sağ ventriküle gönderildi. Balon ve kateter pozisyonlarının EnSite ekranında ve floroskopide eşleştirilmesi ile “reality check” yapıldı. Daha sonra, floroskopi eşliğinde ablasyon kateteri ile sağ ventrikülün anatomik nirengi noktalarına (apeks, giriş yolu, triküspid kapak, çıkış yolu, pulmoner kapak) gidilerek, bu bölgeler EnSite ekranında işaretlendi. Ablasyon kateteri ile sağ ventrikül içinden mümkün olduğunca çok endokard bölgesine dokunularak, sağ ventrikül anatomi ve geometrisi EnSite ekranında çıkarıldı (Şekil 2).

İşlem sırasında antikoagülasyonu sağlamak için fraksiyone olmayan heparin kullanıldı. Daha sonra

sinüs ritminde endokardiyal voltaj haritaları çıkarıldı; varsa indeks aritmiye ait VEA’lar kaydedildi; yoksa dobutamin ile provakasyon yapılarak indeks aritmi ortaya çıkarıldı ve kayıt alındı. Alınan kayıtlar “off-line” olarak incelendi. Sinüs atımlarının endokardiyal çıkış yerleri (endocardial breakthrough) hem renklendirilmiş (color-coded) voltaj haritasında, hem de unipolar sanal elektrogramlarda (virtual electrograms) tekrarlayıcı şekilde izlendi. Bunun ardından, indeks aritmi atımlarının çıkış yerleri, hem renk kodlu



Şekil 2. Sağ ventrikül sanal geometri-anatomisinin EnSite ekranında oluşturulması. Ön-arka projeksiyondan görüntü. Resmin sağ üst tarafındaki insan görüntüsü, sanal görüntüye hangi açıdan bakıldığını gösteriyor. IFT: Sağ ventrikül giriş yolu; RVOT: Sağ ventrikül çıkış yolu; PV: Pulmoner kapak.



Şekil 3. Sağ ventrikül çıkış yoluna kraniyalden bakışımıza göre şematik görünüm. A: Çıkış yolunun anterior serbest duvarı; B: Anterior septum; C: Posterior serbest duvar; D: Posterior septum.

ekranda, hem de unipolar sanal elektrogramlarda, QS morfolojisi aranarak belirlendi.

Sağ ventrikül çıkış yolu, Dixit ve Wilber'in tanımladığı şekilde, septum, serbest duvar, anterior ve posterior olarak belirlendi.^[13,14] Sağ ventrikül çıkış yolunun, kraniyalden bakışımıza göre şematik görünümü Şekil 3'te gösterildi. Sağ ventrikül çıkış yoluna EnSite ekranında sırt (posterior) ekranın altında, ön (anterior) ekranın üstünde, sağ ekranın sağ tarafında, sol ekranın sol tarafında kalacak şekilde kraniyalden bakarken, endokardiyal çıkış noktasına göre taşikardi kaynağı tanımlandı. Buna göre, anterior-septum, posterior-septum, anterior-serbest duvar ve posterior-serbest duvar olmak üzere dört temel bölge belirlendi.

İndeks aritminin endokardiyal çıkış noktası belirlendikten sonra, bu alan EnSite ekranında bir daire ile işaretlendi. Daha sonra bu bölgeye ablasyon kateteri ile gidilerek, güç 35-45 W, en yüksek sıcaklık 60 °C olacak şekilde en az 30 saniyelik radyofrekans akım uygulandı. Uygulama sırasında, impedans, çıkış gücü ve tepe sıcaklığı değerlerinde kabul edilenin üzerinde bir sapma olduğunda, akım uygulaması kesildi. Uygulama sırasında takip edilen enerji ve impedans değerleri sistematik olarak kaydedilmedi. EnSite ekranında hedef olarak çizilen dairenin içinde radyofrekans akım uygulamaları yapılan yerlere ablasyon işaretleri konuldu. Uygulama sırasında hızlı ventrikül ritminin çıktığı yerlere daha fazla akım uygulaması yapıldı. Ablasyon başarısı, işlem sonrası indeks ventriküler aritminin kendiliğinden kaybolması ve dobutamin infüzyonunu da içeren manevralara rağmen tekrar ortaya çıkmaması olarak belirlendi. Ablasyon sonrasında hastalar, aritmi yönünden laboratuvarında 30 dakika izlendikten sonra yataklarına gönderildi.

İşlem sonrası 24-48 saat monitörizasyon sırasında perikardiyal efüzyondan şüphelenilen hastalar, tabur-

cu edilmeden önce kontrolden geçirildi. Hastalar, spesifik olmayan çarpıntı yakınmasını önlemek üzere bir ay süreyle metoprolol (50-100 mg/gün) ve aspirin (300 mg/gün) tedavisiyle taburcu edildi. Birinci, üçüncü ve altıncı aylarda yapılan periyodik kontrollerde hastaların yakınmaları, dinlenme EKG'leri ve 24 saatlik ambulatuvar EKG kayıtları değerlendirildi.

BULGULAR

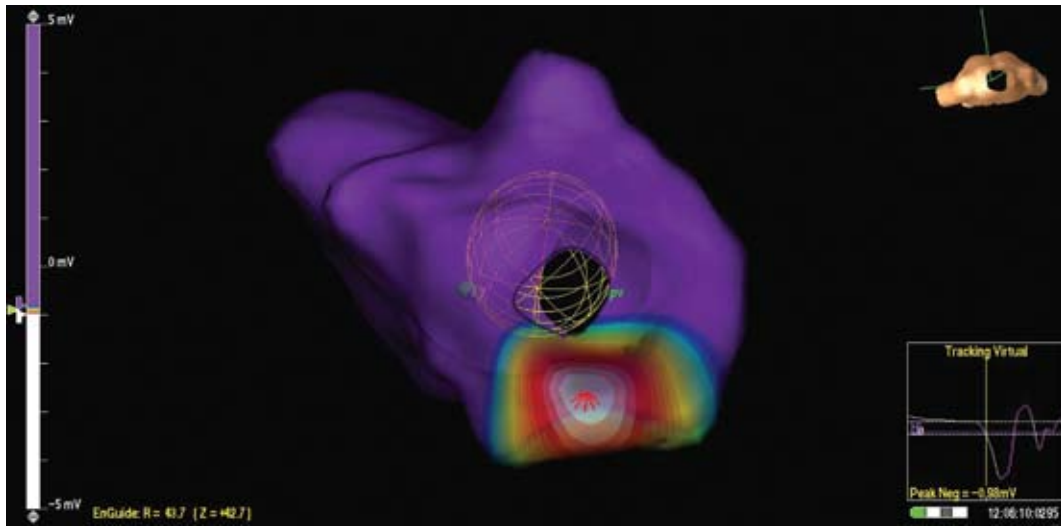
Üç olguda indeks aritmi olan uzamış VT, laboratuvarında dobutamin infüzyonu ile indüklendi. Geri kalan 10 olguda indeks aritmi sık VEA ile tekrarlayıcı kısa VT atakları idi ve dobutamin infüzyonu ile bu olguların üçünde kısa VT atakları, geri kalanlarda ise sadece sık VEA'lar ortaya çıktı. Tüm olgularda indeks aritmi, yani klinik taşikardiye EKG'de 12/12 uyumlu olan atımlar, ablasyon hedefi olarak seçildi. İki olguda indeks aritmi ile hem tam EKG hem de temel morfoloji uyumu olan, ancak QRS'de küçük farklılıklar olan atımlar gözlemlendi. Bu olguların renkli voltaj haritalarında ve sanal unipolar elektrokardiyogram kayıtlarında her iki atımın birbirine yakın, ancak farklı yerlerden endokardiyal çıkış aldığı görüldü.

Taşikardinin çıkış yeri (endocardial breakthrough) en sık olarak posterior septum (7 hasta) idi (Şekil 4). Diğer olgularda anterior septum (4 hasta) ve posterior serbest duvar (2 hasta) idi. Posterior serbest duvar çıkışlı olan olgularda, yerleşim tam olarak posterior-dan ziyade anteriora yaklaştığından, bu grubun sınıflamasında zorluk çekildi (Şekil 5).

Olgularda ortalama 25 (dağılım 7-45) radyofrekans akım uygulaması yapıldı. Uygulamalar sırasında, güç, sıcaklık ve süre değerleri kaydedilmediğinden, bu değerlere ait ortalamalar da elde edilemedi. Ancak, taşikardiyi yok etmek için oldukça yüksek sayıda radyofrekans akım uygulaması gerektiği görüldü (Şekil 6).

İşlem süresi ortalama 190 dakika olarak hesaplandı. İşlem süresini uzatan en önemli iki sorundan birincisi, EnSite balonunun yerinden kayması nedeniyle, referans ve geometrinin bozulması ve balon pozisyonunun yeniden sağlanması ile beraber geometrinin yeniden oluşturulması; ikincisi ise taşikardinin bazı olgularda kaybolması ve tekrar indüklenmeye çalışılması idi. Hiçbir olguda EnSite balonunun sağ ventrikül çıkış yoluna ilerletilmesinde bir sorunla karşılaşılmedi.

On olguda radyofrekans akımı uygulamasını takiben indeks aritmi kayboldu. İşlem öncesinde uzamış



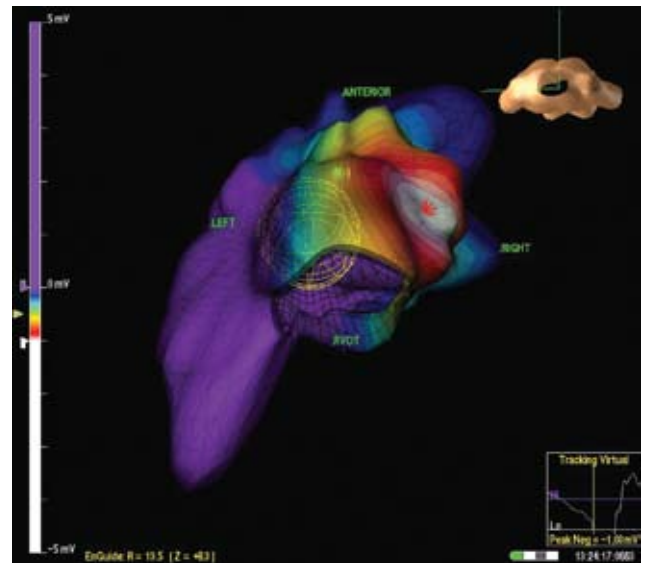
Şekil 4. Renk kodlu sanal voltaj haritasında taşikardi atımının endokardiyal çıkış yeri izleniyor. En erken aktivitenin olduğu en negatif voltaj bölgesi beyaz ile gösterilmiş. Beyazdan mora kadar renk kodları aktivitenin yayılışını göstermekte, mor ise henüz depolarize olmamış, en pozitif voltaja sahip bölgeyi göstermektedir. Sağ alttaki "tracking virtual"da ise sanal sineğin bulunduğu yerdeki (ki burada endokardiyal çıkış yerinde kırmızı ile gösterilmiş) sanal lokal unipolar elektrogram izlenmektedir. QS dalgasının olması endokardiyal çıkış yerinin burası olduğunu doğrulamaktadır. Sağ üstteki insan figüründen çıkış yoluna kraniyalden baktığımız anlaşılmaktadır.

VT'si olan üç olgunun üçünde de VT tüm farmakolojik provakasyona ve pacing manevralarına rağmen indüklenemedi. Kısa VT ve VEA'lı yedi olgunun ikisinde spontan kısa VT ve VEA'lar kayboldu; ancak, agresif dobutamin infüzyonu ile seyrek VEA'lar ortaya çıktı. Bu olgularda tekrarlanan radyofrekans akım uygulamaları komplikasyona neden olmamak için sonlandırıldı. Geri kalan beş olguda, bekleme süresinin sonuna kadar, kendiliğinden veya provokasyonlu herhangi bir aritmi gelişmedi.

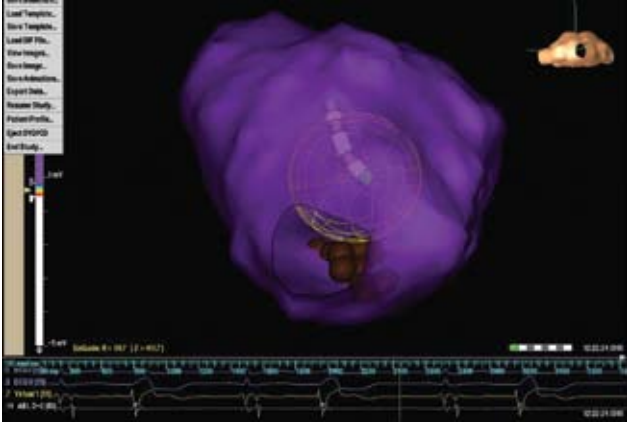
İşlem öncesinde VEA ve kısa VT'si olan üç olguda indeks aritmi tatmin edici şekilde kaybolmadı. Bu olguların birinde taşikardinin aortik kuspisden köken almış olabileceği düşünüldü; retrograd aortik yolla aortik kuspisler haritalandı ve tanı bu şekilde doğrulandı. Ancak, hastanın yaşı küçük olduğundan işlemin devamı, ailesinden onay alınmak üzere ikinci seansa bırakıldı. İkinci olguda indeks aritmi her radyofrekans uygulaması sonrasında kayboluyor, fakat beş dakikalık bekleme süresi sonrasında yeniden ortaya çıkıyordu. Birçok kez hedef bölgelere radyofrekans akımı verilmesine karşın, sık VEA'ların hasta laboratuvarından çıkarken de devam ettiği görüldü. Üçüncü olguda ise, sanal elektrogramlarda hedefi gösterir QS örneği belirlenemedi, radyofrekans akımı renk kodlu voltaj haritalarına göre uygulandı; ancak, aritmi ortadan kalkmadı. Son iki olguda, standart radyofrekans akım uygulamalarının yeterli olmaması, taşikardi odağının endokar-

dın derinine yerleşmiş olma olasılığına bağlandı. Bu olgularda, çalışılan bölgenin ince ve perforasyona yatkın olması nedeniyle irigasyonlu ablasyon kateteri ile ablasyon düşünülmüdü.

İşlem yapılan hastaların hiçbirinde yaşamı tehdit edecek önemli komplikasyon gelişmedi. İşlemden sonra altı hasta uzun süren atipik göğüs ağrılarında yakındı. Ancak, hiçbirinde ciddi perikardiyal efüzyon veya koroner sendrom bulgusu yoktu. Çoklu



Şekil 5. Başka bir olguda posterior serbest duvardan köken alan taşikardi atımı görülüyor. Şematik resimle ve Şekil 4 bilgileri ile karşılaştırınız.



Şekil 6. Ablasyon yapılan bir olguda sağ ventrikül çıkış yolu- na kraniyal açıdan bakış. Ablasyon kateterinin dokunduğu ve akımın yapıldığı yerler kahverengi toplarla gösterilmiştir. Bu olguda da posterior septum yerleşimli taşikardi odağı vardır.

radyofrekans uygulaması sonrasında bir olguda ve batıcı göğüs ağrısı tanımlayan bir olguda işlem sonrasında hafif derecede perikardiyal efüzyon gözle- ndi. Yatış süresi takip amacıyla uzayan bu iki olguda efüzyonda ilerleme olmadı ve başka bir komplikasyon gelişmedi.

TARTIŞMA

Sağ ventrikül çıkış yolu taşikardilerinin ablasyo- nunda pratikte karşılaşılan en büyük sorun, indeks aritminin elektrofizyoloji laboratuvarında görülme- mesi veya indüklenememesidir. Çok sık kısa VT atakları veya sık ventrikül ekstra atımları olan bu hastalarda laboratuvarında haritalama yapılabilecek uzunlukta taşikardi olmaması ablasyon başarısını büyük oranda etkilemektedir. Ablasyon işlemine ait yüksek başarı bildiren birçok çalışmaya, işlem yap- maya elverişli uzunlukta VT atakları olan olguların alındığı görülmektedir.^[7-12] Çalışmamızda da klinikte aritmisi olan 17 hastanın dördünde, laboratuvarında haritalanabilecek aritmi görülmediğinden ablasyon işlemine başlanamadı. Diğer taraftan, hastalarımı- zın önemli bir kısmında konvansiyonel aktivasyon haritalaması yapılabilecek kadar uzamış taşikardi de yoktu. Bu nedenle çalışmamızda, tek bir aritmi atımında bile haritalama imkanı sağlayan temas- sız haritalama sistemi kullanıldı. Sistemin özelliği, hem sürekli bir taşikardiye gereksinim duyulmadan çalışılabilmesi, hem taşikardinin endokarddan çıkış yerini büyük bir hassasiyetle göstermesi, hem de floroskopiye gerek duyulmadan, ablasyon kateteri- nin belirlenen hedefe yönlendirilmesine kılavuzluk etmesidir.^[15-18] Klasik ablasyon yöntemleri ile tek tük aritmi atımlarının olduğu hastalarda işlem yapmak neredeyse imkansızdır. Bu yöntemle ve konvansiyon-

nel yöntemle yapılan ablasyonların karşılaştırıldığı bir çalışmada, temassız haritalama kılavuzluğunda yapılan ablasyondaki başarının daha yüksek ve daha uzun süreli olduğu bildirilmiştir.^[18] Bu sistemin kullanımını sınırlayan tek dezavantaj ise nispeten pahalı olmasıdır.

Sağ ventrikül çıkış yolu taşikardilerinin konvan- siyonel teknikle ablasyonu aktivasyon haritalaması ve “pace-mapping” kılavuzluğunda yapılmaktadır.^[19] Aktivasyon haritalaması, uzamış aritmisi olan olgu- larda, QRS’den önce, en erken aktivasyon bölgesinin aranmasına yönelik olarak yapılabilmektedir. Bu yöntemde yaşanan en önemli iki sıkıntıdan biri, bu şekildeki taşikardilerin karşımıza sık çıkmıyor olması, ikincisi ise erken aktivasyonun geniş bir alanı kapsamasıdır.^[12,20] Ayrıca, başarılı ve başarısız ablas- yon bölgelerinde ölçülen erken aktivasyon zamanla- rının birbirinden çok farklı olmaması da, aktivasyon haritalamasının, en azından bu tip taşikardilerdeki değerini sınırlamaktadır.^[7] “Pace-mapping” ise özel- likle uzamış aritmisi olmayan olgularda kullanıla- bilen ve birçok araştırmacı tarafından tercih edilen geleneksel bir haritalama yöntemidir. Bu yöntemde amaçlanan, indeks aritmideki QRS morfolojisi ile EKG arasında 12/12 uyum sağlayacak bölgeyi ablas- yon kateterinin ucundan yapılan uyarılarla (pacing) bulmaktır. Ancak, çıkış yolu üzerinde birbirinden 0-2 cm uzaklıkta bulunan bölgelerde birbirine çok yakın “pace-map” örnekleri çıkabilmektedir.^[12] Bu da “pace-map”in uzaysal çözünürlüğünün çok da iyi olmadığını göstermektedir. Çıkış yolunun üçbo- yutlu tünel şeklindeki yapısı gereği ve stabil olma- yan taşikardi altında bu konvansiyonel yöntemlerle çalışmak hem zor, hem de zaman alıcıdır. Kişisel deneyimlerimizde bu yöntemlerle yapılan ablasyon- larda literatürde bildirilen yüksek başarı oranlarına ulaşamadığımızı belirtmek istiyoruz.

Temassız haritalama yöntemi sağ ventrikül çıkış yolu anatomisi hakkında, floroskopiye göre daha tatmin edici bilgiler verir. Bu sayede aritminin hangi bölgeden köken aldığı iyi bir şekilde belirlenebilir. Çalışmamızda sağ ventrikül çıkış yoluna, hastanın ön tarafı EnSite ekranının yukarısında kalacak şekilde, kraniyal angülasyonundan baktık. Böylece, anterior-posterior, septum-serbest duvar ayrımının daha iyi yapılabileceğini düşündük. Çalışmalarda sağ ventri- kül çıkış yolu VT’nin %20-30’unun serbest duvardan köken aldığı gösterilmiştir.^[14] Çalışmamızdaki 13 olgunun ikisinde (%15) VT kaynağı serbest duvar idi; geri kalan tüm olgularda ise taşikardi septumdan köken alıyordu. Çalışmamızda yüksek isabetli yer

taini yapılmasına rağmen, aritmiyi ortadan kaldırmak için çok sayıda radyofrekans akım uygulaması yapmak zorunda kalınması, taşikardinin geniş bir endokardiyal alandan çıktığını düşündürmektedir.

Temassız haritalama yönteminde yaşanan en önemli güvenlik kaygılarından biri, yaklaşık 7-8 ml sıvı içeren "multi-electrode array" balonun sağ ventrikül çıkış yolunu tıkaması ve böylece hemodinamiği bozmasıdır. Literatüdeki çalışmalarda bu sorunla karşılaşmadığı bildirilmektedir.^[15-18] Biz de böyle bir sorun yaşamadık. Rekonstrükte edilen sanal sağ ventrikül ve sanal elektrogramlar üzerinden yapılan temassız haritalama işlemi bize sağ ventrikül taşikardilerinin bilinmeyen yönleri hakkında pek çok bilgi verecek gibi görünmektedir.^[21] Bu çalışmadaki taşikardinin erken endokardiyal aktivasyonu, endokardiyal çıkış yeri ve yayılımı konusundaki gözlemlerimiz ayrı bir çalışmanın konusu olacaktır.

Temassız haritalama yöntemi ile yapılan sağ ventrikül çıkış yolu VT ablasyon çalışmalarında örneklem sayısı 5 ile 15 arasında değişmektedir.^[15-18] Bu yazıda sunduğumuz 13 hastalık deneyimimiz, bu işlemin ülkemizde de kabul edilebilir güvenlik ve etkinlik sınırları içinde yapılabildiğini göstermesi bakımından önemlidir.

Sonuç olarak, nispeten yüksek maliyetli ve zorlukları olan temassız haritalama yönteminin hangi hastalarda uygulanacağına, hastanın kliniğine ve aritmi EKG'sindeki bulgularına göre karar verilmelidir.

KAYNAKLAR

- Buxton AE, Waxman HL, Marchlinski FE, Simson MB, Cassidy D, Josephson ME. Right ventricular tachycardia: clinical and electrophysiologic characteristics. *Circulation* 1983;68:917-27.
- Lerman BB, Stein KM, Markowitz SM. Idiopathic right ventricular outflow tract tachycardia: a clinical approach. *Pacing Clin Electrophysiol* 1996;19:2120-37.
- Lerman BB, Stein K, Engelstein ED, Battleman DS, Lippman N, Bei D, et al. Mechanism of repetitive monomorphic ventricular tachycardia. *Circulation* 1995; 92:421-9.
- Vergara I, Wharton JM. Ventricular tachycardia and fibrillation in normal hearts. *Curr Opin Cardiol* 1998; 13:9-19.
- Tada H, Ohe T, Yutani C, Shimizu W, Kurita T, Aihara N, et al. Sudden death in a patient with apparent idiopathic ventricular tachycardia. *Jpn Circ J* 1996;60:133-6.
- Nakagawa M, Takahashi N, Nobe S, Ichinose M, Ooie T, Yufu F, et al. Gender differences in various types of idiopathic ventricular tachycardia. *J Cardiovasc Electrophysiol* 2002;13:633-8.
- Lerman BB, Stein KM, Markowitz SM, Mittal S, Iwai S. Ventricular tachycardia in patients with structurally normal hearts. In: Zipes DP, Jalife J, editors. *Cardiac electrophysiology: from cell to bedside*. 4th ed. Philadelphia: W. B. Saunders; 2004. p. 668-82.
- Rodriguez LM, Smeets JL, Timmermans C, Wellens HJ. Predictors for successful ablation of right- and left-sided idiopathic ventricular tachycardia. *Am J Cardiol* 1997;79:309-14.
- Calkins H, Kalbfleisch SJ, el-Atassi R, Langberg JJ, Morady F. Relation between efficacy of radiofrequency catheter ablation and site of origin of idiopathic ventricular tachycardia. *Am J Cardiol* 1993;71:827-33.
- Coggins DL, Lee RJ, Sweeney J, Chein WW, Van Hare G, Epstein L, et al. Radiofrequency catheter ablation as a cure for idiopathic tachycardia of both left and right ventricular origin. *J Am Coll Cardiol* 1994;23:1333-41.
- Movsowitz C, Schwartzman D, Callans DJ, Preminger M, Zado E, Gottlieb CD, et al. Idiopathic right ventricular outflow tract tachycardia: narrowing the anatomic location for successful ablation. *Am Heart J* 1996;131:930-6.
- Azegami K, Wilber DJ, Arruda M, Lin AC, Denman RA. Spatial resolution of pacemapping and activation mapping in patients with idiopathic right ventricular outflow tract tachycardia. *J Cardiovasc Electrophysiol* 2005;16:823-9.
- Dixit S, Gerstenfeld EP, Callans DJ, Marchlinski FE. Electrocardiographic patterns of superior right ventricular outflow tract tachycardias: distinguishing septal and free-wall sites of origin. *J Cardiovasc Electrophysiol* 2003;14:1-7.
- Joshi S, Wilber DJ. Ablation of idiopathic right ventricular outflow tract tachycardia: current perspectives. *J Cardiovasc Electrophysiol* 2005;16 Suppl 1:S52-8.
- Strickberger SA, Knight BP, Michaud GF, Pelosi F, Morady F. Mapping and ablation of ventricular tachycardia guided by virtual electrograms using a noncontact, computerized mapping system. *J Am Coll Cardiol* 2000;35:414-21.
- Friedman PA, Asirvatham SJ, Grice S, Glikson M, Munger TM, Rea RF, et al. Noncontact mapping to guide ablation of right ventricular outflow tract tachycardia. *J Am Coll Cardiol* 2002;39:1808-12.
- Fung JW, Chan HC, Chan JY, Chan WW, Kum LC, Sanderson JE. Ablation of nonsustained or hemodynamically unstable ventricular arrhythmia originating from the right ventricular outflow tract guided by noncontact mapping. *Pacing Clin Electrophysiol* 2003; 26:1699-705.
- Ribbing M, Wasmer K, Monnig G, Kirchhof P, Loh P, Breithardt G, et al. Endocardial mapping of right ventricular outflow tract tachycardia using noncontact activation mapping. *J Cardiovasc Electrophysiol* 2003; 14:602-8.
- Ohe T, Kusano KF, Morita H, Emori T, Suyama K, Shimizu W, et al. Catheter ablation of idiopathic

- ventricular tachycardia and bundle branch reentrant ventricular tachycardia. In: Zipes DP, Haissaguerre M, editors. Catheter ablation of arrhythmias. 2nd ed. Armonk, NY: Blackwell Publishing; 2001. p. 345-74.
20. Chinushi M, Aizawa Y, Takahashi K, Kitazawa H, Shibata A. Radiofrequency catheter ablation for idiopathic right ventricular tachycardia with special reference to morphological variation and long-term outcome. *Heart* 1997;78:255-61.
21. De Ponti R, Ho SY. Mapping of right ventricular outflow tract tachycardia/ectopies: activation mapping versus pace mapping. *Heart Rhythm* 2008;5:345-7.