

Coil ile transkateter patent duktus arteriyozus kapatılması ve izlem sonuçları

Transcatheter coil occlusion of patent ductus arteriosus and follow-up results

Dr. Sezen Ugan Atik, Dr. İrfan Levent Saltık

İstanbul Üniversitesi-Cerrahpaşa, Cerrahpaşa Tıp Fakültesi, Çocuk Kardiyoloji Bilim Dalı, İstanbul

ÖZET

Amaç: Patent duktus arteriyozuslu hastalarda transkateter coil kapatılmasıyla ilgili çok sayıda makale yayınlanmış olsa da, coil ile patent duktus arteriyozus kapatılmasının uzun dönem sonuçları ile ilgili az sayıda çalışma vardır. Bu yazıda, coil ile kapatılan hastaların izlemleri sunuldu.

Yöntemler: Mayıs 1996 ile Mayıs 2018 yılları arasında transkateter yolla ve salınım kontrollü Cook coil ile patent duktus arteriyozus kapatma işlemi uygulanan 243 hasta çalışmaya alındı. Duktal oklüderlerin kullanılmaya başlandığı dönemden önce ve sonra olmak üzere hastalar iki ayrı gruba ayrıldı. 2005 yılı sonuna kadar tüm patent duktus arteriyozuslar coil ile kapatıldı. 2006 yılında duktal oklüderlerin kullanılmaya başlamasından itibaren, oklüderler transkateter kapatmada tercih edilirken, coil'ler daha çok küçük, elong ve bazı kompleks duktusların kapatılmasında kullanıldı.

Bulgular: Hastaların ortanca yaşı 4.33 yıl, ortanca ağırlıkları 15 kg, ortanca duktus çapları 2 mm idi. Hastaların 98'i (%40) erkek, 145'i kız (%60) idi. Duktusların anjiyografik görünüşleri 126 hastada tip A, 15'inde tip B, 6'sında tip C, 9'unda tip D, 74'ünde tip E ve 13'ünde diğer tipler idi. Hastaların 238'inde patent duktus arteriyozus coil ile başarılı bir şekilde kapatıldı. Beş (%2.2) olguda ise işlem başarısızlıkla sonuçlandı. Hastalar ortalama 4.1±4.1 yıl (1 gün–19 yıl) boyunca ekokardiyografi ile takip edildi. Kırk iki hastada rezidüel şant izlendi. Rezidüel şant kalan 42 hastanın 29'unda, işlemden sonraki takiplerinde spontan oklüzyon görüldü.

Sonuç: Çalışmamızda coil ile patent duktus arteriyozus kapatılmasının güvenli ve etkili bir yöntem olduğu saptanmıştır.

ABSTRACT

Objective: Although many articles have been published about transcatheter coil occlusion, few studies have been conducted on the long-term outcomes of patent ductus arteriosus closure with a coil. This study is an examination of the follow-up data of patients who underwent transcatheter patent ductus arteriosus closure with a coil.

Methods: Between May 1996 and May 2018, 243 patients underwent transcatheter patent ductus arteriosus closure with a coil. The patients were divided into 2 groups based on the timing of the use of ductal occluders at the facility. Until the end of 2005, every ductus was closed with a coil. Since initiating the use of ductal occluders in 2006, coils are mostly used to close small, elongated ducts, and occasionally, some complex ducts.

Results: The median age of the patient was 4.33 years, the median weight was 15 kg, and the median duct diameter was 2 mm. In this study group, 98 (40%) patients were male and 145 were female (60%). The angiographic features of the ductus were classified as type A in 126 patients, type B in 15, type C in 6, type D in 9, type E in 74, and 13 were recorded as other types. In 238 of the patients, the patent ductus arteriosus was successfully closed with a coil. In 5 (2.2%) cases, the procedure was unsuccessful. Echocardiography follow-up continued for an average of 4.1±4.1 years (1 day-19 years). A residual shunt was observed in 42 patients, and spontaneous occlusion was seen in 29 of the 42 patients.

Conclusion: The results of this study indicated that closure of the patent ductus arteriosus with a coil was a safe and effective method.

Geliş tarihi: 22.08.2018 Kabul tarihi: 03.01.2019

Yazışma adresi: Dr. Sezen Ugan Atik. İstanbul Üniversitesi-Cerrahpaşa, Cerrahpaşa Tıp Fakültesi, Çocuk Kardiyoloji Bilim Dalı, İstanbul.

Tel: +90 212 - 414 30 00 e-posta: sezenugan@gmail.com

© 2019 Türk Kardiyoloji Derneği



Transkateter patent duktus arteriyozus kapatılması işlemi, ilk olarak 1967 yılında Porstmann ve ark.^[1] tarafından Ivalon tıkaç kullanılarak yapılmıştır. Bu başlangıç sonrasında, 1979 yılında Rashkind^[2] tarafından geliştirilen çift diskli şemsiye ile patent duktus arteriyozusun transkateter kapatılması yöntemi dünyada yaygın uygulama alanı bulmuştur.^[3] *Coil* kullanılarak patent duktus arteriyozus kapatılması ilk kez 1992 yılında Cambier ve ark.^[4] tarafından başlatılmış ve zaman içinde farklı *coiller* piyasaya sürülmüş ve *coiller* özellikle küçük-orta genişlikteki patent duktus arteriyozusun transkateter kapatılmasında daha ön planda kullanılır olmuştur.^[5] Masura ve ark.^[6] 1998'de "Amplatzer Duct Okluder"i orta-geniş duktusların transkateter kapatılmasında kullanmasından sonra hemen tüm duktusların kapatılmasında transkateter yaklaşım öncelikli tedavi yöntemi haline almıştır.^[6] Daha çeşitli şekil ve boyutlardaki oklüderlerin kullanıma sunulmasıyla günümüzde patent duktus arteriyozusun kapatılmasında transkateter yöntem ilk tercih haline gelmiştir.

Her ne kadar, patent duktus arteriyozuslu hastalarda transkateter *coil* oklüzyonuyla ilgili çok sayıda makale yayınlanmış olsa da bunlar kısa dönem sonuçlarını göstermektedir.^[7-11] Merkezimizde 1996 yılından itibaren transkateter patent duktus arteriyozus kapatılmasında *coiller* kullanılmaktadır ve bu hastalar ekokardiyografi ile izlenmektedir. Bu çalışmada, *coil* ile kapatılan hastaların takipleri sunuldu.

HASTALAR VE YÖNTEM

Mayıs 1996 ile Mayıs 2018 yılları arasında transkateter yolla ve *coil* ile patent duktus arteriyozus kapatma işlemi uygulanan 243 hasta çalışmaya alındı. Hastaların seçiminde öncelikle 1998 ve 2011 yılında yayınlanan kılavuzlardaki ölçütler uygulandı.^[12,13] Bu ölçütler uyarınca öncelikle gelişme geriliği, sol atriyum ve sol ventrikül genişlemesi ve fizik incelemede üfürümü olan hastalar kapatma işlemine alındı. Üfürümü net duyulamayan ancak ekokardiyografik incelemede renkli Doppler ile belirgin akımı olan ve CW Doppler ile devamlı akım örneği alınan hastalar da kılavuzlarda kesin kontrendikasyon olmadığı için kapatma işlemi için seçildi. Tüm hastalarda Cook (Indiana, ABD) firması tarafından üretilen salınım kontrollü patent duktus arteriyozus oklüzyon *coilleri* kullanıldı. Çalışma öncesinde yerel etik komiteden çalışma için onay alındı. Duktal oklüderlerin kullanılmasına başlandığı dönem-

den önce ve sonra olmak üzere hastalar iki ayrı gruba ayrıldı. 2005 yılı sonuna kadar tüm patent duktus arteriyozuslar *coil* ile kapatıldı. 2006 yılında duktal oklüderlerin merkezimizde kullanılmaya başlamasından itibaren, eldeki malzeme ön planda olmak üzere, öncelikle oklüderler transkateter kapatmada tercih edilirken, *coiller* daha çok küçük, elonge ve bazı kompleks duktusların kapatılmasında kullanıldı. Tüm işlemler tek bir operatör (LS) tarafından uygulandı veya onun kontrolü altında yapıldı. Tüm hastalarda patent duktus arteriyozus kapama işlemi genel anestezi ile sedasyon altında gerçekleştirildi. Lokal anestezi uygulandıktan sonra perkütan teknik ile bazı hastalara arteriyel, bazı hastalara venöz, bazı hastalara ise hem arteriyel hem venöz kılıf yerleştirildi. 50–100 IU/kg heparin uygulandı. Uygun kateterler kullanılarak öncelikle 90° sol lateral, optimal görüntüler elde edilemezse 30–40° sağ oblik + 10–30° kranial pozisyonlarda kontrast madde enjeksiyonları yapılarak patent duktus arteriyozusun anatomisi ve çapı belirlendi. Patent duktus arteriyozus, Krichenko ve ark.^[14] tanımlamış olduğu kriterlere göre sınıflandırıldı. Tercih edilecek *coil*'in çapı patent duktus arteriyozusun en dar yerinin 1.5–2 katı olacak şekilde belirlendi. Kapatma işlemi transvenöz ve/veya transarteriyel yaklaşım ile uygulandı. Cihaz serbestleştirilmeden önce gerekli hastalarda kontrast madde enjeksiyonu yapılarak cihazın yeri, rezidüel şant varlığı kontrol edildi ve gereken olgularda cihaz tekrar uygun pozisyona getirildi. İşlem sonrasında hastalara antibiyotik profilaksisi uygulandı. İşlem sonrası olgular bir gün hastanede yatırıldı ve klinik olarak takip edildi. Tüm olgular ekokardiyografi ile, işlem sonrası 24.–48. saat, birinci ay, üçüncü ay, altıncı ay ve birinci yıl olacak şekilde takip edildi. Ardından yıllık kontrollerde klinik ve ekokardiyografik olarak yeniden değerlendirildi. İstatistiksel değerlendirmede SPSS 15 sistemi kullanıldı. Veriler median veya ortalama olarak ifade edildi. Uzun dönem takipteki oklüzyon oranları Kaplan Meier yöntemi ile belirlendi.

BULGULAR

Hastalar

Patent duktus arteriyozusun transkateter yolla ve *coil* ile kapatılması işlemi uygulanan toplam 243 hasta çalışmaya alındı. Hastaların median yaşı 4.33 yaş (9 ay–39 yaş), median ağırlıkları 15 kg (5–55 kg), median duktus çapları 2 mm (1–4.5 mm) idi. Hastaların 98'i (%40) erkek, 145'i kız (%60) idi (Tablo 1).

Tablo 1. Coil uygulanan hastaların demografik ve anjiyografik bulgularının dağılımları

	1996–2005	2006–2018	Toplam
	(n=157)	(n=86)	(n=243)
	Ortanca (min-maks)	Ortanca (min-maks)	Ortanca (min-maks)
Cinsiyet (erkek/kadın)	62/95	36/50	98/145
Yaş	4y 5 ay (1–39 yaş)	3y 11 ay (10 ay–18 yaş)	4y 4 ay (10 ay–39 yaş)
Ağırlık (kg)	15.5 (5–58)	15 (9.2–70)	15 (5–70)
Duktus minimum çapı (mm)	2.1 (1–4.5)	1.7 (1–3.5)	2 (1–4.5)
Duktus şekli			
Tip A (konik)	100	26	126
Tip B (pencere)	13	2	15
Tip C (tübüler)	2	4	6
Tip D (kompleks)	5	4	9
Tip E (elonge)	30	44	74
Opere	3	6	9
Şemsiye uygulanmış	4	0	4
Aynı hastada kullanılan coil sayısı			
1 coil	142	80	223
2 coil	10	5	15
3 coil	1	0	1
Kullanılan coil'lerin boyutları			
3x3	1	3	4
3x4	45	30	75
3x5	3	22	25
5x3	4	3	7
5x4	15	3	18
5x5	65	25	90
6.5x4	5	–	5
6.5x5	17	3	20
8x4	4	–	4
8x5	8	–	8

Duktusların anjiyografik görünümleri; 126 (%52) hastada tip A (konik), 15'inde (%6) tip B (pencere), 6'sında (%2.5) tip C (tübüler), 9'unda (%3.7) tip D (kompleks), 74'ünde (%30.5) tip E (elonge) ve 13 (%5.3) hastada diğer tipler (9'unda ameliyat sonrası rezidüel patent duktus arteriyozus, 4'ünde "Raskind Umbrella" sonrası rezidüel şant) olarak sınıflandırıldı.

İlave kardiyak patolojiler; 16 hastada ventriküler septal defekt, 12 hastada aort yetersizliği, 9 hastada atriyal septal defekt (biri aynı seansta transkateter kapatıldı), 6 hastada biküspit aort kapağı, 4 hastada mitral valv prolapsusu, 4 hastada pulmoner stenoz (aynı se-

ansta 2 hastaya pulmoner balon valvüloplasti yapıldı), 2 hastada subvalvüler aort stenozu, 1 hastada supravavüler aort stenozu, 1 hastada dekstrokaridi ve 1 hastada tam AV blok (aynı seansta pil takıldı) şeklinde idi. İlave norkardiyak patolojiler; 5 hastada mental motor retardasyon, 4 hastada doğuştan rubella sendromu, 2 hastada Down sendromu, 1 hasta Williams sendromu ve 1 hasta meningosel idi.

İşlem

Hastaların 183'ünde (%75.3) hastada arteriyel yol, 57'sinde (%23.5) venöz + arteriyel yol ve 3'ünde sadece venöz yol (%1.2) kullanılarak patent duktus ar-

teriyozus kapama işlemi tamamlandı. İki yüz kırk üç hastanın 238'inde oklüzyon işlemi başarı ile sonuçlandırıldı. Oklüzyon işlemi başarılı olan 238 hastanın 222'sinde (%91.9) tek bir coil, 15'inde (%6.4) iki coil, bir (%0.4) olguda ise 3 coil kullanıldı (Tablo 1).

Komplikasyonlar

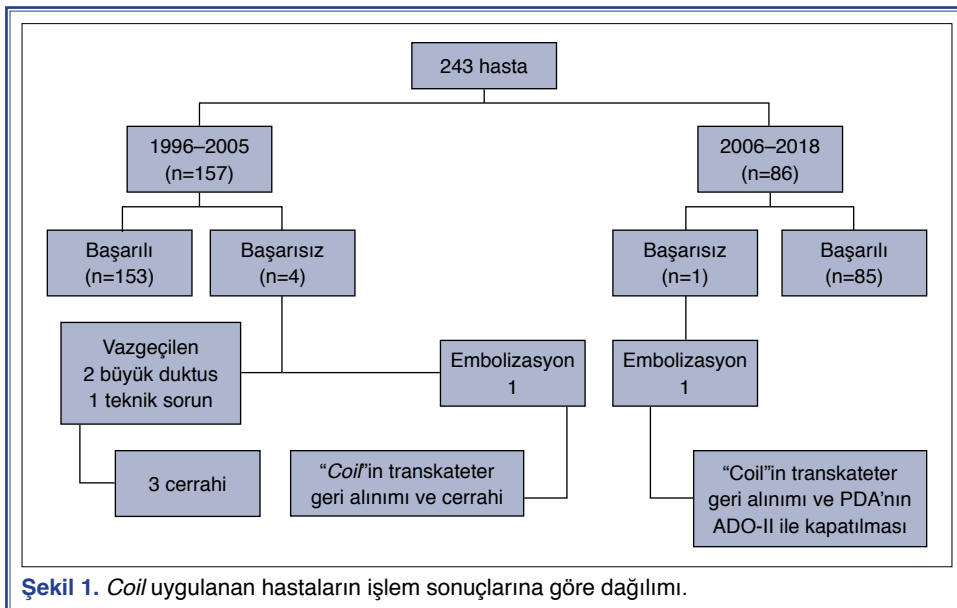
Hastaların 238'inde patent duktus arteriyozus coil ile başarılı bir şekilde kapatıldı (Şekil 1). Beş (%2.2) olguda ise işlem başarısızlıkla sonuçlandı. Coil iki (%0.8) olguda embolize oldu. Her iki hastada da embolize coil'ler transkateter olarak çıkarıldı, bir hastada oklüder ile kapatma işlemi uygulandı, diğer hasta ise cerrahiye verildi. Üç (%1.2) olguda da patent duktus arteriyozusun coil ile kapatma girişimleri sonrasında coil ile kapamaya uygun olmadığı düşünülerek coil oklüzyonundan vazgeçildi. Bu hastaların duktus çapları 3.5, 4 ve 4.5 mm idi.

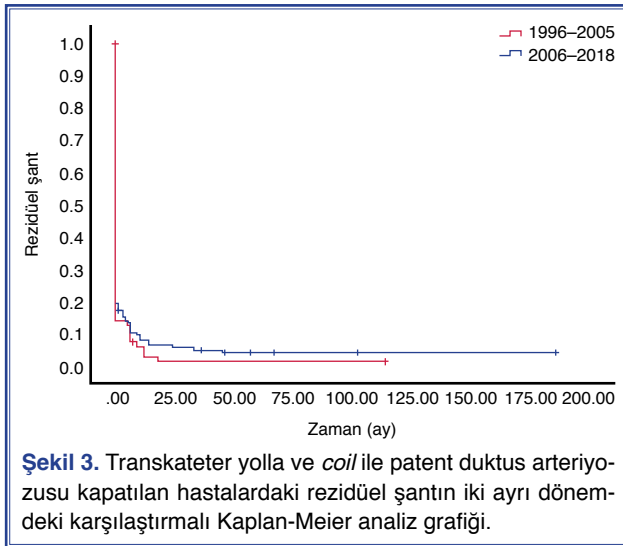
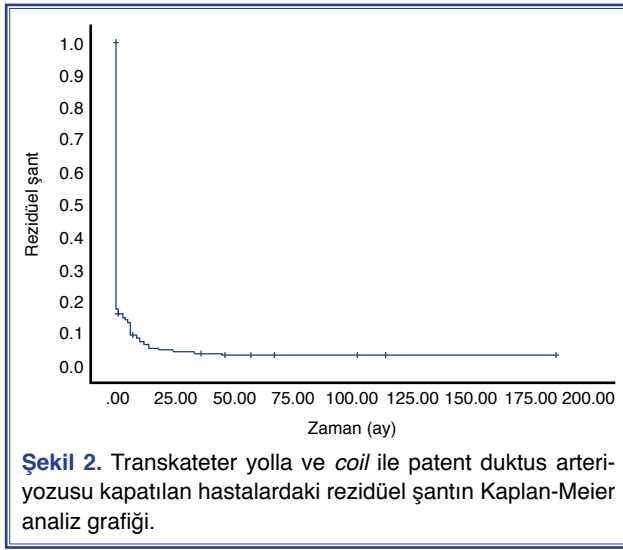
Bir (%0.4) hastada işlem sonrası hemoliz gelişti. Bu olgunun duktus çapı 4.2 mm, duktus şekli tip A (konik) idi. Hastanın oklüzyon işleminde kullanılan coil'lerin çapı ise 6.5x5 ve 5x5 idi. Bir gün sonra 3x4 ek bir coil'in yerleştirilmesi ile hemoliz sonlandı. Beş yenidoğanda femoral arter oklüzyonu izlendi. Üç hastaya embolektomi, iki hastaya heparinizasyon tedavisi uygulandı. Hastaların hiçbirinde enfektif komplikasyonlar izlenmedi.

Takip

Transkateter yolla ve Cook coil ile kapatılma işlemi gerçekleştirilen 238 hasta median 26 ay (1 gün–19 yıl)

boyunca ekokardiyografi ile takip edildi. Olgularımızdan 50'si (%21) işlemden sonraki gün yapılan kontrol sonrasında tekrar görülemedi ve 79'unun (%33.2) izlem süresi 5 yıldan uzundu. 196/238 (%82.3) olguda işlemden hemen sonraki günde yapılan ekokardiyografik incelemede tam oklüzyon izlendi. Rezidüel şant kalan 42 hastanın dördü işlem sonrasında görülmüş, sonraki takibi yapılamamıştı. Rezidüel şantlı hastaların 22'sinde, işlemden sonraki ilk yıl içinde, diğer 7 hastada bir yıldan daha uzun sürelerde spontan oklüzyon oldu. En geç kapanan rezidüel şant, işlemden 3 yıl 9 ay sonraydı. On üç hastada (%5.4) izlem sonunda rezidüel şant devam ediyordu (Şekil 2). 2005 yılından sonra uygulanan coil ile kapama işlemlerinde ertesi günkü yapılan ekokardiyografide rezidüel şant oranı %14.1 iken (12 hasta), 2005 yılından önce uygulanan işlemlerde %19.6 (30 hasta) idi (p=0.287) ve her iki dönem rezidü şant oranları arasında anlamlı fark bulunmadı. Tüm hastalardaki uzun dönem izlem sonrası tam oklüzyon oranı %94.6 idi. Kaplan Meier analiz yöntemine göre izlemde saptanan total oklüzyon oranları 1. ay, 6. ay, 1. yıl, 2. yıl ve 5. yılda sırasıyla %83.7, %86.6, %93.5, %95.5 ve %96.5 idi. Kaplan Meier analizinde, 2005 yılından sonra uygulanan coil ile kapama işlemlerinde uzun dönem izlem sonrası kapanma oranı %98.5, 2005 yılından önce uygulanan işlemlerde %95.6 idi (p=0.328) (Şekil 3). Tam oklüzyon sağlanan hastaların uzun dönem takiplerinde duktus rekanalizasyonu veya pulmoner arter ve aortada darlık gibi herhangi bir komplikasyon gözlenmedi.





TARTIŞMA

Coil kullanılarak patent duktus arteriyozus kapatılması 1992 yılından beri uygulanmaktadır.^[4] Ülkemizde de ilk kez Aydoğan ve ark.^[15] tarafından, 1996 yılında patent duktus arteriyozusun *coil* ile oklüzyonu gerçekleştirilmiştir. O günden bu yana patent duktus arteriyozusun transkateter yolla kapatılmasında çok farklı cihazlar kullanılmış olmasına rağmen, salınım kontrollü Cook *coiller* ve salınım kontrolsüz Gianturco *coiller* tüm dünyada yaygın olarak kullanım alanı bulmuştur. Birçok çalışma Cook *coil* ile patent duktus arteriyozus kapatılmasının güvenli ve etkili bir yöntem olduğunu ortaya koymuştur. Ancak bu çalışmaların çoğunda kısa dönem izlem sonuçları bildirilmiştir.

Patent duktus arteriyozusun *coil* ile kapatılmasının uzun dönem sonuçları üzerine sadece birkaç adet makale yayınlanmıştır.^[16-19] Biz de, bu çalışmada çok sayıda hastanın takip sonuçlarını sunmayı amaçladık.

Çalışmamızda transkateter yolla ve *coil* ile patent duktus arteriyozus kapatılma işleminin başarı oranı %94.6 idi. Bu oran Alman ortak çalışmasında %89, Galal ve ark.nın^[18] çalışmasında %90.5, Adams ve ark.nın^[21] çalışmasında %91 olarak belirtilse de daha küçük sayıda hasta içeren bir çalışmada başarı oranı olarak %100'de verilmiştir.^[17,20] Bizim çalışmamızda hasta sayısı da göz önüne alındığında başarı oranı %97.9 ile oldukça yüksekti. Çalışmamızda üç hastada (%1.2) *coil* serbestleştirilmeyip işlemde vazgeçilmişti (Şekil 1). Kapatma işleminden vazgeçilen üç hasta da oklüderlerin kullanım öncesi dönemdedi. Bu hastaların ikisinde duktus çapları *coil* ile kapatmak için geniş olarak yorumlanmış, her ne kadar literatürde geniş duktusların transkateter kapatılmasında ikiden fazla hatta yediye varan sayıda *coil* kullanılmış olsa da transkateter *coil* ile patent duktus arteriyozus oklüzyonunda ikiden fazla *coil* kullanımının uygun olmadığı inancı ile kapatma işleminden vazgeçilmişti.^[22] Bir hastada da uzun süren işlem ve teknik sorunlar vazgeçme nedeniydi. Bu dönemde oklüderlerin olmaması nedeniyle işlemi başarısız olan bu hastaların duktusları cerrahi olarak kapatılmıştı. Oklüder sonrasındaki dönemde ise geniş duktuslarda oklüderler tercih edildiğinden öncesindeki sorun yaşanmamış ve işlemde vazgeçilen hasta olmamıştı.

Transkateter yolla duktus kapatılmasında genellikle tercih edilen yol arteriyel yoldur.^[23] Bizim çalışmamızda da hastaların $\frac{3}{4}$ 'ünde sadece arteriyel yol kullanılmıştı. *Coilin* yerleştirme aşamalarında daha güvenli olmak için birden fazla damar yolu kullanılmakta, venöz yoldan *coil* yerleştirilirken arteriyel kontrast madde enjeksiyonları ile *coilin* pozisyonu kontrol edilebilmektedir. Özellikle bu yöntem başlangıç dönemimizde ve daha geniş olan duktuslarda tercih ettiğimiz bir yöntemdi. Üç hastamızda ise Willcoxson ve ark.nın^[24] önerdiği sadece venöz yolu kullandık. Bu yöntemi özellikle arteriyel komplikasyonlardan kaçınmak için oklüderler ile duktus kapatılmasında halen kullanmaktayız.

Coil embolizasyonu patent duktus arteriyozus kapama işlemlerinin en önemli komplikasyonlarından biridir. Her iki dönemde de birer olmak üzere toplam iki hastada *coil* embolize olmuştu. Bu hastaların

duktus çapları çalışmamızdaki değerlere göre geniş (3 ve 3.5 mm). Literatürde bildirilen embolizasyon oranları %0–6.5 arasında değişmektedir.^[18,25] Bizim çalışmamızdaki embolizasyon oranı %0.8 ile kabul edilebilir bir değerdedir. *Coilin* embolize olduğu her iki hastada da embolize *coil* transkateter yolla çıkarılmıştı. İlk dönemdeki hastaya cerrahi uygulanırken, 2006 sonrası dönemde oklüderler kullanımda olduğu için hastadaki patent duktus arteriyozusun aynı seansta ve yine transkateter yolla kapatılması mümkün olmuştu.

Transkateter yolla duktus kapatılmasındaki bir diğer önemli komplikasyon da hemolizdir. Hemoliz oranları diğer komplikasyonlara göre daha düşüktür. Rezidüel şant kalan olgularda mekanik etki ile hemoliz oluşabilmektedir. Hemoliz oranı, Alman ortak çalışmasında %1, 1258 hastalık Avrupa ortak çalışmasında ise %0.9 olarak bildirilmiştir.^[17,23] Hemoliz oluştuğunda tedavi rezidüel şantın ilave bir *coil* ile kapatılması ya da cerrahi şeklinde olabilmektedir.^[26,27] Hemolizin şiddetli olmadığı durumlarda bekleyerek hemolizin kaybolduğu da bildirilmiştir.^[28] Çalışmamızda sadece bir hastada işlem sonrası hemoliz gelişmişti ve hemoliz oranı %0.4 idi. Biz beklemek ya da cerrahi yerine ilave bir *coil* koymayı tercih ettik. 24 saat içinde rezidüel şanta yerleştirilen ilave bir *coil* ile hemoliz tamamen kaybolmuştu. Diğer gelişebilecek komplikasyonlardan; duktusta rekanalizasyonu, sol pulmoner arter ve inen aortaya cihazın protrüzyonu olgularımızın hiçbirinde görülmemiştir. Takata ve ark.^[19] çalışmasına benzer şekilde, olgularımızın hiçbirinde cerrahi müdahale ve yoğun bakım ihtiyacı olmamıştır.

Rezidüel şantlar duktus arteriyozusun hem transkateter hem de cerrahi olarak kapatılması sonrasında görülmektedir.^[29] Önceleri cerrahi duktus ligasyonunun tam tedavi olduğu düşünülürken renkli Doppler ekokardiyografinin uygulanır olması sonrasında klinikte bulgu vermeyen rezidüel şantların olduğu gösterilmiştir.^[30] Zucker ve ark.^[31] cerrahi sonrası renkli Doppler ile gösterilen rezidüel şant oranını %18, klinikte devamlı üfürümü duyulan rezidüel şantlı hastaların oranını ise %4.6 olarak rapor etmişlerdir. Biz 325 olguluk çalışmamızda ise bu oranı %3.1 olarak tespit etmiştik.^[32] Patent duktus arteriyozusun transkateter kapatılması renkli Doppler ekokardiyografinin rutin kullanımı sonrasında uygulanmaya başladığından bu hastalar klinik değerlendirmelerin yanı sıra

renkli Doppler ekokardiyografi ile de izlenmişlerdir. Oklüzyon işlemi sonrası yapılan kontrol anjiyografi yeterli bulunmamış, bizim çalışmamızda olduğu gibi tüm hastalar ertesi gün ve sonrasında renkli Doppler ekokardiyografi ile izlenmiştir. Magee ve ark.^[23] işlem sonrası birinci yıldaki rezidüel şant oranını %5 olarak bildirmişlerdir. Takata ve ark.^[19] çalışmasında ise birinci yıldaki rezidü şant oranı %3.6, uzun dönem takipte tıkanma oranı %97.8 olarak saptanmıştır. Bizim çalışmamızda da oklüzyon işlemi sonrasında günde yapılan ekokardiyografik inceleme bulgularına göre rezidüel şant oranı %17.7 iken, birinci yıl sonunda %6.5 idi. Hastaların uzun süre takip sonrasında tam oklüzyon oranı %94.6 olarak belirlenmiştir.

2006 yılından sonra patent duktus arteriyozusun transkateter kapatılmasında oklüderlerin kullanıma girmesi ile duktus kapatmadaki yaklaşımımız değişiklik göstermişti. Bu nedenle hastalar, rezidüel şantlar açısından, uzun ve kısa dönem izlemde iki ayrı guruba ayrılarak değerlendirilmiştir. 2006 ve sonrasında daha küçük ve morfolojik olarak elonge duktuslara *coil* uygulanmıştı. Hem kısa dönem hem de uzun dönem analizlerde rezidüel şant saptanması ve tam kapanma oranları arasında anlamlı fark saptanmamıştır. Takata ve ark.^[19] çalışmalarında hastaları duktus çaplarına (küçük orta ve geniş) ve uygulanma zamanlarına (erken ve geç dönem) göre gruplara ayırarak değerlendirmişlerdir. Bu çalışmada küçük duktusların kapanma oranı anlamlı olarak yüksek bulmuşlardır. Bizim çalışmamızda olduğu gibi geç dönemde tam oklüzyon oranı daha fazla olsa da erken-geç dönem arasındaki fark anlamlı bulunmamıştır. Çalışmamızda rezidüel şant oranları arasında anlamlı fark olmasa da günümüz şartlarında oklüderlerin tam oklüzyon oranları %100'e kadar ulaştığından patent duktus arteriyozusun transkateter kapatılmasında önceliğin oklüderler olduğunu, *coillerin* kullanım alanının artık oldukça kısıtlı olduğunu düşünmekteyiz.

Uzun dönem takiplerde, cihaz ile patent duktus arteriyozus kapatılan hastalar, rezidüel şant varlığı ve pulmoner arter ve aortada oluşabilecek darlıkları saptamak amacı ile izlenmektedir. Bizim merkezimiz de dahil olmak üzere, birçok merkezde bu hastaların takipleri düzenli olarak ekokardiyografi ile yapılmaktadır. Narayan ve ark.^[33] farklı oklüderlerle patent duktus arteriyozusu kapatılan 430 hastanın ortalama 25.8 aylık takibi sonrası, rezidüel şant veya pulmoner arter ve aortada darlık yok ise, ekokardiyografi ile düzenli

izlem endike değildir ve hastalar takipten güvenli bir şekilde çıkarılabilir kanısına varmışlardır. Bizim de çalışmamızda, işlemden sonraki kısa dönem takipte rezidü şant veya pulmoner arter ve aortada darlık olmayan hastalarda, uzun dönem takiplerinin sonunda herhangi bir patolojik bulguya rastlanmamıştır. Ancak, hastaların takipten çıkarılmasını söylemek çok radikal bir öneri olacağından, takiplerinin daha geniş aralıklarla yapılmasını önermenin çok daha akılcı olacağı düşüncesindeyiz.

Sonuç olarak, küçük, küçük-orta çaplardaki patent duktus arteriyozusun transkateter yolla kapatılmasında salınım kontrollü *coiller* ile izlem sonrasında kapanma oranları %95 civarındadır. İşlem sonrası görülen rezidüel şantlar kapanma eğilimindedir. İşlem sonrası yıllarda kapanma oranı daha yüksektir ve bu oran çok uzun sürede değişmemektedir.

Teşekkür

İstatistiksel analizlerdeki katkılarından dolayı Murat Tuğberk Bakar'a teşekkür ederiz.

Etik Kurul Onayı: İstanbul Üniversitesi-Cerrahpaşa, Cerrahpaşa Tıp Fakültesi Etik Kurulu'ndan onay alındı.

Çıkar uyuşmazlığı: Yazarlar arasında çıkar uyuşmazlığı yoktur.

Fon/finans kaynakları: Fon/finans kaynağı yoktur.

Yazar katkıları: Konsept: S.U.A., İ.L.S.; Tasarım: S.U.A., İ.L.S.; Kontrol: S.U.A., İ.L.S.; Materyal: S.U.A., İ.L.S.; Veri toplama: S.U.A., İ.L.S.; Analiz: S.U.A., İ.L.S.; Kaynak toplama: S.U.A., İ.L.S.; Yazım: S.U.A., İ.L.S.; Kritik revizyon: S.U.A., İ.L.S.

KAYNAKLAR

1. Porstmann W, Wierny L, Warnke H. Closure of persistent ductus arteriosus without thoracotomy. *Ger Med Mon* 1967;12:259–61.
2. Rashkind WJ, Cuaso CC. Transcatheter closure of a patent ductus arteriosus: successful use in a 3.5 kg infant. *Pediatr Cardiol* 1979;1:3–7. [CrossRef]
3. Rashkind WJ, Mullins CE, Hellenbrand WE, Tait MA. Non-surgical closure of patent ductus arteriosus: clinical application of the Rashkind PDA Occluder System. *Circulation* 1987;75:583–92. [CrossRef]
4. Cambier PA, Kirby WC, Wortham DC, Moore JW. Percutaneous closure of the small (less than 2.5 mm) patent ductus arteriosus using coil embolization. *Am J Cardiol* 1992;69:815–6. [CrossRef]
5. Galal MO. Advantages and disadvantages of coils for transcatheter closure of patent ductus arteriosus. *J Interv Cardiol* 2003;16:157–63. [CrossRef]
6. Masura J, Walsh KP, Thanopoulous B, Chan C, Bass J, Gousous Y, et al. Catheter closure of moderate- to large-sized patent ductus arteriosus using the newAmplatzer duct occluder: immediate and short-term results. *J Am Coll Cardiol* 1998;31:878–82. [CrossRef]
7. Rao PS, Balfour IC, Chen S. Effectiveness of five-loop coils to occlude patent ductus arteriosus. *Am J Cardiol* 1997;80:1498–501. [CrossRef]
8. Alwi M, Kang LM, Samion H, Latiff HA, Kandavel G, Zambahari R. Transcatheter occlusion of native persistent ductus arteriosus using conventionalGianturco coils. *Am J Cardiol* 1997;79:1430–2. [CrossRef]
9. Tomita H, Fuse S, Akagi T, Koike K, Kamada M, Kamiya T, et al. Coil occlusion for patent ductus arteriosus in Japan. *Jpn Circ J* 1997;61:997–1003. [CrossRef]
10. Furuyama H, Nakanishi T, Kondou C, Yamamura E, Nakazawa M, Momma K, et al. Transcatheter closure of patent ductus arteriosus using 0.052 Gianturco coils. [in Japanese with English abstract]. *Acta Cardiologica Paediatrica Japonica* 2000;16:751–61.
11. Tomita H, Takamuro M, Fuse S, Horita N, Hatakeyama K, Tsutsumi H, et al. Coil occlusion of patent ductus arteriosus. *Circ J* 2006;70:28–30. [CrossRef]
12. Allen HD, Beekman RH 3rd, Garson A Jr, Hijazi ZM, Mullins C, O'Laughlin MP, et al. Pediatric therapeutic cardiac catheterization: a statement for healthcare professionals from the Council on Cardiovascular Disease in the Young, American Heart Association. *Circulation* 1998;97:609–25. [CrossRef]
13. Feltes TF, Bacha E, Beekman RH 3rd, Cheatham JP, Feinstein JA, Gomes AS, Hijazi ZM, et al. Indications for cardiac catheterization and intervention in pediatric cardiac disease: a scientific statement from the American Heart Association. *Circulation* 2011;123:2607–52. [CrossRef]
14. Krichenko A, Benson LN, Burrows P, Möes CA, McLaughlin P, Freedom RM. Angiographic classification of the isolated, persistently patent ductus arteriosus and implications for percutaneous catheter occlusion. *Am J Cardiol* 1989;63:877–80.
15. Aydoğan U, Dindar A, Cantez T, Ertuğrul T, Tanman B, Ayhan YI, et al. Transcatheter closure of the ductus arteriosus in children and young adults. *Turk J Pediatr* 1995;37:103–9.
16. Patel HT, Cao QL, Rhodes J, Hijazi ZM. Long-term outcome of transcatheter coil closure of small to large patent ductus arteriosus. *Catheter Cardiovasc Interv* 1999;47:457–61. [CrossRef]
17. Hofbeck M, Bartolomeus G, Buheitel G, Esser R, Grävlinghoff L, Hoffmann W, et al. Safety and efficacy of interventional occlusion of patent ductus arteriosus with detachable coils: a multicentre experience. *Eur J Pediatr* 2000;159:331–7.
18. Galal MO, Bulbul Z, Kakadekar A, Fatani AE, de Moor M, el-Oufi S, et al. Comparison between the safety profile and clinical results of the Cook detachable and Gianturco coils for transcatheter closure of patent ductus arteriosus in 272 pa-

- tients. *J Interv Cardiol* 2001;14:169–77. [\[CrossRef\]](#)
19. Takata H, Higaki T, Sugiyama H, Kitano M, Yamamoto E, Nakano T, et al. Long-term outcome of coil occlusion in patients with patent ductus arteriosus. *Circ J* 2011;75:407–12.
 20. Podnar T, Gavora P, Masura J. Percutaneous closure of patent ductus arteriosus: complementary use of detachable Cook patent ductus arteriosus coils and Amplatzer duct occluders. *Eur J Pediatr* 2000;159:293–6. [\[CrossRef\]](#)
 21. Adams PE, Chersich MF, Cilliers A. Transcatheter closure of the patent ductus arteriosus at a public sector hospital in Soweto, South Africa: a review of patient outcomes over 15 years. *Cardiovasc J Afr* 2018;29:246–51. [\[CrossRef\]](#)
 22. Akagi T, Mizumoto Y, Iemura M, Tananari Y, Ishii M, Maeno Y, et al. Catheter closure of moderate to large sized patent ductus arteriosus using the simultaneous double or triple coil technique. *Pediatr Int* 2001;43:536–41. [\[CrossRef\]](#)
 23. Magee AG, Huggon IC, Seed PT, Qureshi SA, Tynan M; Association for European Cardiology. Transcatheter coil occlusion of the arterial duct; results of the European Registry. *Eur Heart J* 2001;22:1817–21. [\[CrossRef\]](#)
 24. Willcoxson FE, Viswanathan S, Thomson JD, Gibbs JL. Transcatheter closure of the arterial duct without arterial access. *Cardiol Young* 2010;20:39–43. [\[CrossRef\]](#)
 25. Tynan M, Huggon I, Rosenthal E, et al. Coil occlusion of the arterial duct. *J Interv Cardiol* 1999;12:73–7. [\[CrossRef\]](#)
 26. Kapoor A, Radhakrishnan S, Shrivastava S. Severe intravascular haemolysis following coil occlusion of patent ductus arteriosus. *Indian Heart J* 1996;48:173–4.
 27. Pérez Rodríguez MJ, Quero Jiménez MC, Herraiz Sarachaga I, Gallego Cobos N, González Dieguez C, Quero Jiménez M. [Intravascular hemolysis following percutaneous occlusion of the ductus arteriosus]. [Article in Spanish]. *Rev Esp Cardiol* 1999;52:449–50. [\[CrossRef\]](#)
 28. Lee C, Hsieh K, Huang T, Choong C. Spontaneous resolution of hemolysis after partial coil occlusion of ductus arteriosus. *Pediatr Cardiol* 1999;20:371–2. [\[CrossRef\]](#)
 29. Podnar T, Masura J. Transcatheter occlusion of residual patent ductus arteriosus after surgical ligation. *Pediatr Cardiol* 1999;20:126–30. [\[CrossRef\]](#)
 30. Sørensen KE, Kristensen B, Hansen OK. Frequency of occurrence of residual ductal flow after surgical ligation by color-flow mapping. *Am J Cardiol* 1991;67:653–4. [\[CrossRef\]](#)
 31. Zucker N, Qureshi SA, Baker EJ, Deverall PB, Tynan M. Residual patency of the arterial duct subsequent to surgical ligation. *Cardiol Young* 1993;5:216–9. [\[CrossRef\]](#)
 32. Demir T, Oztunç F, Cetin G, Saltik L, Eroglu AG, Babaoglu K, et al. Patency or recanalization of the arterial duct after surgical double ligation and transfixion. *Cardiol Young* 2007;17:48–50. [\[CrossRef\]](#)
 33. Narayan SA, Elmahdi E, Rosenthal E, Qureshi SA, Krasemann T, et al. Long-term follow-up is not indicated after routine interventional closure of persistent arterial ducts. *Catheter Cardiovasc Interv* 2015;86:100–4. [\[CrossRef\]](#)

Anahtar sözcükler: Çocuk; coil; patent duktus arteriyozus; transkater kapama.

Keywords: Child; coil; patent ductus arteriosus; transcatheter occlusion.