

Akut sağ kalp yetersizliği ile başvuran hastada triküspit kapak brusella endokarditi

A case with tricuspid valve brucella endocarditis presenting with acute right heart failure

Dr. Hüseyin Uğur Yazıcı, Dr. Kadir Uğur Mert, Dr. Utku Şenol, Dr. Taner Ulus

Eskişehir Osmangazi Üniversitesi Tıp Fakültesi Kardiyoloji Anabilim Dalı, Eskişehir

Özet– Brusella endokarditi, brusella enfeksiyonunun nadir karşılaşılan fakat en ölümcül komplikasyonudur. Brusella endokarditinde en sık aort kapağı tutulur, mitral kapak tutulumu nadirdir, triküspit kapağın tutulumu ise son derece nadirdir. Altmış iki yaşında kadın hasta ateş, halsizlik, nefes darlığı ve bacaklarda şişlik yakınmalarıyla yatırıldı. Hastadaki bulgulara göre akut sağ kalp yetersizliği düşünüldü, hastanın transtorasik ekokardiyografisi yapıldı. Ekokardiyografide sağ kalp boşlukları genişlemiş, ciddi triküspit yetersizliği ve triküspit kapak üzerinde sağ ventriküle girip çıkan vejetasyon ile uyumlu kitle saptandı. Kan kültürlerinde üreme olmayan hastanın serolojik incelemesinde brusella antikor titresini 1/640 (+) olarak bulundu. Brusella endokarditi tanısı alan hastaya sekiz hafta boyunca doksisisiklin, rifampisin ve seftriakson tedavisi verildi. Toplam sekiz haftalık tedavi sonunda sağ kalp yetersizliği bulguları geriledi ve endokardit tablosu düzeldi. Sonuç olarak, brusella enfeksiyonunun endemik olduğu ülkemizde sistemik enfeksiyon bulgularına eşlik eden akut sağ kalp yetersizliği tablosunda başvuran hastalarda triküspit kapak brusella endokarditi olasılığı da düşünülmelidir.

Summary– Although the presence of brucella endocarditis is encountered rarely, it is the most fetal complication of brucellosis, which is shown to affect the aortic valve primarily and the mitral valve secondarily. Involvement of the tricuspid valve is extremely rare. A 62-year-old female was admitted with complaints of fever, fatigue, difficulty in breathing, and swellings in her legs. A transthoracic echocardiogram was performed since acute right heart failure was considered due to her symptoms. The echocardiogram showed enlarged right heart chambers, serious tricuspid valve insufficiency, and a mass on the tricuspid valve compatible with a vegetation moving in and out of the right ventricle. Although no growths were observed in the blood culture, antibody titration for brucellosis was found to be 1/640 (+) in the serological examination. The patient was diagnosed with brucella endocarditis and placed on doxycycline, rifampicin, and ceftriaxone treatment for eight weeks. At the end of the eight-week treatment, the symptoms of right heart failure receded and the patient recovered from the endocarditis. Tricuspid valve brucella endocarditis should be considered in patients suffering from acute right heart failure accompanied by systemic infection findings since brucellosis is presently endemic in Turkey.

Brusella endokarditi, brusella enfeksiyonunun nadir karşılaşılan fakat en ölümcül komplikasyonudur.^[1] Brusella endokarditinde en sık aort kapak, ikinci sıklıkta ise mitral kapak tutulur. Triküspit kapağın tutulumu ise çok nadir karşılaşılan bir durumdur.^[1-3] Hastalık farklı klinik görünümle karşımıza çıkabilir.

Kısaltmalar:

AF	Atriyal fibrilasyon
EE	Enfektif endokardit
SPAB	Sistolik pulmoner arter basıncı
TY	Triküspit yetersizliği

Bu yazıda, akut sağ kalp yetersizliği tablosunda başvuran triküspit kapak brusella endokarditli bir olgu sunuldu.

OLGU SUNUMU

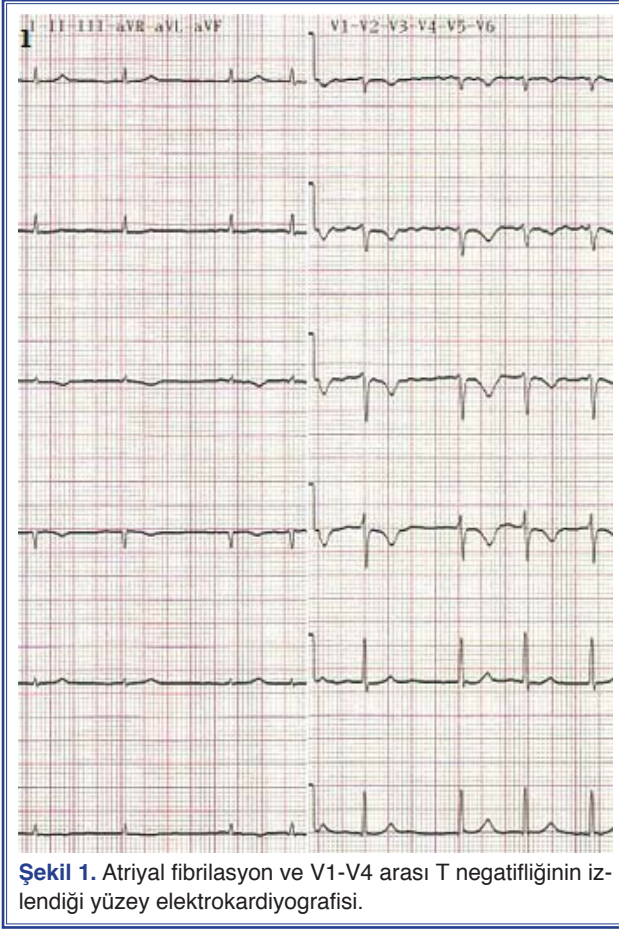
Altmış iki yaşında kadın hasta son bir aydır olan ateş, halsizlik ve bacaklarda şişlik yakınması ile acil servise başvurdu. Fizik muayenede ateş 38.5°C, kan basıncı 110/60 mmHg ve kalp hızı 104/dk idi. Ortop-

Geliş tarihi: 10.10.2011 Kabul tarihi: 19.01.2012

Yazışma adresi: Dr. Hüseyin Uğur Yazıcı, Dedeefendi Sok., No: 68/5, Gökmeydan Mah., Odunpazarı 26000 Eskişehir.

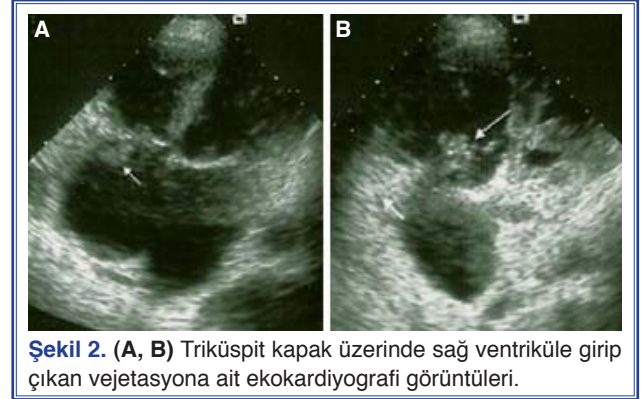
Tel: +90 222 - 239 29 79 e-mail: drhyazici@gmail.com

© 2012 Türk Kardiyoloji Derneği

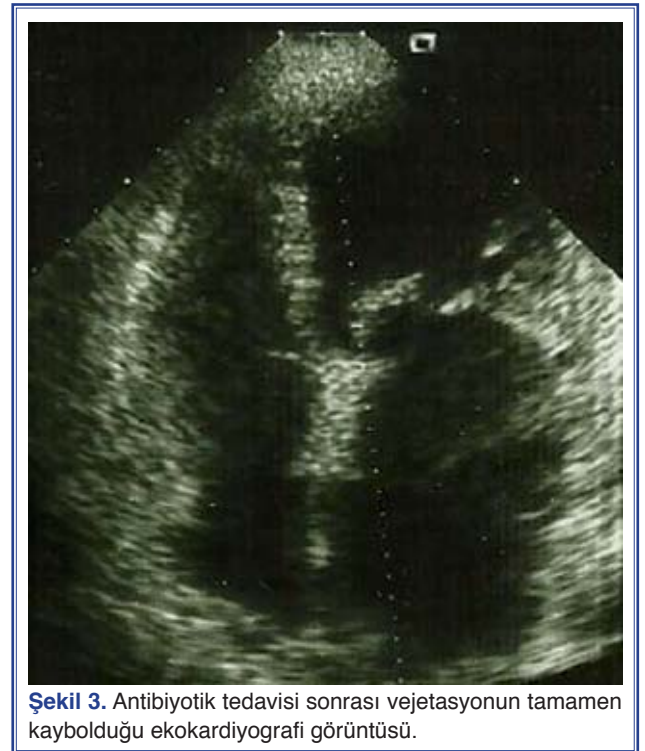

nesi ve artmış boyun venöz dolgunluğu olan hastada dinlemede, en iyi triküspit odakta 3/6 derece sistolik üfürüm duyuldu. Karın muayenesinde elle incelemede karaciğer 3-4 cm kot altında ele geliyor ve alt ekstremitelerde muayenesinde pretibiyal ödemi (+++) vardı. Hastanın elektrokardiyografisinde atrial fibrilasyon (AF) ve sağ ventrikül yüklenme bulguları saptandı (Şekil 1). Akut sağ kalp yetersizliği düşünülen hastaya transtorasik ekokardiyografi yapıldı. Ekokardiyografide sağ kalp boşlukları genişlemiş, ciddi triküspit yetersizliği (TY) ve TY üzerinden tahmini sistolik pulmoner arter basıncı (sPAB) 65 mmHg olarak hesaplandı. Triküspit kapak üzerinde sağ ventriküle girip çıkan vejetasyon ile uyumlu kitle saptandı (Video 1*, Şekil 2a, b).

Mitral kapak fibrotik yapıdaydı, mitral kapak alanı 1,65 cm² olarak ölçüldü. Hastanın transözefagal ekokardiyografisinde diğer kalp kapak ve yapıları ile ilgili patoloji yoktu. Hastadan 1 saat ara ile alınan 3 kan kültürü Bactec kan kültür sistemine ekildi. Yirmi bir güne kadar uzatılan inkübasyon süresi sonunda kan



kültürlerinde üreme olmadı. Hastanın serolojik incelemesinde brusella antikor titresi 1/640 (+) olarak bulundu. Plazma D-dimer düzeyi: 1200 ng/ml, hemoglobin: 11.2 gr/dl, beyaz küre sayısı: 5800/mm³ ve sedimentasyon hızı: 65 mm/saat idi. Brusella endokarditi tanısıyla doksisisiklin 200 mg/gün, rifampisin 600 mg/gün, seftriakson 2x2 gr iv tedavisi başlandı. Dört haftalık tedaviden sonra seftriakson kesilerek doksisisiklin ve rifampisin tedavisine 8 hafta daha devam edildi. Uygulanan tedaviye iyi klinik yanıt alındı, birinci haftanın sonunda hastanın ateşi normale döndü ve sağ kalp yetersizliği bulguları geriledi. Dört haftalık antibiyotik tedavisinin sonunda yapılan ekokardiyografik incelemede triküspit kapak üzerindeki vejetasyonun



tamamen kaybolduğu, sağ kalp boşluk boyutlarının normale döndüğü ve TY'nin gerilediği (orta TY) ve tahmini sPAB'nın 40 mmHg'ye indiği saptandı (Video 2*, Şekil 3). Tabloya AF'nin eşlik etmesi ve pulmoner emboli olasılığı nedeniyle de pıhtı oluşumunu önleyici heparin ve varfarin verildi. Hasta altıncı ay poliklinik kontrolünde sorunsuzdu.

TARTIŞMA

Brusella enfeksiyonu ülkemizde endemik olarak görülen ve farklı klinik bulgularla ortaya çıkabilen bir hastalıktır.^[2] Brusella endokarditi, brusella enfeksiyonu seyrinde hastaların %2'sinden azında gelişir.^[1] Tüm bakteriyel endokarditlerin de %4'ünden az bir kısmını oluşturur.^[4] Oldukça nadir görülmesi tanı aşamasında gecikmeye neden olabilir.

Bizim olgumuz akut sağ kalp yetersizliği bulguları ile kliniğimize başvurmuştu. Sağ kalp yetersizliği etyolojisini aydınlatmak için yapılan ekokardiyografide, triküspit kapak üzerinde vejetasyon ile uyumlu kitlenin saptanması üzerine enfektif endokardit (EE) açısından araştırma derinleştirildi. Hastanın ateşi, romatizmal mitral kapak hastalığının olması ve serolojik incelemesinde brusella antikor titresinin 1/640 (+) saptanması üzerine brusella endokarditi tanısı konuldu. EE tanısı Avrupa Kardiyoloji Derneği'nin de kullanılmasını önerdiği modifiye Duke ölçütlerine göre konuldu. EE tanısı için majör ölçütler, kan kültüründe tipik mikroorganizmanın üremesi ve ekokardiyografide endokard tutulumunun gösterilmesidir. Minör ölçütler ise yatkınlık oluşturan durum, ateş (>38°C), vasküler olay, immünolojik olay ve kan kültüründe EE için tipik olmayan mikroorganizma üremesi ya da aktif enfeksiyonu gösteren serolojik kanıtların varlığıdır. İki majör ya da bir majör üç minör ya da tek başına beş minör ölçüt varlığında EE tanısı konulur.^[5] Bizim hastamızda majör ölçütlerden triküspit kapak üzerinde vejetasyon, minör ölçütlerden ise yatkınlık oluşturan durum (romatizmal mitral kapak hastalığı), ateş yüksekliği (38.5°C), vasküler olay (olası pulmoner emboli) ve serolojik incelemede brusella antikor titresini 1/640 (+) olarak saptandı. Bir majör ve dört minör ölçüt pozitif saptanan hastaya EE tanısı konuldu.

Brusella endokarditinde her zaman kan kültüründe etken ajan üretilmeyebilir. Kan kültürlerinde brusella türlerinden birinin üretilmemiş olması bu ajanın kültür ortamında zor üremesinden kaynaklanabilir. Yakın zaman önce ülkemizden Çay ve ark.nın^[6] yap-

mış oldukları bir çalışmada brusella endokarditi tanısı konulan hastaların sadece %20'sinde, İnan ve ark.nın^[7] yapmış oldukları başka bir çalışmada da hastaların sadece %45'inde kültürde etken ajanın üretilmediğini bildirmişlerdir. Kan kültürü ile tanının konulmadığı durumlarda serum aglütinasyon testi tanıda en yaygın kullanılan testtir. Aktif enfeksiyon varlığında brusella antikor titresini >1/160 pozitifdir.^[8] Bizim olgumuzda da kan kültüründe üreme yoktu, fakat hastanın serolojik incelemesinde brusella antikor titresini 1/640 (+) saptandı. Hastaya uygulanan antibiyotik tedavisi ile dramatik klinik düzelmeye elde edilmesi de tanımızın doğru olduğunu destekliyordu.

Ülkemizde de daha önce brusella endokarditli az sayıda olgu bildirilmiştir.^[9,10] Hastamızın, bazı özellikleri nedeniyle diğerlerinden farklı olduğunu düşünüyoruz. Bunlardan birincisi, brusella endokarditinin nadir bir yerleşimde triküspit kapakta gelişmesiydi. Bizim bilgilerimize göre olgumuz Dourakis ve ark.nın^[3] bildirdikleri olgudan sonra triküspit kapağı tutan literatürdeki ikinci brusella endokarditli olgudur. Olgumuzun diğer ayırt edici özelliği de akut sağ kalp yetersizliği bulgularıyla başvurmuş olmasıydı. Tekrarlayan septik pulmoner emboliler ve vejetasyona bağlı triküspit kapakta oluşan darlık akut sağ kalp yetersizliği bulgularına neden olmuş olabilir.

Sonuç olarak, brusella enfeksiyonunun endemik olduğu ülkemizde sistemik enfeksiyon bulgularına eşlik eden akut sağ kalp yetersizliği tablosunda başvuran hastalarda triküspit kapak brusella endokarditi olasılığı da düşünülmelidir.

**Video dosyaları yazının İnternet adresinde yer almaktadır.*

Yazar(lar) ya da yazı ile ilgili bildirilen herhangi bir ilgi çakışması (conflict of interest) yoktur.

KAYNAKLAR

1. Reguera JM, Alarcón A, Miralles F, Pachón J, Juárez C, Colmenero JD. Brucella endocarditis: clinical, diagnostic, and therapeutic approach. Eur J Clin Microbiol Infect Dis 2003;22:647-50. [CrossRef]
2. Aygen B, Doğanay M, Sümerkan B, Yıldız O, Kayabaş Ü. Clinical manifestations, complications and treatment of brucellosis: a retrospective evaluation of 480 patients. Med Mal Infect 2002;32:485-93. [CrossRef]
3. Dourakis S, Sambatakou H, Tsiachris D, Kittou N, Alexopoulou A, Archimandritis A. A 70-year-old stock-breeder with tri-

- cuspid valve and defibrillator lead brucella endocarditis. *Int J Cardiol* 2008;126:47-9. [\[CrossRef\]](#)
4. Jacobs F, Abramowicz D, Vereerstraeten P, Le Clerc JL, Zech F, Thys JP. Brucella endocarditis: the role of combined medical and surgical treatment. *Rev Infect Dis* 1990;12:740-4.
 5. Habib G, Hoen B, Tornos P, Thuny F, Prendergast B, Vilacosta I, et al. Guidelines on the prevention, diagnosis, and treatment of infective endocarditis (new version 2009): the Task Force on the Prevention, Diagnosis, and Treatment of Infective Endocarditis of the European Society of Cardiology (ESC). Endorsed by the European Society of Clinical Microbiology and Infectious Diseases (ESCMID) and the International Society of Chemotherapy (ISC) for Infection and Cancer. *Eur Heart J* 2009;30:2369-413. [\[CrossRef\]](#)
 6. Cay S, Cagirci G, Maden O, Balbay Y, Aydogdu S. Brucella endocarditis - a registry study. *Kardiol Pol* 2009;67:274-80.
 7. Inan MB, Eyileten ZB, Ozcinar E, Yazicioglu L, Sirlak M, Eryilmaz S, et al. Native valve Brucella endocarditis. *Clin Cardiol* 2010;33:20-6. [\[CrossRef\]](#)
 8. Young EJ. Brucella species. In: Mandell GL, Dolin R, Bennett JE, editors. *Mandell, Douglas, and Bennett's principles and practice of infectious diseases*. 6th ed. Philadelphia: Churchill Livingstone; 2005. p. 2669-74.
 9. Güray Y, Oztürk S, Boyaci A. A rare complication of brucellosis: mitral valve endocarditis. [Article in Turkish] *Turk Kardi-yol Dern Ars* 2008;36:329-31.
 10. Kalaycioglu S, Imren Y, Erer D, Zor H, Arman D. Brucella endocarditis with repeated mitral valve replacement. *J Card Surg* 2005;20:189-92. [\[CrossRef\]](#)
-
- Anahtar sözcükler:** Brusella endokarditi; bruselloz/komplikasyon; endokardit, bakteriyel etyoloji; kalp kapağı hastalığı; sağ kalp yetersizliği; triküspit kapağı.
- Key words:** Brucella endocarditis; brucellosis/complications; endocarditis, bacterial etiology; heart valve diseases; right heart failure; tricuspid valve.