KARDİYAK RESENKRONİZASYON TEDAVİSİNİN SOL ATRİYAL SPONTAN EKOKONTRAST, SOL ATRİYAL TOTAL BOŞALMA FRAKSİYONU VE TERS ("REVERSE") REMODELİNG ÜZERİNE ETKİSİ

Ahmet VURAL, Ayşen AĞAÇDİKEN, Dilek URAL, Tayfun ŞAHİN, Güliz KOZDAĞ, Göksel KAHRAMAN, Ertan URAL, Haluk AKBAŞ, Kaya SEZER, Baki KOMSUOĞLU

Kocaeli Üniversitesi Tıp Fakültesi Kardiyoloji Anabilim Dalı, Kocaeli Üniversitesi Tıp Fakültesi Kalp Damar Cerrahisi Anabilim Dalı, Kocaeli

Özet

Amaç: *Kardiyak resenkronizasyon tedavisi ventriküler asenkronizasyonu düzeltir ve sol ventrikül sistolik fonksiyonunda olumlu etkiler sağlar. Kardiyak resenkronizasyon tedavisi ile birlikte sol ventrikülde "reverse remodeling" geliştiğini gösteren çalışmalar son zamanlarda bildirilmektedir. Ancak, sol atriyal "reverse remodeling" ve sol atriyal spontan eko kontrast (SEK) üzerine etkileri henüz tam olarak incelenmemiştir. Çalışmamızın amacı, komplet sol dal bloklu ve dilate kardiyomiyopati'li (KMP) hasta grubunda kardiyak resenkronizasyon tedavisinin sol atriyal SEK, sol atriyal "reverse remodeling" ve sol atriyal total boşalma fraksiyonu, sol ventrikül "reverse remodeling" ve sistolik fonksiyonu üzerine olan etkilerini araştırmaktır.*

Materyal ve metod: *Fonksiyonel kapasitesi NYHA sınıf III-IV olan, sol ventrikül ejeksiyon fraksiyonu %35 altında bulunan, QRS genişliği 150 ms üzerinde ölçülen ve komplet sol dal bloku bulunan dilate KMP'li 15 hasta çalışma grubuna alındı. Tüm hastalara biventriküler pacemaker implantasyonundan bir hafta önce, bir ve altı ay sonra transtorasik, transözofajiyal ekokardiyagrafik inceleme ve Naughton protokolüne göre egzersiz testi yapıldı. İmplantasyondan 1 ve 6 ay sonra elde edilen parametreler implantasyon öncesi değerler ile mukayese edildi.*

Bulgular: *Biventriküler pacemaker implantasyonundan sonra hastaların kliniğinde düzelme ve egzersiz süresinde anlamlı uzama gözlendi. Sol ventrikül diyastol ve sistol sonu çapları, sol ventrikül diyastol ve sistol sonu volümleri kardiyak resenkronizasyon sonrası 1. ve 6. aylarda bazal değerlere göre anlamlı derecede azalma gösterdi. Sol ventrikül ejeksiyon fraksiyonu, fraksiyonel kısalma ve kardiyak debi parametrelerinde anlamlı artış ve mitral yetersizliğinde progresif azalma saptandı.*

Biventriküler pacemaker implantasyonundan 1 ve 6 ay sonra, sol atriyal maksimum ve minimum volümlerinde ($SAV_{max.}$ ve SAV_{min}) anlamlı azalma saptandı. Apikal dört boşluk görüntüden ölçülen longitudinal maksimum atriyal çapında anlamlı değişiklik olmaz iken, longitudinal minimum atriyal çapı 6.ayda anlamlı derecede küçülme gösterdi. Parasternal uzun eksende ölçülen sol atriyum çapı implantasyon sonrası progresif olarak kısaldı. Sol atriyal total boşalma fraksiyonunda anlamlı artış, sol atriyal SEK'in sıklığı ve yoğunluğunda anlamlı azalma saptandı.

Sonuç: *Kardiyak resenkronizasyon tedavisi, sol atriyumda ve sol ventrikülde "reverse remodeling" gelişmesine, sol atriyal total boşalma fraksiyonunda ve sol ventrikül sistolik fonksiyonunda artışa, sol atriyal SEK sıklığında ve yoğunluğunda azalmaya yol açmaktadır.* ***(Türk Kardiyol Dern Arş 2003;31:305-15)***

Anahtar kelimeler: *Sol atriyal fonksiyon, sol atriyal SEK, ters "remodeling"*

Yazışma adresi: Dr. Ahmet Vural, Kocaeli Üniversitesi Tıp Fakültesi, Kardiyoloji Anabilim Dalı Sopalı-Derince / Kocaeli
Telefon: (0262) 233 48 37
e-posta: drahmetvural@superonline.com
Alındığı tarih:14 Ocak, revizyon kabulü: 13 Mayıs 2003

Summary

Effect of Cardiac Resynchronization Therapy on Left Atrial Spontaneous Echo Contrast, Left Atrial Reverse Remodeling and Left Atrial Total Emptying Fraction

Cardiac resynchronization therapy restores ventricular synchrony and has beneficial effects on left ventricular systolic function. Recent studies revealed a reverse remodeling in left ventricle with cardiac resynchronization therapy. However, changes in left atrial remodeling and effects spontaneous echo contrast (SEC) have not been adequately evaluated. The aim of this study was to investigate the long-term effects of cardiac resynchronization therapy on left atrial SEC, left atrial reverse remodeling, left atrial total emptying fraction, left ventricular systolic function and reverse remodeling in patients with dilated cardiomyopathy and left bundle-branch block.

Material and methods: *Fifteen patients with New York Heart Association Class III to IV, a left ventricular ejection fraction < 35%, complete left bundle-branch block, and a QRS >150 ms underwent implantation of biventricular pacemaker devices. Transthoracic and transesophageal echocardiography (TEE) were performed one week and before one and six months of pacemaker implantation. Exercise testing was performed with Naughton protocol one week before and one and six months after pacemaker implantation. Parameters one and six months after biventricular pacemaker implantation were compared with basal parameters.*

Results: *After biventricular pacemaker implantation, significant clinical improvement and significant increase in exercise duration were observed in all patients. Left ventricular end-systolic and end-diastolic dimensions and left ventricular end-systolic and end-diastolic volumes significantly decreased one and six months after biventricular pacemaker implantation. Left ventricular ejection fraction, fractional shortening and cardiac index also increased after implantation. Mitral regurgitation was significantly reduced after implantation. Left atrial minimum and left atrial maximum volumes significantly decreased one and six months after biventricular pacemaker implantation. There was no change in left atrial maximum long diameter measured from the apical 4-chamber view. Left atrial minimum long diameter from the apical 4-chamber view significantly diminished six months after implantation. Left atrial diameter measured from parasternal long axis view progressively decreased in the follow-up period. Left atrial total emptying fraction increased, and frequency and intensity of SEC gradually decreased after biventricular pacemaker implantation.*

We concluded that cardiac resynchronization therapy results in atrial and ventricular reverse remodeling, increases atrial total emptying fraction and left ventricular systolic function, and reduces frequency and intensity of atrial SEC. ***(Arch Turk Soc Cardiol 2003;31:305-15)***

Keys words: *Left atrial SEC, left atrial systolic function, reverse remodeling*

Fonksiyonel kapasitesi NYHA sınıf III-IV olan dilate kardiyomiyopatili (KMP) hastaların %20-30' unda ileti gecikmesi görülmekte olup, en sık sol dal blokuna rastlanılmaktadır[1-2]. Dilate KMP hastalarında ileti gecikmesi, ventrikülün anormal depolarizasyona, ventriküller arası ve ventrikül içi kontraksiyon ve relaksasyon uyumunun bozulmasına[3-8], bölgesel ve global duvar stresi artışına, efektif ejeksiyon süresinin ve atım volümünün azalmasına yol açar[6-8]. İleti gecikmesi, kalp yetersizliği olan hastaların semptomlarının kötüleşmesi ve kardiyak mortalite açısından da bağımsız bir öngördürücüdür[1,2,9]. Sol atriyal spontan eko kontrastı (SEK), ileti gecikmesi bulunan hasta grubunda özel olarak araştırılmış olmamasına rağmen, sol ventrikül sistolik disfonksiyonu olan hastalarda sık rastlanan bir bulgudur[10,11]. Dilate KMP' li hastalarda SEK ile kalp debisi, sol atriyum çapı ve sol atriyal akım hızları arasında ilişki bulunduğu[12], sinüs ritmindeki hastalarda sol atriyum genişliğinin sol atriyal SEK oluşumunda bağımsız bir risk faktörü

olduğu gösterilmiştir[13]. Sol atriyal SEK ile trombüs oluşumu ve tromboembolik olaylar arasında da bir ilişki bulunmaktadır[14-15].

Kardiyak resenkronizasyon son yıllarda ileti gecikmesi olan dilate KMP'li hastaların tedavisinde kullanılmakta olan bir yöntemdir. Akut hemodinamik çalışmalar, resenkronizasyon tedavisinin sol ventrikül sistolik fonksiyon parametrelerine olumlu etki yaptığını[16-18], uzun dönemli klinik çalışmalar ise bu tedavi ile, hastaların fonksiyonel kapasitesinin arttığını, hayat kalitesinin iyileştiğini ve efor süresinin uzadığını ortaya koymuştur[19-22].

Çalışmamızın amacı, dilate KMP'li olgularda kardiyak resenkronizasyon tedavisinin uzun dönemde sol atriyal SEK, sol atriyal ters ("reverse") remodeling ve atriyal total boşalma fraksiyonu, sol ventrikül "reverse remodeling" ve sistolik fonksiyonu üzerine olan etkisini incelemektir.

MATERYAL VE METOD

Hasta Grubu

Çalışmaya, kliniğimize biventriküler pacemaker implantasyonu yapılması amacı ile refere edilen 15 dilate KMP'li hasta alındı. Hastaların 4'ü kadın, 11'i erkek ve yaş ortalaması 59 ±10 yıl idi (Tablo 1).

Dilate KMP nedeni 6 olguda iskemik, 9 olguda idiyopatikti. İki hastada tip-2 diabetes mellitus vardı.

Tablo 1: Çalışmaya alınan hastaların klinik ve ekokardiyografik özellikleri

Hasta Sayısı (=n)	15
Kadın / erkek	4/11
Etyoloji (iskemi / noniskemi)	6/9
NYHA III / IV	11/4
Ritm (sinüs / AF)	14/1
QRS (ms)	173±15
PR aralığı (ms)	193±17
Diüretik (%)	90
ACE-I (%)	75
Digoksin (%)	40
Beta bloker (%)	37.5
Aldosteron antagonisti (%)	50
Warfarin (%)	27
Sınıf-III antiaritmik (%)	27

AF: Atriyal fibrilasyon, ALE: Anjiyotensin dönüştürücü enzim

Olguların tümünde komplet sol dal bloku vardı ve EKG'de PR aralığı 160 msn, QRS genişliği 150 msn'nin üzerinde idi. Ekokardiyografik incelemede bütün olgularda sol ventrikül ejeksiyon fraksiyonu %35' den düşük, sol ventrikül diyastol sonu çapı 56 mm'den fazla idi ve sol ventrikülde asenkron kontraksiyon izleniyordu. Fonksiyonel kapasite 11 olguda NYHA sınıf III, 4 olguda NYHA sınıf IV idi. Hastaların biri atriyal fibrilasyon, diğerleri sinüs ritminde idi. On sekiz yaşından genç, akut koroner sendrom öyküsü olan (<3 ay), yeni by-pass operasyonu olmuş (<3 ay), kardiyovasküler sistem dışında nedenlerle beklenen yaşam süresi 1 yıldan az olan ve son dönem hastalığı bulunan, inkomplet sol dal veya komplet sağ dal bloku paterni gösteren hastalar çalışma dışı bırakıldı. Tüm hastalara pacemaker implantasyon öncesi ve sonrası optimum medikal tedavi uygulandı. Bir hasta atriyal fibrilasyon ritminde, üç hasta derece-3 atriyal SEK yoğunluğuna sahip olduğundan dolayı antikoagülasyon tedavisi uygulandı. Tolere edebilen hastalara doz titrasyonu ile beta bloker verildi.

Pacemaker İmplantasyonu

İmplantasyon öncesi klinik ve ambulatuar EKG incelemesi ile tüm hastalara aritmi tetkiki yapıldı. Kompleks ventriküler aritmi saptanan hastalara elektrofizyolojik inceleme uygulandı. Anamnezinde senkop tanımlayan, kompleks ventriküler aritmi, sürekli ventrikül taşikardisi (VT) atakları bulunan, elektrofizyolojik incelemede monomorfik VT indüklenen üç hastaya Medtronic Insync ICD, permanent atriyal fibrilasyonlu bir hastaya Medtronic VVIR, diğer 11 hastaya Medtronic Insync III DDD biventriküler pacemaker implantasyonu yapıldı. İki hastada koroner sinüs anatomisi uygun olmadığı için sol ventrikül lead'i, mikro-torakotomi cerrahi operasyon ile epikardiyal yerleştirildi. Hastaların tümüne pacemaker implantasyonu sol infraklaviküler yaklaşımla gerçekleştirildi. İşlemler sırasında ve sonrasında herhangi bir komplikasyon olmadı. İmplantasyondan bir hafta sonra transtorasik ekokardiyografik inceleme ile atriyoventriküler gecikme optimizasyonu yapıldı.

Ekokardiyografi

Pacemaker implantasyonundan 1 hafta önce Toshiba

SSA-390A cihazı ile transtorasik ve transözofajiyal ekokardiyografik inceleme yapıldı. Transtorasik ekokardiyografik inceleme, 2.5 MHz transduser kullanılarak standart parasternal ve apikal yaklaşım ile gerçekleştirildi. Duvar kalınlıkları ve kalp boşluklarının genişliği standart kriterlere göre parasternal M-mod kayıtlardan ölçüldü[23]. Sol ventrikül ejeksiyon fraksiyonu Simpson metodu kullanılarak apikal görüntülerden elde edildi[24].

Sol atriyum maksimum ve minimum alanları, uzun eksende maksimum ve minimum çapları mitral kapağın açılması ve kapanması sırasında standart ortogonal apikal iki ve dört boşluk görüntüleri kullanılarak ölçüldü[25-26]. Sol atriyal maksimum volüm ($SAV_{max.}$), sol atriyal minimum volüm (SAV_{min}) değerleri 0.85 x A1 x A2 / L formülü ile hesaplandı (Şekil 1). Sol atriyum total boşalma fraksiyonu (SATBF) = [SAV_{max} - SAV_{min}] x 100 / SAV_{max} formülünden hesaplandı.

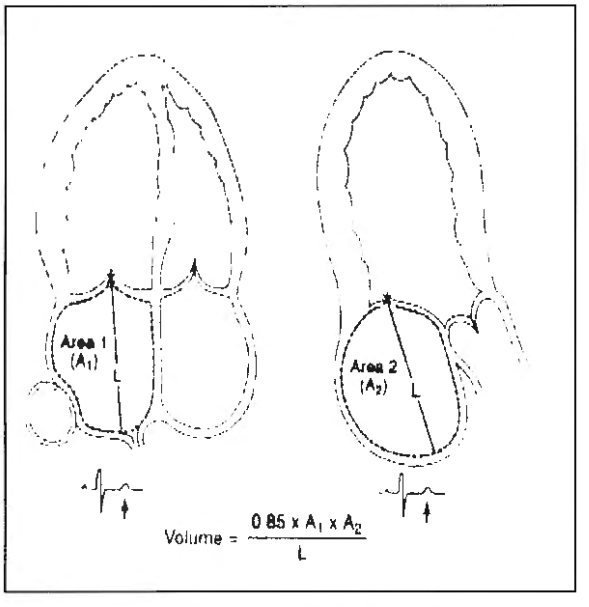

Şekil 1: Sol atriyum alan ve volümünün apikal dört boşluk ve apikal üzun eksen görüntülerinden hesaplanması

Mitral yetersizliği renkli Doppler ekokardiyografi ile değerlendirildi. Yetersizlik derecesi 4 derece üzerinden 0, yetersizlik yok;1, hafif; 2, orta ve 3, ileri yetersizlik olarak derecelendirildi.

Transözofajiyal ekokardiyografi (TEE), PEF-51 OMA 5MHz multiplan prob kullanılarak standart klavuza uygun şekilde sol lateral pozisyonda yapıldı[27]. TEE öncesi tüm hastalara bilgi verildi. Hipofarenks anestezisi %10 lidokain sprey ile sağlandı. Olguların hiçbirine sedatif ilaç ve atropin verilmedi. Tetkik sırasında ritm takibi tek kanal EKG kaydı ile temin edildi. Sol atriyal SEK birbirinden bağımsız iki kardiyolog tarafından değerlendirildi. SEK varlığına, girdapvari hareket gösteren, dinamik, sigara dumanına benzer ekonun görülmesiyle karar verildi[28]. SEK yoğunluğu, yok (derece-0), hafif (derece-1), orta (derece-2), ileri (derece-3) olmak üzere 4 derece üzerinden sınıflandırıldı. Derece-1, sol atriyum apendiksinde veya ana kavitede kardiyak siklusun bazı anlarında ve gain ayarı ile görülebilen SEK; derece-2, kardiyak siklus boyunca hem apendiksde hem de sol atriyum kavitesinde görülebilen daha yoğun SEK; derece-3, atriyumun her tarafında yavaş hareketli ve yoğun nitelikte olan, en düşük gain ayarında dahi kolaylıkla görülebilen SEK olarak tanımlandı[29-31]. Transtorasik ekokardiyografi ve TEE incelemeleri tüm hastalarda implantasyondan 1 ay sonra, 11 hastada ise 6 ay sonra tekrar edildi.

İstatistiksel analiz

Tüm veriler ortalama ± SD olarak ifade edildi. İmplantasyon öncesi, implantasyon sonrası 1. ay ve 6. ay parametreleri birbirleri ile Wilcoxon testi kullanılarak karşılaştırıldı. İstatistiksel önem sınırı p değerinin <0.05 olması şeklinde kabul edildi.

BULGULAR

Biventriküler pacemaker tedavisi sonrası tüm hastaların klinik bulgularında önemli ölçüde düzelme gözlendi. İmplantasyondan 1 ve 6 ay sonraki fonksiyonel kapasite sınıfları bazal değerlere göre anlamlı derecede iyileşme gösterdi (sırasıyla =0.001 ve 0.003). Naughton protokolüne göre yapılan egzersiz testinde, tüm hastaların efor süresi bazal değerlere göre 1. ve 6. aylarda anlamlı derecede arttı (sırasıyla =0.002 ve 0.003) (Tablo-2). Ekokardiyografik incelemede, sol ventrikül diyastol sonu çapı, sistol sonu çapı, diyastol sonu volümü ve sistol sonu volümü implantasyon öncesi bazal değerlere göre 1 ve 6. aylarda anlamlı derecede

küçüldü (Tablo 3). Sol ventrikül boyut ve volümündeki 1. ile 6. aylar arasında devam etmekle birlikte, fark istatistiksel olarak anlamlı değildi. İmplantasyon öncesine göre 1. ve 6. aylarda sol ventrikül ejeksiyon fraksiyonu, fraksiyonel kısalma ve kardiyak indeks parametreleri anlamlı derecede artış gösterdi. Birinci ve 6. aylar arasında kardiyak indeksteki artış anlamlı olarak devam ederken, ejeksiyon fraksiyonu ve fraksiyonel kısalmadaki artış anlamlı bulunmadı (Tablo 3).

Parasternal uzun eksen görüntülerinden ölçülen sol atriyum çapı implantasyon sonrası progressif olarak azaldı. Apikal dört boşluk görüntülerinden ölçülen sol atriyum maksimum ve minimum uzun çapında (SAUÇmax ve SAUÇmin) ise anlamlı küçülme olmadı. Kardiyak resenkronizasyon sonrası bazal değerlerle karşılaştırıldığında 1. ve 6. aylarda SAVmax ve SAVmin'de anlamlı derecede azalma, SATBF'de anlamlı artış tespit edildi (Şekil 2 a-c). Sol atriyum boyutları ve SATBF' deki değişmeler 1. ve 6. aylar arasında da devam etmesine rağmen aradaki fark anlamlı değildi.

Tablo 2: *Pacemaker implantasyonu öncesi ve sonrası fonksiyonel kapasite ve efor süresi değerleri*

	Bazal	1 ay	6 ay
Fonksiyonel Kapasite (NYHA)	3.1±0.4	2.5±0.5*	2.3±0.4*
Efor Süresi (Naughton Efor testi)	8.7±3.0	11.9±3.7*	12.7±5.6*

**p<0.05. Pacemaker implantasyonu öncesi bazal değerler, impantasyondan 1 ve 6 ay sonraki değerler ile karşılaştırılmıştır*

Tablo 3: *Hastaların ekokardiyografik parametreleri*

	Bazal	1. ay	6. ay	P1 (B-1)	P2 (B-6)	P3 (1-6)
SVDSÇ	70±9	68±8	65±11	0.002	0.01	AD
SVSSÇ	60±9	54±10	52±14	0.001	0.008	AD
SVDSV	225±73	199±66	190±71	0.006	0.04	AD
SVSSV	171±71	141±64	137±66	0.001	0.03	AD
EF	24±8	30±2	32±12	0.001	0.006	AD
FS	13±3	16±6	17±5	0.005	0.007	AD
CI	1.79±0.31	2.03±0.5	2.8±0.4	0.001	0.008	0.01
SAÇ	45±3	44±3	42±4	0.001	0.003	0.003
SAUÇmax	63±10	62±9	58±10	0.33	AD	AD
SAUÇmin	58±9	55±10	51±10	0.06	AD	AD
SAVmax	82±25	73±21	69±22	0.002	0.03	AD
SAVmin	61±21	49±16	44±18	0.001	0.01	AD
SA SEK	1.8±1.01	1.13±0.71	0.82±0.75	0.002	0.005	0.04
SATBF	26±8	33±8	38±10	0.001	0.03	AD

P1 (B - 1): İmplantasyon öncesi bazal ve 1 ay sonrası, P2 (B - 6) bazal ve 6 ay sonrası, P3 (1 - 6) implantasyon sonrası 1. ve 6. ay parametrelerinin karşılaştırılması. SVDSÇ: Sol ventrikül diyastol sonu çapı (mm), SVSSÇ: Sol ventrikül sistol sonu çapı (mm), SVDSV: Sol ventrikül diyastol sonu volüm (ml), SVSSV: Sol ventrikül sistol sonu volüm, EF: Sol ventrikül ejeksiyon fraksiyonu (%), FS: Fraksiyonel kısalma (%), CI: Kardiyak indeks L/dk/m2, SAÇ: Parasternal uzun eksende ölçülen sol atriyum çapı (mm), SAUÇmax: Apikal dört boşluk görüntüden sol atriyum maksimum uzun çapı (mm), SAUÇmin: Apikal dört boşluk görüntüde sol atriyum minimum uzun çapı (mm), SAVmax: Maksimum sol atriyal volüm (ml), SAVmin: Minimum sol atriyal volum (ml), SA SEK: Sol atriyal spontan eko kontrast, SATBF: Sol atriyum total boşalma fraksiyonu (%), AD Anlamlı değil

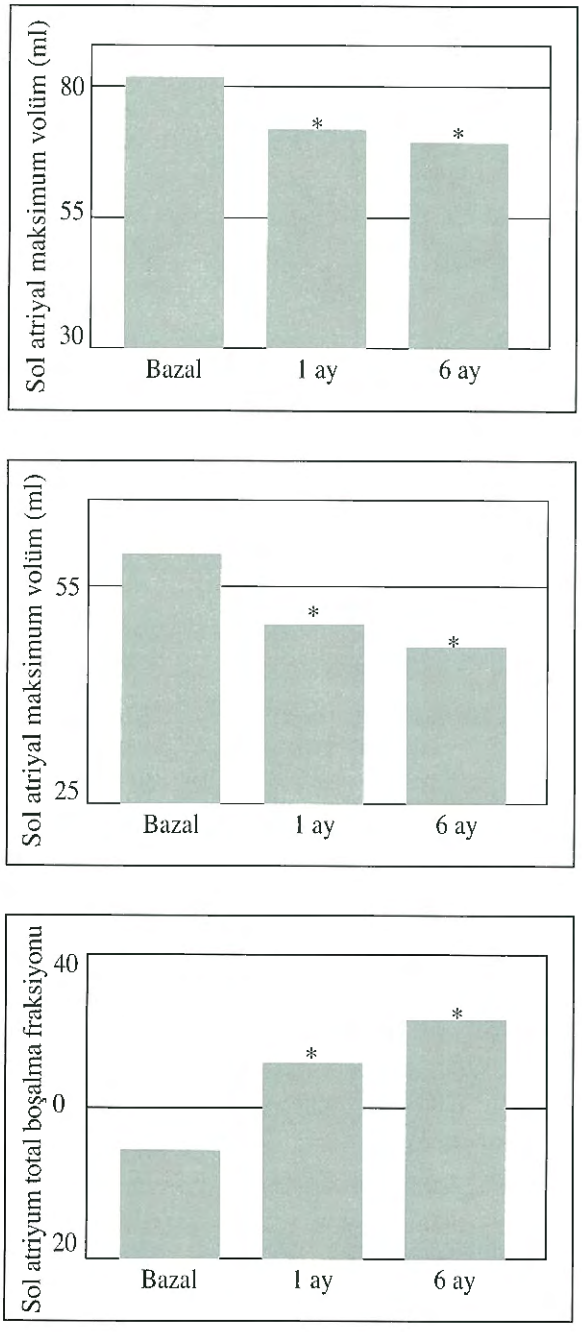

Şekil 2a-c: *Kardiyak resenkronizasyon sonrası sol atriyal maksimum ve minimum volümleri, sol atriyal total boşalma fraksiyon değişimi. Bazal değerler implantasyon sonrası 1.ve 6. ay parametreleri ile karşılaştırıldı. P*:<0.05*

Mitral yetersizliği biventriküler pacemaker öncesinde 14 hastada (%93) mevcuttu. Hastaların 4' ünde grade 1, 6'sında grade 2 ve 4' inde grade 3 mitral yetersizliği saptandı. Resenkronizasyon tedavisi sonrası 1. ayda mitral yetersizliği 5 olguda grade 1, 4 olguda grade 2 ve 3 olguda grade 3 olarak bulundu. Altıncı ayda ise 3 olguda grade 1, 3 olguda grade 2 ve 1 olguda grade 3 mitral yetersizliği belirlenirken 2 olguda mitral yetersizliği kayboldu, 2 olguda ise eser derecede olarak değerlendirildi. İmplantasyon sonrası mitral yetersizliğinde gözlenen gerileme istatistiksel olarak anlamlı idi (p=0.02 ve p=0.04). Pacemaker implantasyonu öncesi 15 hastanın 2' sinde (%13) sol atriyal SEK yoktu (Şekil-3). Grade-1 SEK 3 hastada (%20), grade-2 SEK 6 hastada (%40), grade 3 SEK 4 hastada (%27) tespit edildi. İmplantasyon sonrası 1. aydan itibaren hiçbir hastada grade-3 SEK gözlenmedi ve 6. ayda grade-1 SEK 5 hastada (%46), grade-2 SEK 2 hastada (%18) görülürken hastaların 4'ünde (%36) SEK saptanmadı. İmplantasyon öncesi tüm hastalarda atriyal SEK'in ortalama yoğunluk derecesi 1.8±1.01 iken biventriküler pacing tedavisi sonrası 1. ve 6. aylarda SEK'in yoğunluk derecesi sırası ile 1.13 ± 0.7 ve 0.82 ± 0.75 saptandı (p=0.002 ve 0.005). Sol atriyal SEK görülme sıklığındaki azalma 1 ve 6. aylar arasında da anlamlı olarak devam etti (p=0.04).

Antikoagülan tedavi alan ve almayan hastalarda SEK yoğunluğunun azalması bakımından fark saptanmadı (Tablo 4).

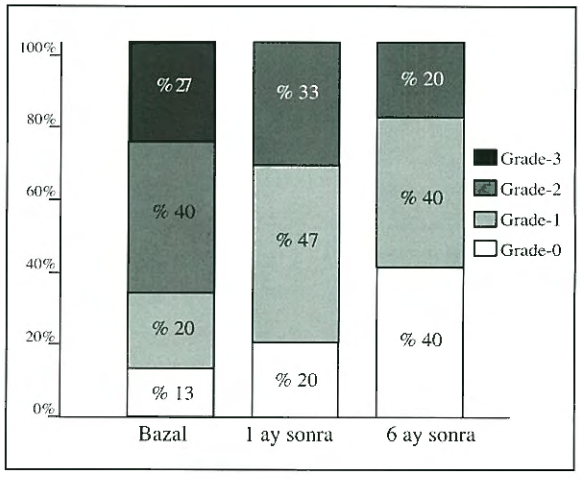

Şekil 3: *Kardiyak resenkronizasyon öncesi ve sonrası atriyal SEK yoğunluk derecesinin dağılımı görünümü*

Tablo 4: Antikoagülan tedavi kullanımına göre bazal, 1 ve 6 aylardaki sol atriyal SEK yoğunluğu

	Bazal	1.ay	6.ay
Antikoagülan almayanlar	1	0	0
	2	2	1
	0	0	0
	2	1	1
	2	1	1
	1	1	0
	2	1	0
	1	1	1
	2	1	-
	0	0	-
	2	1	-
Antikoagülan alanlar	3	2	2
	3	2	2
	3	2	1
	3	2	-

TARTIŞMA

Kardiyak resenkronizasyon tedavisinin klinik iyileşme sağladığı, sol ventrikül sistolik fonksiyonunu düzelttiği ve sol ventrikülde "reverse remodeling"'e yol açtığı değişik çalışmalarda ortaya konmuştur[8,16,22,32,33]. Buna karşılık resenkronizasyon tedavisinin sol atriyal "reverse remodeling" ve sol atriyal SEK üzerine etkileri henüz tam olarak incelenmemiştir. Bu çalışmada, kardiyak resenkronizasyon tedavisinin sol atriyal "reverse remodeling", sol atriyal total boşalma fraksiyonu ve sol atriyal SEK üzerine olan etkisi araştırıldı. Ayrıca, sol ventrikül "reverse remodeling" ve sol ventrikül sistolik fonksiyonu da incelendi.

Sol ventrikül sistolik fonksiyonu ve "reverse remodeling"

Çalışmamızda, sol ventrikül sistolik fonksiyonunda kardiyak resenkronizasyon tedavisinden sonra birinci ayda başlayıp altıncı aya kadar devam eden anlamlı düzelme saptandı. Sol ventrikül sistolik fonksiyonundaki iyileşmeye paralel olarak, bazal değerlere göre resenkronizasyon sonrası 1. ve 6. aylarda sol ventrikül diyastol sonu ve sistol sonu volümlerinde anlamlı azalma gözlendi. Kardiyak resenkronizasyon tedavisi ile sol ventrikül sistolik fonksiyonlarının düzeldiği hemodinamik ve klinik çalışmalarda gösterilmiştir[3,17,19,34]. Ancak, sol ventrikül "reverse remodeling" üzerine olan etkisi son zamanlarda yapılan çalışmalarla ortaya konmaktadır. Lau ve arkadaşları[33], 11 hastadan oluşan ve takip süresi 3 ay olan çalışmalarında kardiyak resenkronizasyon tedavisi ile sol ventrikül diyastol sonu ve sistol sonu çaplarında ve volümlerinde progressif bir azalma saptamışlardır. Saxon ve arkadaşlarının[22], takip süresi 12 hafta olan ve toplam 53 hasta üzerinde yaptıkları çalışmada benzer sonuçlar ortaya konmuştur. Bizim çalışmamızda da bu çalışma sonuçlarına benzer sonuçlar alınmış ve bu bulgulara ek olarak sol ventrikül çapları ve volümlerindeki değişikliklerin birinci ayda başladığı ve en az 6. aya kadar devam ettiği gösterilmiştir. Birinci ay ile 6. ay değerleri arasındaki farkın anlamlı olmaması, olgu sayısının azlığı ve/ya da "reverse remodeling"' in ilk aylarda belirgin olup uzun dönemde daha yavaş devam etmesi ile ilişkili olabilir. Beta bloker ve ACE-inhibitörlerinin kullanımı sonrasında kalp yetersizliği bulunan hastalarda sol ventrikül "reverse remodeling" geliştiği gözlenmiştir[35-37]. Bu etki, ilacın miyosit seviyesindeki direkt ve indirekt etkisine kısmen atfedilebilir. Kardiyak resenkronizasyon tedavisinde "reverse remodeling" gelişmesinde rol oynayan muhtemel faktörler; mitral yetersizliği ve sol ventrikül doluş basıncının azalması, ileti gecikmesinin düzelmesi ile birlikte kontraksiyonun artması düşünülebilir. Biventriküler pacing etkisi ile zamana bağlı kontraktil cevabın değişmesi sol ventrikülde "reverse remodeling" gelişmesi ile ilişkili olduğu kabul edilmektedir[22,33]. Kalp debisinin artışı ile zamanla periferik direncin azalması da sol ventrikül ardyükünü azaltarak sol ventrikülde olumlu remodeling'e katkıda bulunmuş olabilir[38].

Sol atriyal "reverse remodeling" ve atriyal fonksiyon

Resenkronizasyon tedavisi sonrasında parasternal sol atriyum çapında, SAVmax ve SAVmin' de anlamlı derecede azalma, sol atriyal total boşalma fraksiyonunda anlamlı artış gözlendi. Saxon LA ve arkadaşları[22], resenkronizasyon tedavisinden 12 hafta sonra reverse ventriküler remodeling'in yanı sıra atriyal volüm indeksinde de anlamlı azalma saptamışlardır. Çalışma bulgularımız Saxon ve arkadaşlarının sonuçlarını desteklemektedir. Yine çalışmamıza göre sol atriyumdaki değişikliklerin en belirgin olduğu dönem ilk ay olarak görülmektedir. Altıncı ayda da SAV'de küçülme devam etse de fark ilk aylardaki kadar anlamlı değildir. Çalışmamızda, atriyal "reverse remodeling" yanı sıra, sol atriyum total boşalma fraksiyonunda da anlamlı bir artış saptanmıştır. Kardiyak resenkronizasyon tedavisi ile birlikte sol ventrikül sistolik fonksiyonunun düzelmesi, sol ventrikül sistol ve diyastol sonu volümlerin azalması sol atriyal total boşalma fraksiyonununun artmasına yol açabilir. Sol ventriküldeki olumlu değişiklikler, mitral yetersizliğinin azalması ve atriyal total boşalma fraksiyonundaki artma sonucu sol atriyal volüm ve basıncındaki düşme sol atriyal "reverse remodeling" oluşmasından sorumlu mekanizma olabilir.

Rossi A ve arkadaşları[39], dilate KMP' li hastalarda sol atriyal maksimal volümünün prognostik bir değere sahip olduğunu saptamışlardır. Sol atriyal volümünün belirleyicileri, düşük ejeksiyon fraksiyonu, sol ventrikül diyastol sonu volümü, mitral yetersizliği, atriyal fibrilasyon, ve E/A oranıdır. Daha geniş sol atriyal volüme (>68.5 ml/m^2) sahip dilate KMP' li hastaların daha düşük volüme sahip olanlara göre prognoz açısından 3.8 kat daha yüksek risk oranına sahip olduğu tespit edilmiştir. Çalışmamızda, biventriküler pacing tedavisi ile sağlanan SAV değerlerinin azalması ve reverse atriyal remodeling'in, dilate KMP' li hastaların prognozuna olumlu yönde etki yapabilecekleri umulmaktadır.

Kardiyak resenkronizasyon tedavisinin sol atriyal SEK üzerine etkisi

Sol atriyal SEK, sol ventrikül sistolik disfonksiyonu olan hastalarda sık olarak görülmektedir[17,18]. SEK, nispeten sık görülen bir olayı temsil etmesine rağmen, altta yatan etyoloji hala kesin olarak aydınlatılamamıştır. İn-vitro çalışmalar, düşük kan akım velositesi ve eritrosit agregasyonunun SEK oluşmasında önemli rol oynadığını ortaya koymaktadır[40]. Siostrzonek ve arkadaşları[12], dilate KMP' li hasta grubunda yaptıkları bir çalışmada, sol atriyum çapı daha geniş, kalp debisi ve sol atriyum akım hızı daha düşük olan hastalarda sol atriyal SEK görüntüsünün meydana geldiğini saptamışlardır. Aynı çalışmada atriyumdaki kan akım hızının en önemli belirleyicilerinin, sol ventrikül sistolik fonksiyonu ve atriyal fibrilasyon olduğu gözlenmiştir. Shiari ve arkadaşları[13], sinüs ritimli hastalarda sol atriyum genişliğinin sol atriyal SEK oluşumunda bağımsız bir risk faktörü olduğu ortaya koymuştur. Dilate KMP' li hastalarda eritrosit agregasyon anormallikleri de SEK oluşmasını kolaylaştırmaktadır[41].

Resenkronizasyon tedavisinden önce hastalarımızın %87'sinde sol atriyal SEK görülmüştür. Hasta grubumuzda SEK görülme sıklığının dilate KMP'li hastalarda daha önce bildirilen oranlara[11,12,42] göre daha fazla olması, olgularımızın ciddi sol ventrikül sistolik fonksiyon bozukluğuna ve ileri derecede geniş kalp boşluklarına sahip olmaları ile açıklanabilir. Çalışmamız, dilate KMP'li hastalarda kardiyak resenkronizasyon tedavisinin sol atriyal SEK üzerine olan etkisini ortaya koyan ilk araştırmadır. Resenkronizasyon sonrası SEK'in sıklığı giderek azalmış ve 6. ayın sonunda hastaların %40'ında kaybolmuştur. Sol atriyal SEK yoğunluk derecesi, resenkronizasyon tedavisi öncesi ortalama 1.8±1.0 iken, tedaviden sonra 1. ayda 1.1±0.7 ve 6. ayda 0.82±0.75 'e gerilemiştir. Tedavi öncesi hastaların %27'sinde saptanan grade-3 SEK, 1. aydan itibaren hiç bir hastada saptanmamıştır.

Bu bulgular olasılıkla biventriküler pacing tedavisi ile sol ventrikül ve sol atriyumdaki "reverse remodeling", sol ventrikül sistolik fonksiyonundaki iyileşme ve sol atriyal total boşalma fraksiyonundaki artış ile açıklanabilir. Pek çok çalışma sol atriyal SEK ile sol atriyal trombüs oluşumu ve tromboembolik olaylar arasında bir korelasyonun varlığını ortaya koymaktadır[14-15]. Resenkronizasyon tedavisi ile, SEK üzerinde gözlenen olumlu etkiler, bu tedavinin tromboembolik olaylarda bir azalma sağlayabileceği kanaatini doğurmuştur. Sonuç olarak; kardiyak resenkronizasyoın tedavisi, atriyal ve ventrikül hacim değerlerinde küçülme, sistolik fonksiyonlarında artış ile birlikte sol atriyal spontan ekokontrast sıklığı ve yoğunluğunda azalma sağlamaktadır.

KAYNAKLAR

1. Saxon LA, Kumar KN, De Marco T: Heart failure and cardiac resynchronization therapies: US experience in the year 2000. Ann Noninvas Electrocardiol 2000; 5:188-94
2. Fahy GJ, Pinski SL, Miller DP, et al: Natural history of left bundle branch block. Am J Cardiol. 1996;77: 1185-90
3. Hardarson T, Arnason A, Eliasson GJ, et al: Left bundle branch block: prevalence, incidence, follow-up and outcome. Eur Heart J 1987;8:1075-9
4. Grines CL, Bashore TM, Boudoulas H, et al: Functional abnormalites in isolated left bundle branch block: the effect of interventricular asynchrony. Circulation 1989; 79:845-53
5. Xiao HB, Brecker SG, Gibson DG: Effects of abnormal activation on the time course of left ventricular pressure pulse in dilated cardiomyopathy. Br Heart J 1992;68: 403-47
6. Nelson GS, Berger RD, Fetics BJ, et al: Left ventricular or biventricular pacing improves cardiac function at diminished energy cost in patients with dilated cardiomyopathy and left bundle-branch block. Circulation 2000;102:3053-9
7. Aaronson KD, Schwartz JS, Chen TM, et al: Development and prospective validation of a clinical index to predict survival in ambulatory patients referred for cardiac transplant evaluation. Circulation 1997; 95:2260-7
8. Doval HC, Grancelli HO, Perrone SV, et al: Randomised trial of low-dose amiodarone in severe congestive heart failure. Lancet 1994;344:493-8
9. Xiao HB, Roy C, FujimotoS, et al: Natural history of abnormal conduction and its relation to prognosis in patients with dilated cardiomyopathy. Int J Cardiol 1996;53:163-70
10. Balck IW, Hopkins AP, Lee LC, Walsh WF, Jacobson BM: Left atrial spontaneous echo contrast: a clinical and echocardiographic analysis. J Am Coll Cardiol 1991; 18:398-404
11. Bilge M, Güler N, Eryonucu B, Aşker M: Frequency of left atrial thrombus and spontaneous echocardiographic contrast in acute myocardial infarction. Am J Cardiol 1999;84:847-9
12. Siostrzonek P, Koppensteiner R, Gossinger H, et al: Hemodynamic and hemorheologic determinants of left atrial spontaneous echo contrast and thrombus formation in patients with idiopathic dilated cardiomyopathy. Am Heart J 1993;125:430-4
13. Shiari S, Mark V: Clinical and echocardiographic characteristics of left atrial spontaneous echo contrast in sinus rhythm. J Am Coll Cardiol 2000;35:1932-8
14. Daniel WG, Nellessen U, Schröder E, Nonnast-Daniel B, Bednarski P, Lichtlen PR: Left atrial spontaneous echo contrast in mitral valve disease: an indicator for an increased thromboembolic risk. J Am Coll Cardiol 1988;11:1204-11
15. Castello R, Pearson AC, Labovitz AJ: Prevalence and clinical implications of atrial spontaneous echo contrast in patiens undergoing transesophageal echocardiography. Am J Cardiol 1990;65:1149-53
16. Kass DA, Chen CH, Curry C, et al. Improved left ventricular mechanics from acute VDD pacing in patients with dilated cardiomyopathy and ventricular conduction delay. Circulation 1999;99:1567-73
17. Auricchio A, Stellbrink C, Block M, et al: Effect of pacing chamber and atrioventricular delay on acute systolic function of paced patients with congestive heart failure. Circulation 1999;99:2993-3001
18. Gras D, Mabo P, Tang T, et al: Multisite pacing as a supplemental treatment of congestive heart failure:

preliminary results of the Medtronic Inc Sync study. Pacing Clin Electrophysiol 1998;21:2249-55

19. Cazeau S, Leclercq C, Lavergne T, et al: Multisite Stimulation in Cardiomyopathies (MUSTIC) Study Investigators. Effect of multisite biventricular pacing in patients with heart failure and intraventricular conduction delay. N Eng J Med 2001;344:873-80
20. Abraham WT: Rationale and design of a randomized clinical trial to assess the safety and efficacy of cardiac resynchronization therapy in patients with advanced heart failure: the Multicenter InSync Randomized Clinical Evaluation (MIRACLE). J Card Fail 2000;6: 369-80
21. Zardini M, Tritto M, Bargiggia G, et al: The InSync Italian Registry: analysis of clinical outcome and considerations on the selection of candidates to left ventricular resynchronization. Eur Heart J 2000;2 (suppl J):16-22
22. Saxon LA, De Marco T, Schafer J, et al: Effects of Long-term biventricular stimulation for resynchronizarion on echocardiographic measures of remodeling. Circulation 2002;105:1304-10.
23. Sahn DJ, De Maria A, Kisslo J, Weyman A: Recommendations regarding quantitation in M- mode echocardiography: results of a survey of echocardiographic measurements. Circulation 1978;58:1072-83
24. Schiller NB, Shah PM, Crawford M, et al: Recommendations for quantitation of the left ventricle by two-dimensional echocardiography. American Society of Echocardiography. Committee on standarts, subcommittee on quantitaion of two-dimensional echocardiograms. J Am Soc Echocardiography 1989;2:358-67
25. Basnight MA, Gonzalez MS, Kershenovich SC, et al: Pulmonary venous flow velocity: relation to hemodynamics, mitral flow velocity and left atrial volume and ejection fraction. J Am Soc Echocardiogr 1991;4:547-58
26. Gutman J, Wang YS, Wahr D, Schiller NB: Normal left atrial function determined by 2-dimensional echocardiography. Am J Cardiol 1983;51:336-40
27. Seward J, Khandheria BK, Edwards WD, et al: Biplanar transesophagial echocardiography: anatomic correlations, image orientation and clinical applications. Mayo Clin Proc 1990;65:1193-213
28. Castello R, Pearson AC, Labovitz AJ: Prevalence and clinical implications of atrial spontaneous contrast in patients undergoing transesophageal echocardiography. Am J Cardiol 1990;65:1149-53
29. Fatkin D, Herbert E, Feneley MP: Hematologic correlates of spontaneous echo contrast in patients with atrial fibrillation and implications for tromboembolic risk. Am J Cardiol 1994;73:672-76
30. Fatkin D, Kelly RP, Feneley MP: Relations between left atrial appendage blood flow velocity, spontaneous echocardiographic contrast and tromboembolic risk in vivo. J Am Coll Cardiol 1994;23:961-9
31. Black LW, Hopkins AP, Lee LCL, et al: Left atrial spontaneous echo contrast: a clinical and echocardiographic analysis. J Am Coll Cardiol 1991;18:398-404
32. Saxon LA, Kerwin WF, Cahalan MK, et al: Acute effects of intraoperative multisite ventricular pacing on left ventricular function and activation/ contraction sequence in patients with depressed ventricular function. J Cardiovasc Electrophysiol 1998 9:13-21
33. Lau CP, Yu CM, Chau E, et al: Reversal of left ventricular remodeling by synchronous biventricular pacing in heart failure. PACE 2000 Part II;23:1722-25
34. Blanc JJ, Etienne Y, Gilard M, et al: Evaluation of different ventricular pacing sites in patients with severe heart failure. Results of an acute hemodynamic study. Circulation 1997;96:3273-7
35. Chatterjee K: Heart failure therapy in evaluation. Circulation 1996;94:2689-93
36. Greenberg B, Quinones MA, Koilpillai C, et al: Effects of long-term enalapril therapy on cardiac structure and function in patients with left ventricular dysfunction. Circulation 1995;1:2573-81
37. Doughty RN, Whalley GA, Gamble G, et al: Left ventricular remodeling with carvedilol in patients with congestive heart failure due to ischemic heart disease. J Am Coll Cardiol 1997;29:100-16
38. Capomolla S, Febo O, Gnemmi M, et al: Beta-blockade therapy in chronic heart failure. Diastolic function and mitral regurgitation improvement by carvedilol. Am Heart J 2000;139:596-608
39. Rossi A, Cicoira M, Zanolla L, et al: Determinants and prognostic value of left atrial volume in patients with dilated cardiomyopathy. J Am Coll Cardiol 2002; 40:1425
40. Sigel B, Coelho JO, Spigos DG, et al: Ultrasonography of blood during stasis and coagulation. Invest Radiol

1981;16:71-6

41. Siostrzonek P, Koppensteiner R, Kreiner G, et al: Abnormal blood rheology in idiopathic dilated cardiomyopathy. Am J Cardiol 1992;69;1497-9

42. Vigna C, Russo A, De Rito V, et al: Frequency of left atrial thrombi by transesophageal echocardiography in idiopathic and in ischemic dilated cardiomyopathy. Am J Cardiol 1992; 70:1500-1