

Kompleks koroner arter lezyonları ile savaşta etkili bir silah: Rotablator cihazı

A qualified weapon in the fight against challenging coronary artery lesions: Rotablator® device

Dr. Mustafa Bulut, Dr. Rezzan Deniz Acar, Dr. Bilal Boztosun

Kartal Koşuyolu Yüksek İhtisas Eğitim ve Araştırma Hastanesi, Kardiyoloji Kliniği, İstanbul

Özet– Aterektomi koroner arterlerdeki aterosklerotik blokajı temizleyerek kan akımını iyileştiren ve koroner arter hastalığına bağlı semptomları gerileten bir işlemdir. Tek başına uygulanabileceği gibi, balon anjiyoplasti veya stent yerleştirilmesi gibi koroner arter girişimlerine ek olarak da kullanılabilir. Artık çok sık uygulanan bir işlem olmamakla birlikte, halen girişimsel kardiyolojide önemli yer tutmaktadır. Karmaşık aterosklerotik lezyonlar balon desteği ile geçilemediğinde veya non-kompliyan balon kullanılmasına rağmen anjiyoplasti ile yeterli genişletme sağlanamadığında, konusunda uzman kardiyologlar tarafından uygulanan rotasyonel aterektomi işlemi, daha etkili bir tedavi seçeneği sunabilmektedir.

Summary– Atherectomy is a procedure that clears blockages in the coronary arteries in order to improve blood flow to the heart and relieve symptoms of coronary artery disease. The procedure may be performed instead of or in addition to other procedures and can improve both the immediate and long-term success of balloon angioplasty and stenting. Although it is no longer a common procedure, it does play an important role in interventional cardiology. When the challenging atherosclerotic coronary artery lesions cannot be crossed by a balloon or cannot be adequately dilated even with non-compliant balloon, such lesions may be better treated by rota-ablation, which is carried out by operators who are experienced in rotational atherectomy.

Rotablator (SCIMED, Boston Scientific Corporation, Boston, MA) yüksek hızla çalışan bir aterektomi cihazıdır. Aterektomi 1985 yılının başlarında geliştirilmiş girişimsel bir işlem olup, insanlarda ilk önce femoral arterlerde uygulanmıştır.^[1] Koroner arterlerde kullanımı ise 1987 yılına uzanmaktadır.^[2] Perkütan koroner girişimler için oldukça etkili bir cihaz olan rotablator, David Auth tarafından icat edilmiştir (Şekil 1).^[3] Cihazın çalışma prensibi, yüksek hızda dönen elmas kaplı testeresi ile damar yüzeyindeki tıkaçıcı materyali parçalayarak damar açıklığını sağlamaktır (Şekil 2). Rotablator cihazının koroner arter dinamiğini damar geometrisini düzleştirerek iyileştirmesi bekleniyor olmakla birlikte, asıl faydanın, tıkaçıcı plağın parçalanarak distale embolizasyonu, nihayetinde koroner kan akımında artış sağlanması olduğu sanılmaktadır.^[4,5] Cihazın koroner

arterlerde kullanımı için 1993 yılında FDA tarafından onay verilmiştir.

Rotablator cihazının en önemli ve etkili kullanım alanlarından birisi, özellikle kalsifik ostiyum lezyonlarıdır.^[6] Stent yerleştirilmesi planlanan hastalarda önce rotasyonel aterektomi yapılması, stentin daha uygun biçimde yerleştirilmesini ve daha iyi sonuçlar elde edilmesini sağlamaktadır.^[7-10]

Aterektomi ayrıca periferik aterosklerotik lezyonlarda da kullanılabilir. Özellikle bacak arterlerindeki lezyonları tedavide rotasyonel aterektomi başarılı olmuştur.^[11] Karotis arter tıkanıklıklarında kullanımı da düşünülmüş olmakla birlikte, işlem nedeniyle beyin hasarı ve inme olasılığı çok yüksek olduğundan tercih edilmemektedir.

Kısaltmalar:

ÇMS Çıplak metal stent
İSS İlaç salımlı stent
KTO Kronik total oklüzyon

Geliş tarihi: 20.07.2013 Kabul tarihi: 20.11.2013

Yazışma adresi: Dr. Rezzan Deniz Acar, Mevlanakapı Mahallesi, Dingil Sokak, No: 23/5, Şehremini, Fatih, İstanbul.

Tel: +90 216 - 500 15 00 e-posta: denizacar_1999@yahoo.com

© 2014 Türk Kardiyoloji Derneği



Her aterektomi cihazının kendine özgü kullanım endikasyonları bulunmaktadır. Rotasyonel aterektomi en sık kullanılan aterektomi işlemidir ve karmaşık aterosklerotik lezyonlarda veya stent içi yeniden tıkanma durumlarında tercih edilmektedir.^[12] Direksiyonel aterektomi çok daha nadir kullanılmakla beraber, kalsifik olmayan ostiyal lezyonların tedavisinde faydalıdır. Orbital aterektomi yeni bir işlem tipi olup, henüz yaygın olarak kullanılmamaktadır. Translumininal ekstraksiyonel aterektomi ise artık kardiyologların favorisi olmaktan uzaktır.

Rotablator cihazı


Rotasyonel aterektomi cihazı ailesi; iletici sistem, kateterler, değiştirilebilir sistem, kılavuz teller ve kayganlaştırıcıdan oluşmaktadır.^[13]

'Rotawire Floppy' kılavuz tel uzun, giderek sivrileşen şaftı ile üstün esneklik özelliği taşır. Sağladığı destek ile damarı düzleştirdiğinden, işlem esnasında kılavuz telin sağa-sola sapmasını en aza indirir.

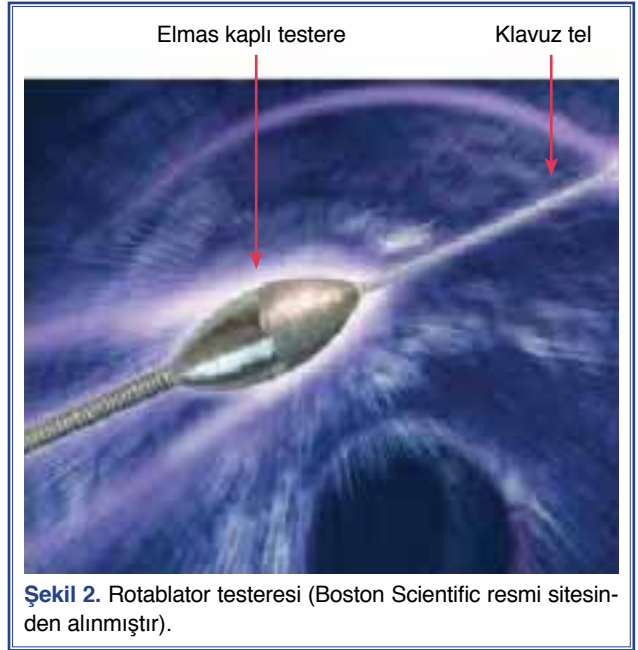
'RotaWire extra support' kılavuz tel ise daha kısa olup damar düzleşmesini en yüksek düzeyine çıkarmakta ve Rotablator testeresini lezyona doğru ilerletirken kılavuz tel desteğini artırmaktadır.

'RotaLink system' iletici, çeşitli ölçülerde olup, testere değişimi için imkan sağlamaktadır. İşlem esnasında çeşitli boyutlarda testere kullanımının yapılabilmesi olanak tanıyarak olayın işlevselliğini artırır.

Rotablator konsolu, ileticiye hava akımını düzenleyerek testere rotasyon hızını kontrol eder ve işlem süresini monitörize eder.



Şekil 1. Rotablator cihazı (Boston Scientific resmi sitesinden alınmıştır).



Şekil 2. Rotablator testeresi (Boston Scientific resmi sitesinden alınmıştır).

'Rotablator Dynaglide' ayak pedalı, sisteme hava akımını başlatarak testereyi çalıştırır ve ayrıca testere değişiminde yardımcıdır.

'Rotaglide' kayganlaştırıcı, sistemin en iyi şekilde taşınmasını, kılavuz tel üzerinden iletilecek testere için sürtünmesini ve ısınmasını azaltmak için tasarlanmıştır. Kayganlaştırıcı ayrıca, testerenin ilerletilmesi için gereken kuvveti de azaltmaktadır.

Rotablator ile aterektomi

Rotablator, plak parçalanması ve mikroparçacık embolizasyonu ile damar iç çapını genişletme esasında dayanan özel bir çalışma mekanizmasına sahiptir.^[4,5] Yapılan araştırmalara göre bu parçacıklar kapiller dolaşımı geçecek kadar küçüktür ve nihayetinde karaciğer, akciğer ve dalak gibi retiküloendotelial sistem organları tarafından temizlenmektedirler.^[4,14-16] Rotablator testeresinin önemli bir özelliği, hızlı rotasyon yapmasına rağmen, sert ve elastik olmayan dokuyu lezyondan uzaklaştırırken, yumuşak elastik dokuya ulaştığında zarar vermemesidir.^[17] Testere ile koroner yatağın kıvrımlı ve hasta segmentlerine kadar kolaylıkla ulaşılabilen ve hatta işlem esnasında farklı boyutlarda testere kullanımı isteniyorsa, gerektiğinde kılavuz tel üzerinden testere değişimi yapılabilmektedir.

Hastalar işlem öncesinde değerlendirilmeli, aspirin ve kalsiyum kanal blokerleri ile tedaviye başlanmalı,

yeterli hidrasyon sağlanmalı ve alıyor ise kullanmakta olduğu beta bloker tedavisi kesilmelidir. Aktive edilmiş pıhtılaşma zamanı işlem boyunca 300 saniye üzerinde tutulmalıdır.^[18] Hangi testere boyutunun daha uygun olduğu işlem yapılacak damarın çapı, lezyonun tipi, distal damar yatağının ve diğer damarların durumu ve sol ventrikül fonksiyonu birlikte değerlendirilerek belirlenir. Başlangıçta testere büyüklüğü tipik olarak küçük olarak seçilir; 1.5 mm veya 1.75 mm. Kronik tam tıkalı lezyonlar 1.25 mm büyüklükte testere boyutu ile başlamayı gerektirebilir. Eğer perkütan koroner girişim ile yeterli genişleme sağlanamamış ise, diseksiyon tespit edilmemişse, 1.75 mm veya 2.0 mm testere ölçüsü ile işleme başlanabilir. Testere büyüklüğü, gereğinde, her adımda maksimum 0.5 mm olmak üzere basamak basamak artırılabilir. Kullanılabilecek en büyük testerenin testere büyüklüğü/arter çapı 0.70 olacak şekilde seçilmesi önerilmektedir.^[19]

Kılavuz kateter seçimi rotasyonel aterektomi için kritik önem taşımaktadır. Kılavuz kateter, kılavuz telin damar içinde seyrini etkilemekte, kılavuz tel üzerinden testerenin iletilmesini ve işlem yapılacak bölgeye yönelmesini kolaylaştırmaktadır. Kılavuz kateter en son tercih edilecek olan testere büyüklüğü ile uyumlu olmalıdır. En büyük testerenin kullanılabilmesi için kateter iç çapı >0.04 inç olmalıdır. Testere taşınmasında daha iyi destek veren, minimum direnç oluşturan ve yan delikleri ile perfüzyon artışını sağlayıp işlem esnasında partiküllerin temizlenmesini kolaylaştıran kateterler tercih edilmelidir.

İşlemlerin büyük bölümü ‘floppy’ kılavuz tel desteği ile yapılabilir ancak distal lezyonlar veya ağır kalsifik lezyonlar daha fazla destek verecek kılavuz tel kullanımını gerektirebilir. Kılavuz tel ve pozisyonu lezyonun nasıl ve ne kadar küçültüleceğini etkileyen en önemli faktörlerdendir.

Testerenin takılması ve ardından serum fizyolojik ile sistemin incelenmesi gerekmektedir. Sistemin incelenmesi basmaklarının kolay akılda tutulabilmesi için bir kısaltma oluşturulmuştur: KEDİT. (KE; serum fizyolojinin Kontrol Edilmesi, D; testerenin Döndüğünden emin olunması, İ; İlerletici sistemin kontrolü, T; Telin etiketlenmesi).

Testere, rotasyon hızı 5000 RPM’den az olmamak şartı ile yavaşça ilerletilmelidir. İlerleme ve ablyasyon işlemi esnasında nazik ve dikkatli olmak son derecede önemlidir. Testerenin ilerletilmesi ile dokudan siste-

me salınan mikroparçacıkların boyutu dokuya uygulanan basınçla ilişkilidir. Hafif basınç oluşturacak şekilde, dikkatli ve nazikçe ilerleme parçacıkların elmas boyutlarından daha küçük olmasını sağlarken, daha kaba ve saldırgan ilerleme elmasların dokuda daha derine nüfuz ederek parçacıkların daha büyük olmasına yol açmaktadır.^[17] Son yapılan ablyasyon işlemi ‘cilalama’ olarak adlandırılmaktadır ve tedavi edilen segment geçilirken rotasyon hızında düşme olmaması ve dirençle karşılaşılması beklenir. Ablyasyon süresi yaklaşık 30 saniyedir ve toplam işlem süresinin beş dakikayı geçmemesi gerekmektedir.^[13]

Rotablator kullanımı ne zaman tercih edilir?

Kalsifik lezyonlar bazen en küçük balonlarla bile geçilemeyebilir. Çok sıkı kalsifik lezyonlar balon en yüksek basınçta şişirildiğinde bile direnç gösterebilmekte veya henüz daha yeterli basınca ulaşmadan patlayabilmektedir. Yüksek basınca maruz kalan damarlarda pıhtı oluşması ihtimali, diseksiyon veya mediya nekrozu gelişmesi olasılığı anlamlı derecede artmaktadır.^[20] Dahası, kalsifik lezyonlardan stentin ilerletilmesi zor olabilir veya stent kalsifik plaklardaki yüksek direnç nedeniyle yeterince açılmayabilir. Rotasyonel aterektomi, kalsifik plakları parçalama yeteneği ile sert kalsifik lezyonlarda oldukça faydalıdır.

Temel olarak balonla genişletilemeyen veya geçilemeyen kalsifik lezyonlarda, daha önce perkütan balon anjiyoplasti yapılmış ama yeniden tıkanıklık gelişmiş damarlarda, 25 mm den daha kısa aterosklerotik lezyonlarda, ostiyum lezyonlarında ve bifurkasyon lezyonlarında rotablator kullanımı ile daha iyi sonuçlar alınması, perkütan koroner girişim endikasyonlarını genişletmektedir. Ancak rotablator kullanımı, kılavuz tel ile geçilemeyen, sol ventrikül sistolik fonksiyonu bozulmuş olan hastalarda kalan tek damarda, safen ven greft lezyonlarında ve pıhtılı lezyonlarda önerilmemektedir. Pıhtı iki-dört haftada eriyebilmektedir. Ayrıca önemli diseksiyon var ise, yaklaşık dört hafta diseksiyonun iyileşmesi beklendikten sonra rotablator kullanılmalıdır (Tablo 1).

Koroner baypas geçirmiş hastalar, şiddetli yaygın üç damar hastalığı olan olgular, korunmasız ana koroner arter hastaları, ejeksiyon fraksiyonu %30’un altında olan hastalar, 25 mm’den uzun ve açılı lezyonlar, rotablator kullanımı için yüksek riskli hastalardır.^[6] Yan dal hastalıkları ile ilgili bilgiler ise kısıtlıdır.

Tablo 1. Rotablator cihazı kullanım endikasyonları ve kontrendikasyonları

Endikasyonlar
Kalsifik lezyonlar (balonla geçilemeyen veya yeterince genişletilemeyen)
Perkütan balon ile genişletme yapılmış ancak yeniden daralan lezyonlar
25 mm'den daha kısa aterosklerotik lezyonlar
Ostiyum lezyonları
Bifurkasyon lezyonları
Kontrendikasyonlar
Kılavuz tel ile geçilememiş lezyonlar
Sol ventrikül sistolik fonksiyonu bozuk ve kalan tek damardaki lezyonlar
Safen ven greft lezyonları
Pıhtı varlığı
Diseksiyon varlığı
Göreceli kontrendikasyonlar
Baypas ameliyatı geçirilmiş olması
Şiddetli çok damar hastalığı olması
Sol ventrikül ejeksiyon fraksiyonunun %30 altında olması
Korunmasız ana koroner lezyonları
25 mm'den uzun lezyonlar
Açılı lezyonlar

Kalsifik, KTO, karmaşık, bifurkasyonel ve ana koroner lezyonlarına perkütan koroner girişim ile tedavi yapılmasının giderek artması, rotablator gibi ablasyon cihazlarına duyulan ihtiyacı artırmıştır.^[21,22] Rotasyonel atektomi çıplak metal stentlerde (ÇMS) kullanılabilir. Ayrıca kalsifik ve dirençli lezyonlarda ÇMS için geçerli olan kurallar aynı zamanda ilaç salımlı stentler (İSS) için de geçerlidir.

Her ne kadar 'excimer lazer' alternatif tedavi seçeneği olabilir gibi görünse de, çok ciddi kalsifik lezyonlarda kullanılması mümkün değildir.^[23] ÇMS ve rotablator cihazı ile atektominin birlikte uygulanması, ideal damar iç çapı genişliği sağlayabilmektedir.^[24] Ancak, rotablator ve ÇMS birlikteliği beklendiği kadar iyi sonuçlar vermemiştir.^[25] Hatta rotablator ile atektomi, etkili bir yöntem olmasına rağmen, hazırlanması zahmetli, kullanımı zor ve özellikle distal lezyonlarda yeterince uygun hazırlanıp kullanılmadığında komplikasyonlara neden olabilir, denilmektedir.^[26,27]

İlaç salımlı stent kullanımının anjiyografik ve klinik olarak avantajlı olması, çok karmaşık lezyonlara ve yüksek riskli hastalara perkütan koroner girişim yapılması için cesaret vermiştir.^[28] Ancak, ciddi kalsifik lezyonlarda İSS kullanımı pek çok sorunu da beraberinde getirmiştir. Stentin yetersiz açılması, işlem esnasında polimer kaplı yapısının zarar görmesi olasılığı, stentin yerleştirilmesinde başarısızlık ve pıhtı gelişimi gibi sorunlarla yüzleşmemize neden olmuştur. Ayrıca, koroner arter kalsifikasyonu ilacın koroner damar duvarına difüzyonunu zorlaştırabilmektedir.^[29] Sirolimus salımlı stentlerde kalsifik lezyonlar en önemli yeniden tıkanma sebeplerinden birisi olarak rapor edilmiştir.^[30] Kalsifik lezyonlar, standart perkütan koroner girişim işleminden önce lezyonun yeterli derecede küçültülmesini gerektirmektedir. Uygun şekilde İSS yerleştirildiğinde sonuçların iyi olması beklenir. Aksi takdirde, İSS kullanımı, yeniden tıkanıklık gelişmesini engellemekte yetersiz kalacaktır.^[31,32]

Her ne kadar balon ile genişletme sonrası stent yerleştirilmesi akut komplikasyonlar ve geç yeniden tıkanıklık gelişimi olasılığını azaltsa da, stentli bölgeden çıkan yan dalların uzun dönemde tıkanmasına yol açabilmektedir.^[33-37] Bu hadise, plak kayması veya stent yerleştirilmesinden sonraki altı ay içerisinde fibrointimal hiperplazi gelişmesine bağlı olarak ortaya çıkabilmektedir. Bu durumda yan dal, stentle hapsedilmiş görünümündedir. Muhtemelen yan dalın çıktığı bölgede stentler üst üste yerleştirilmişse, metal yükünün damar çapına oranının yüksek olması nedeniyle gelişebilmektedir. Stent yerleştirilmesi sonrası yan dal ağzındaki tıkanıklığın ciddiyeti veya yan dalın çıktığı açının zor olması nedeniyle balon kateter ileletilemeyebilir. Bu gibi zorlu durumlarda, paslanmaz çelik veya nitinol üzerine olan direkt etkisi bilinmemekle beraber rotablator kullanımı, balon ile genişletme yapılmasını kolaylaştırabilmektedir. Abdelmeğuid ve ark. tarafından yapılan bir araştırmada, sol ön inen artere, diyagonal artere çok yakın yapılan stent yerleştirilmesi sonrası, diyagonal arter ağzının tıkanması nedeniyle rotablator cihazı başarılı biçimde kullanılmış, balon ile genişletmeye yardımcı olmuştur.^[38] Eğer bu işlem stent yerleştirilmesinden hemen sonra yapılacak olursa, kılavuz telin stentin ana açıklığından yan dala geçtiğinden emin olunmalıdır, aksi takdirde, balon kateter gibi rotablator cihazı da stent ve arter duvarı arasına sıkışabilir ve stentin distorsiyonu veya yer değiştirmesine sebep olabilmektedir.

Rotasyonel aterektomi çalışmaları

Stent içi tıkanıklıklarda rotablasyon kullanımı ile lezyonun mikroparçacıklara ayrılması, balon ile genişletme ile lezyonun baskılanması ile karşılaştırıldığında daha etkili bir yöntem olabilir. Ancak bu yine de tartışmalı bir durumdur. ARTIST çalışmasının verilerine göre, rotablator ile balon anjiyoplasti karşılaştırıldığında, rotablator ile alınan sonuçlar daha kötü bulunmuştur.^[39] Diğer yandan ise ROSTER çalışması sonuçlarına göre ise, bir yıllık takip süresince önemli kardiyak olaylar açısından değerlendirildiğinde rotablator ile elde edilen sonuçların daha üstün olduğu tespit edilmiştir.^[40] ROSTER çalışmasında, stent yerleştirilmiş hastalarda yeterince açılmamış stentleri çalışmaya dahil etmemek için intravasküler ultrason (IVUS) zorunlu olarak kullanılmıştır. Dardas ve ark. tarafından yapılan bir araştırmaya göre, ciddi kalsifik koroner arter lezyonlarında tedavi seçeneği olarak rotablator ve İSS birlikte kullanımının klinik ve anjiyografik sonuçlar açısından oldukça etkili olduğu bulunmuştur. Otuz altı aydan daha uzun süre sonunda, anjiyoplasti ile ilgili gelişen acil komplikasyonlar dahil edilmeyerek yapılan mortalite ve önemli kardiyak olay riskleri oldukça düşük olarak (sırasıyla %3.3 ve %11.3) kaydedilmiştir. “No-reflow” gelişmesini engellemek için ikili testere tekniği kullanılmıştır. Başlangıçta küçük bir testere tercih edilmiş (1.25 mm) ve ardından damar çapına uygun daha büyük bir testere ile işleme devam edilmiştir. Başka bir çalışmanın sonucuna göre hafifçe daha yüksek mortalite oranları (%4.2) kaydedilmiştir ancak bu çalışmada araştırmacıların hangi tekniği kullandığından bahsedilmemiştir.^[41] Benezet ve ark.^[42] ciddi kalsifik lezyonlarda üç farklı tedavi stratejisinin anjiyografik ve işlem başarılarını karşılaştırmışlardır. Rotablatorun tek başına kullanıldığı, balon anjiyoplasti ile kullanıldığı ve stent yerleştirilirken kullanıldığı olgular analiz edilmiştir. Stent yerleştirilen olgularda işlemin başarısı, sadece rotablator yapılanlara göre daha yüksek bulunmuştur. Ancak, rotablator kullanımına yüklenmeden önce, bu hastalardan dört hastadan birinin, damar çapının küçük yani 2.25 mm den daha az olması, İSS'nin ilerletilememesi ve düşük işlem başarısı nedeniyle stent yerleştirilmesi için uygun hasta olmadığı göz önünde bulundurulması gerekmektedir. Başarısız stent yerleştirilmesi oranı bu çalışmada, diğer çalışmalara oranla daha yüksektir.

Pagnotta ve ark.^[43] tarafından yapılan diğer bir çalışma, ciddi kalsifik koroner arter lezyonlarında rotablator ve İSS birlikte kullanılmasının güvenli ve etkili olduğunu ve uzun dönem klinik sonuçlarının oldukça iyi olduğunu göstermiştir. Rotablasyon ve İSS birlikte kullanımının oldukça yüksek riskli hastalarda bile etkili olduğu saptanmıştır.^[44] Bu araştırmalardan sonra yine, pek çok çalışma ile rotablator ve İSS kullanımının güvenli ve etkili bir tedavi stratejisi olduğu gösterilmiştir (Tablo 2).

Kronik total oklüzyon (KTO) süresi bilinmeyen ve üç aydan uzun süredir tıkalı olduğu tahmin edilebilen lezyonlara denilmektedir. Tsuchikane ve ark.^[22] rotablator ile tedavi edilen ve stent implantasyonu uygulanan hastalarla ilgili bir rapor sunmuşlardır. KTO tedavisinde stent öncesi rotablasyon ile plağın küçültülmesinin, tek başına stent yerleştirilmiş olgulara göre daha az stent yeniden tıkanması ile sonuçlanacağını öne sürmüşlerdir. Bu çalışma randomize olmayan, geriye dönük yapılan bir çalışmadır ve rotablator kullanımından daha önce stent yerleştirilmiş bir grup hasta ile kıyaslama yapılmıştır. Etkileyici bir şekilde, rotablator grubundaki 50 damarda yeniden açıklık sağlanabilmiş, rotablator aterektomi uygulanabilmiş ve TIMI Grade III akım başarılı biçimde sağlanabilmiştir. İşlem sonrası hiç önemli yan etki veya miyokart enfarktüsü bildirilmemiştir. İşlem sonrası altı aylık takipte rotablator kullanarak stent yerleştirilmiş hastalarda işlem sonrası damar iç çapı ve tıkanıklık gelişmesi oranının tek başına stent yerleştirilmiş hastalara oranla istatistiksel olarak anlamlı derecede düşük olduğu bulunmuştur. Ayrıca takip süresince, rotablator sonrası stent yerleştirilmiş hastalarda yeniden tıkanıklık gelişimi istatistiksel olarak daha düşük olarak saptanmıştır. Bu çalışmanın sonucuna dayanarak, KTO tedavisinde dikkatli biçimde rotablator kullanıldıktan sonra yapılan stent yerleştirilmesi işleminin yeniden tıkanma oranını düşürebileceği öne sürülebilir. Burada en önemli ipucu, rotablatorun sadece gerçek damar boşluğunda olduğundan emin olunduktan sonra kullanılması gerektiğidir. Aksi takdirde, gerçek damar boşluğunda olmadan yapılan rotablator ile aterektomi nedeniyle damar delinebilir veya kalp tamponadı gelişebilir.

Garcia-Lara ve ark.^[45] yaptıkları çalışma ile ana koroner arter lezyonlarında cerrahi tedavi standart seçenek olmasına rağmen, koroner arter baypas operasyonu için uygun olmayan yüksek riskli hastalarda

Tablo 2. Rotablator cihazı ile yapılmış son dönem klinik çalışmalar

Araştırmacı	Yıl	Hasta sayısı	Amaç	Takip süresi	Sonuçlar
Khattab ^[25]	2007	27 İSS 34 ÇMS	RA+İSS ve RA+BMS karşılaştırılmış	2 yıl	Ölüm, ME ve tekrarlayan yeniden kanlandırma (İSS grubunda %7.4, ÇMS grubunda %38.2; p=0.04)
Dardas ^[44]	2010	150 İSS	İSS+RA erken ve geç dönem sonuçları değerlendirilmiş	6 yıl	Tekrarlayan göğüs ağrısı ve ME hızı %3.3. ÖKO hızı %11.3.
Pagnotta ^[43]	2010	45 KTO	Konvansiyonel KTO ve RA+KTO karşılaştırılmış	3 yıl	İşlem esnasında veya hemen sonrasında ME riski RA yapılan grupta daha yüksek (p=0.04) Yine de RA+KTO etkili ve güvenilir
Schwartz ^[41]	2011		RA+İSS, RA+ÇMS ve RA (stentsiz) karşılaştırılmış	5 yıl	İşlem başarısı değerlendirilmiş. İSS veya ÇMS kullanımı, tek başına RA yapılmasından daha üstün (p<0.05)
Benezet ^[42]	2011	102 İSS	RA+İSS erken ve geç dönem sonuçları değerlendirilmiş	15 ay	Ölüm %4.9, hedef lezyon yeniden kanlandırılması %8.8, ME %3.9.
Dardas ^[44]	2011	184 İSS	RA+İSS erken ve geç dönem sonuçları değerlendirilmiş	49 ay	Ölüm 7 hasta, ÖKO %14.85, yeni anjiyoplasti işlemi %4.15
Jiang ^[30]	2012	253 İSS	RA+İSS erken ve geç dönem sonuçları değerlendirilmiş	3 yıl	Ölüm %0.4, ME %0.8, yeniden tıkanma %5.5, yeni anjiyoplasti işlemi %3.2
Seca ^[54]	2012		RA ve İSS erken ve geç dönem sonuçları değerlendirilmiş	2 yıl	Anlamli klinik düzelme, %83
Naito ^[55]	2012	179 SKS 54 PKS	RA+SKS ve RA+PKS karşılaştırılmış	18 ay	Anlamli klinik fark yok (ÖKO için p=0.08)
Abdel-Wahab ^[56]	2013	240 İSS	PKS ve RA+PKS karşılaştırılmış (ROTAXUS study)	9 ay	Stent içi geç açıklık kaybı RA ile daha yüksek Komplikasyon oranları benzer (p<0.05)

RA: Rotablasyon; İSS: İlaç salınlımlı stentler; ÇMS: Çıplak metal stentler; KTO: Kronik total oklüzyon; ROTAXUS: Rotational Atherectomy Prior to TAXUS Stent Treatment for Complex Native Coronary Artery Disease study; ME: Miyokart enfarktüsü, ÖKO: Önemli kardiyak olaylar; SKS: Sirolimüs salınlımlı stent; PKS: Paklitaksel salınlımlı stent.

rotablator kullanılabilceğini, hatta belki de yüksek riske rağmen tek tedavi şansı olabileceğini öne sürmüşlerdir.

Rotasyonel aterektomi komplikasyonları

İşlem esnasında gelişebilecek yan etkiler damarda spazm gelişmesi, distale embolizasyon, intima diseksiyonu, akut damar tıkanması, damar delinmesi veya yırtılması, ventrikülün delinmesi, inme, yavaş akım, no-reflow, miyokart enfarktüsü, aritmi ve kalp tapanadıdır. Ayrıca göğüs ağrısı, bradikardi ve ST segment değişiklikleri ortaya çıkabilir. Rotablatorun kendine özgü teknolojisi nedeniyle gelişen spazm ve no-reflow fenomeni diğer komplikasyonlara oranla daha sık görüldüğünden, operatörün bu gibi durumlarda ne yapacağını bilmesi çok önemlidir.^[46] İşlem esnasında vazospazm gelişmesini engellemek için tüm hastalar işlemden önce kalsiyum antagonisti ve damar genişleticiler ile tedavi edilmeli ve yıkama solüsyonuna nitrogliserin veya verapamil eklenmelidir.^[47] İşlem esnasında glikoprotein IIb/IIIa reseptör inhibitörleri kullanımının da yavaş akım veya no-reflow gelişimini engellediği rapor edilmiştir.^[48] Mekanik cihazlar arasında, no-reflow en sık rotablator ile görülmekte olup, total testere kullanım zamanı ile doğru orantılıdır ve hadiselerin %60'dan fazlasında olay geri dönüşümlüdür. Koroner içi kalsiyum antagonistlerine hızlı yanıt, mikrovasküler vazospazm olasılığını güçlendirmektedir.^[49-52] İşlem sonrası yavaş akım için diğer risk faktörleri; lezyon uzunluğu, yakın dönem kliniğinin kararsız anjina oluşu ve 24 saat içerisinde beta-bloker tedavisi almış olmasıdır.^[53] Ayrıca, sistemin dikkatle kullanımı, kılavuz telin kırılması veya testerenin sıkışması gibi mekanik komplikasyonların gelişmesi olasılığını da azaltmaktadır.

Sonuç

İlaç salınımlı stent kullanımı tüm dünyada giderek artmaktadır. Karmaşık aterosklerotik lezyonlar balon desteği ile geçilemediğinde veya non-kompliyan balon kullanılmasına rağmen anjiyoplasti ile yeterli ön genişletme sağlanamadığında, konusunda uzman kardiyologlar tarafından uygulanan rotasyonel aterektomi işlemi, daha etkili bir tedavi seçeneği sunabilmektedir. Rotablator ile rotasyonel aterektomi yapılan kalsifik lezyonlara stentlerin en uygun şekilde yerleşimi sağlanabilir ve ilaç salınımının homojen dağılılabilmesi kolaylaşabilir.

Yazar(lar) ya da yazı ile ilgili bildirilen herhangi bir ilgi çakışması (conflict of interest) yoktur.

KAYNAKLAR

1. Simpson JB, Johnson DE, Thapliyal HV, Marks DM, Braden LJ. Transluminal atherectomy: a new approach to the treatment of atherosclerotic vascular disease. *Circulation* 1985;72(Suppl III):III-146.
2. Simpson JB, Selmon MR, Robertson GC, Cipriano PR, Hayden WG, Johnson DE, et al. Transluminal atherectomy for occlusive peripheral vascular disease. *Am J Cardiol* 1988;61:96G-101G. [CrossRef](#)
3. Ahn SS, Auth D, Marcus DR, Moore WS. Removal of focal atheromatous lesions by angioscopically guided high-speed rotary atherectomy. Preliminary experimental observations. *J Vasc Surg* 1988;7:292-300. [CrossRef](#)
4. Dietz U, Erbel R, Rupprecht HJ, Weidmann S, Meyer J. High frequency rotational ablation: an alternative in treating coronary artery stenoses and occlusions. *Br Heart J* 1993;70:327-36. [CrossRef](#)
5. Fourrier JL, Bertrand ME, Auth DC, Lablanche JM, Gommeaux A, Brunetaud JM. Percutaneous coronary rotational angioplasty in humans: preliminary report. *J Am Coll Cardiol* 1989;14:1278-82. [CrossRef](#)
6. Morii I, Miyazaki S. Current overview of rotational atherectomy. Does Rotablator make sense? *Emodinamica* 2000;22:2-9.
7. Whitbourn RJ, Sethi R, Pomerantsev EV, Fitzgerald PJ. High-speed rotational atherectomy and coronary stenting: QCA and QCU analysis. *Catheter Cardiovasc Interv* 2003;60:167-71.
8. Henneke KH, Regar E, König A, Werner F, Klauss V, Metz J, et al. Impact of target lesion calcification on coronary stent expansion after rotational atherectomy. *Am Heart J* 1999;137:93-9. [CrossRef](#)
9. Hoffmann R, Mintz GS, Popma JJ, Satler LF, Kent KM, Pichard AD, et al. Treatment of calcified coronary lesions with Palmaz-Schatz stents. An intravascular ultrasound study. *Eur Heart J* 1998;19:1224-31. [CrossRef](#)
10. Hoffmann R, Mintz GS, Kent KM, Pichard AD, Satler LF, Popma JJ, et al. Comparative early and nine-month results of rotational atherectomy, stents, and the combination of both for calcified lesions in large coronary arteries. *Am J Cardiol* 1998;81:552-7. [CrossRef](#)
11. Peripheral atherectomy with the rotablator: a multicenter report. The Collaborative Rotablator Atherectomy Group (CRAG). *J Vasc Surg* 1994;19:509-15.
12. Schwartz BG, Mayeda GS, Economides C, Kloner RA, Shavelle DM, Burstein S. Rotational atherectomy in the drug-eluting stent era: a single-center experience. *J Invasive Cardiol* 2011;23:133-9.
13. Rotablator® Rotational Atherectomy System. Available at: www.bostonscientific.com/interventional-cardiology/products.

14. Zacca NM, Raizner AE, Noon GP, Short D 3rd, Weilbaecher D, Gotto A Jr, et al. Treatment of symptomatic peripheral atherosclerotic disease with a rotational atherectomy device. *Am J Cardiol* 1989;63:77-80. [CrossRef](#)
15. Friedman HZ, Elliott MA, Gottlieb GJ, O'Neill WW. Mechanical rotary atherectomy: the effects of microparticle embolization on myocardial blood flow and function. *J Intervent Cardiol* 1989;2:77-83. [CrossRef](#)
16. Hansen DD, Auth DC, Vracko R, Ritchie JL. Rotational atherectomy in atherosclerotic rabbit iliac arteries. *Am Heart J* 1988;115:160-5. [CrossRef](#)
17. Bowers TR, Stewart RE, O'Neill WW, Reddy VM, Safian RD. Effect of Rotablator atherectomy and adjunctive balloon angioplasty on coronary blood flow. *Circulation* 1997;95:1157-64. [CrossRef](#)
18. Chiang MH, Lee WL, Tsao CR, Chang WC, Su CS, Liu TJ, et al. The use and clinical outcomes of rotablation in challenging cases in the drug-eluting stent era. *J Chin Med Assoc* 2013;76:71-7. [CrossRef](#)
19. Whitlow PL, Bass TA, Kipperman RM, Sharaf BL, Ho KK, Cutlip DE, et al. Results of the study to determine rotablator and transluminal angioplasty strategy (STRATAS). *Am J Cardiol* 2001;87:699-705. [CrossRef](#)
20. Ito H, Piel S, Das P, Chhokar V, Khadim G, Nierzwicki R, et al. Long-term outcomes of plaque debulking with rotational atherectomy in side-branch ostial lesions to treat bifurcation coronary disease. *J Invasive Cardiol* 2009;21:598-601.
21. Tanaka N, Terashima M, Kinoshita Y, Kimura M, Nasu K, Ehara M, et al. Unprotected left main coronary artery bifurcation stenosis: impact of plaque debulking prior to single sirolimus-eluting stent implantation. *J Invasive Cardiol* 2008;20:505-10.
22. Tsuchikane E, Suzuki T, Asakura Y, Oda H, Ueda K, Tanaka T, et al. Debulking of chronic coronary total occlusions with rotational or directional atherectomy before stenting: Final results of DOCTORS study. *Int J Cardiol* 2008;125:397-403.
23. Reifart N, Vandormael M, Krajcar M, Göhring S, Preusler W, Schwarz F, et al. Randomized comparison of angioplasty of complex coronary lesions at a single center. Excimer Laser, Rotational Atherectomy, and Balloon Angioplasty Comparison (ERBAC) Study. *Circulation* 1997;96:91-8. [CrossRef](#)
24. Cavusoglu E, Kini AS, Marmur JD, Sharma SK. Current status of rotational atherectomy. *Catheter Cardiovasc Interv* 2004;62:485-98. [CrossRef](#)
25. Khattab AA, Otto A, Hochadel M, Toelg R, Geist V, Richardt G. Drug-eluting stents versus bare metal stents following rotational atherectomy for heavily calcified coronary lesions: late angiographic and clinical follow-up results. *J Interv Cardiol* 2007;20:100-6. [CrossRef](#)
26. Chen WH, Lee PY, Wang EP. Left anterior descending artery-to-right ventricle fistula and left ventricular free wall perforation after rotational atherectomy and stent implantation. *J Invasive Cardiol* 2005;17:450-1.
27. Shekar PS, Leacche M, Farnam KA, Hernandez CG, Couper GS, Byrne JG. Surgical management of complications of percutaneous coronary rotational atherectomy interventions. *Ann Thorac Surg* 2004;78:81-2. [CrossRef](#)
28. Sharma SK. Update in management of coronary bifurcation lesions in the drug-eluting stent era. *Indian Heart J* 2006;58:108-19.
29. Sousa JE, Serruys PW, Costa MA. New frontiers in cardiology: drug-eluting stents: Part I. *Circulation* 2003;107:2274-9.
30. Jiang J, Sun Y, Xiang MX, Dong L, Liu XB, Hu XY, et al. Complex coronary lesions and rotational atherectomy: one hospital's experience. *J Zhejiang Univ Sci B* 2012;13:645-51.
31. Furuichi S, Sangiorgi GM, Godino C, Airoidi F, Montorfano M, Chieffo A, et al. Rotational atherectomy followed by drug-eluting stent implantation in calcified coronary lesions. *Euro-Intervention* 2009;5:370-4. [CrossRef](#)
32. Kuriyama N, Kobayashi Y, Yamaguchi M, Shibata Y. Usefulness of rotational atherectomy in preventing polymer damage of everolimus-eluting stent in calcified coronary artery. *JACC Cardiovasc Interv* 2011;4:588-9. [CrossRef](#)
33. Fischman DL, Savage MP, Leon MB, Schatz RA, Ellis S, Cleman MW, et al. Fate of lesion-related side branches after coronary artery stenting. *J Am Coll Cardiol* 1993;22:1641-6.
34. Mazur W, Grinstead WC, Hakim AH, Dabaghi SF, Abukhalil JM, Ali NM, et al. Fate of side branches after intracoronary implantation of the Gianturco-Roubin flex-stent for acute or threatened closure after percutaneous transluminal coronary angioplasty. *Am J Cardiol* 1994;74:1207-10. [CrossRef](#)
35. Iñiguez A, Macaya C, Alfonso F, Goicolea J, Hernandez R, Zarco P. Early angiographic changes of side branches arising from a Palmaz-Schatz stented coronary segment: results and clinical implications. *J Am Coll Cardiol* 1994;23:911-5. [CrossRef](#)
36. Pan M, Medina A, Suárez de Lezo J, Romero M, Melián F, Pavlovic D, et al. Follow-up patency of side branches covered by intracoronary Palmaz-Schatz stent. *Am Heart J* 1995;129:436-40. [CrossRef](#)
37. Aliabadi D, Tilli FV, Bowers TR, Benzuly KH, Safian RD, Goldstein JA, et al. Incidence and angiographic predictors of side branch occlusion following high-pressure intracoronary stenting. *Am J Cardiol* 1997;80:994-7. [CrossRef](#)
38. Abdelmeguid AE. New technique for stent jail: another niche for the rotablator. *Cathet Cardiovasc Diagn* 1997;42:321-4.
39. vom Dahl J, Dietz U, Haager PK, Silber S, Niccoli L, Buettner HJ, et al. Rotational atherectomy does not reduce recurrent in-stent restenosis: results of the angioplasty versus rotational atherectomy for treatment of diffuse in-stent restenosis trial (ARTIST). *Circulation* 2002;105:583-8. [CrossRef](#)
40. Sharma SK, Kini A, Mehran R, Lansky A, Kobayashi Y, Marmur JD. Randomized trial of Rotational Atherectomy Versus Balloon Angioplasty for Diffuse In-stent Restenosis (ROSTER). *Am Heart J* 2004;147:16-22. [CrossRef](#)
41. Schwartz BG, Mayeda GS, Economides C, Kloner RA, Shavelle DM, Burstein S. Rotational atherectomy in the drug-

- eluting stent era: a single-center experience. *J Invasive Cardiol* 2011;23:133-9.
42. Benezet J, Díaz de la Llera LS, Cubero JM, Villa M, Fernández-Quero M, Sánchez-González A. Drug-eluting stents following rotational atherectomy for heavily calcified coronary lesions: long-term clinical outcomes. *J Invasive Cardiol* 2011;23:28-32.
 43. Pagnotta P, Briguori C, Mango R, Visconti G, Focaccio A, Belli G, et al. Rotational atherectomy in resistant chronic total occlusions. *Catheter Cardiovasc Interv* 2010;76:366-71. [CrossRef](#)
 44. Dardas P, Mezilis N, Ninios V, Tsikaderis D, Theofilogiannakos EK, Lampropoulos S. The use of rotational atherectomy and drug-eluting stents in the treatment of heavily calcified coronary lesions. *Hellenic J Cardiol* 2011;52:399-406.
 45. Garcia-Lara J, Pinar E, Valdesuso R, Lacunza J, Gimeno JR, Hurtado JA, et al. Percutaneous coronary intervention with rotational atherectomy for severely calcified unprotected left main: immediate and two-years follow-up results. *Catheter Cardiovasc Interv* 2012;80:215-20. [CrossRef](#)
 46. Cohen BM, Weber VJ, Blum RR, Ruck BE, Cohen DE, Haik BJ, et al. Cocktail attenuation of rotational ablation flow effects (CARAFE) study: pilot. *Cathet Cardiovasc Diagn* 1996;Suppl 3:69-72.
 47. Hanna GP, Yhip P, Fujise K, Schroth GW, Rosales OR, Anderson HV, et al. Intracoronary adenosine administered during rotational atherectomy of complex lesions in native coronary arteries reduces the incidence of no-reflow phenomenon. *Catheter Cardiovasc Interv* 1999;48:275-8. [CrossRef](#)
 48. Kini A, Marmur JD, Duvvuri S, Dangas G, Choudhary S, Sharma SK. Rotational atherectomy: improved procedural outcome with evolution of technique and equipment. Single-center results of first 1,000 patients. *Catheter Cardiovasc Interv* 1999;46:305-11. [CrossRef](#)
 49. Safian RD, Niazi KA, Strzelecki M, Lichtenberg A, May MA, Juran N, et al. Detailed angiographic analysis of high-speed mechanical rotational atherectomy in human coronary arteries. *Circulation* 1993;88:961-8. [CrossRef](#)
 50. Ellis SG, Popma JJ, Buchbinder M, Franco I, Leon MB, Kent KM, et al. Relation of clinical presentation, stenosis morphology, and operator technique to the procedural results of rotational atherectomy and rotational atherectomy-facilitated angioplasty. *Circulation* 1994;89:882-92. [CrossRef](#)
 51. Warth DC, Leon MB, O'Neill W, Zacca N, Polissar NL, Buchbinder M. Rotational atherectomy multicenter registry: acute results, complications and 6-month angiographic follow-up in 709 patients. *J Am Coll Cardiol* 1994;24:641-8. [CrossRef](#)
 52. Abbo KM, Dooris M, Glazier S, O'Neill WW, Byrd D, Grines CL, et al. Features and outcome of no-reflow after percutaneous coronary intervention. *Am J Cardiol* 1995;75:778-82.
 53. Sharma SK, Dangas G, Mehran R, Duvvuri S, Kini A, Cocke TP, et al. Risk factors for the development of slow flow during rotational coronary atherectomy. *Am J Cardiol* 1997;80:219-22. [CrossRef](#)
 54. Seca L, Cação R, Silva J, Mota P, Costa M, Leitão Marques A. Rotational atherectomy in the drug-eluting stent era: a recent single-center experience. [Article in Portuguese] *Rev Port Cardiol* 2012;31:1-6. [Abstract] [CrossRef](#)
 55. Naito R, Sakakura K, Wada H, Funayama H, Sugawara Y, Kubo N, et al. Comparison of long-term clinical outcomes between sirolimus-eluting stents and paclitaxel-eluting stents following rotational atherectomy. *Int Heart J* 2012;53:149-53.
 56. Abdel-Wahab M, Richardt G, Joachim Büttner H, Toelg R, Geist V, Meinertz T, et al. High-speed rotational atherectomy before paclitaxel-eluting stent implantation in complex calcified coronary lesions: the randomized ROTAXUS (Rotational Atherectomy Prior to Taxus Stent Treatment for Complex Native Coronary Artery Disease) trial. *JACC Cardiovasc Interv* 2013;6:10-9. [CrossRef](#)

Anahtar sözcükler: Anjiyoplasti, balon, koroner; aterektomi, koroner; ekipman ve gereçler; koroner arter hastalığı; koroner anjiyografi; perkütan koroner girişim; rotablator.

Key words: Angioplasty, balloon, coronary; atherectomy, coronary; equipment and supplies; coronary artery disease; coronary angiography; percutaneous coronary intervention; rotablator device.