

Koroner Arter Anjiyografik Sınır Lezyonlarında Miyokard Perfüzyon Sintigrafisi ile Miyokard Fraksiyonel Akım Rezervi Korelasyonu

Y. Doç. Dr. Oğuz CAYMAZ, Y. Doç. Dr.A.Serdar FAK, Y. Doç. Dr. Hakan TEZCAN,
Uz. Dr. Sabahat İNANIR*, Uz. Dr. Sena TOKAY, Dr. Nural BEKİROĞLU**,
Doç. Dr. Turgut TUROĞLU, Prof. Dr. Ahmet OKTAY

Marmara Üniversitesi Tıp Fakültesi Kardiyoloji ABD, *Nükleer Tıp ABD, ve **İstatistik Bölümü, İstanbul

ÖZET

Koroner arterin sınır lezyonlarının fizyolojik önemlerinin anlaşılabilmesi önemli ancak bunu saptayan yöntemler tartışmalıdır. Bu çalışmanın amacı sınır lezyonların önemini belirlemek için kullanılan kantitatif koroner anjiyografi (KKA), SPECT thallium-201 perfüzyon sintigrafisi (SPECT ²⁰¹Tl) ve miyokard fraksiyonel akım rezervi (FFR_{MYO}) yöntemleri arasındaki korelasyonu araştırmaktır. Prospektif olarak 15 hastada (yaşları 53.3±10.2 yıl, %66.6 erkek) KKA ile saptanan 20 anjiyografik sınır lezyonda (%30-70 çap daralması) 0.014 inch basınç teli ile elde edilen FFR_{MYO} değerlerini aynı hafta içinde yapılan SPECT ²⁰¹Tl sonuçları ile karşılaştırdık. Darlık derecesi ile FFR_{MYO} arasında orta derecede ve anlamlı bir korelasyon saptandı (53.1±13.4 vs. 0.75±0.09, sırası ile, r:-0.59, p:0.006). Toplam 20 damar bölgesinin 11'inde (%55) perfüzyon defekti saptanırken (Grup 1), 9 bölgede (%45) defekt yoktu (Grup 2). KKA ile saptanan darlık dereceleri Grup 1 ve Grup 2 arasında farksız bulunurken (55.9±11.5 vs. 49.7±15.5, sırası ile, p:0.3), FFR_{MYO} değerleri iki grup arasında anlamlı olarak farklı bulundu (83.5±5.3 vs 68.2±5.4, sırası ile, p:0.001). SPECT ²⁰¹Tl sonuçları altın standart kabul edilerek FFR_{MYO} (normal>0.75) ile darlık derecesi (normal<%50) için sensitivite, spesifisite, pozitif prediktif değer ve negatif prediktif değer sırası ile 0.91 ve 0.55, 100 ve 0.56, 100 ve 0.60, 0.90 ve 0.50 olarak hesaplandı. Sonuç olarak: Anjiyografik sınır koroner lezyonlarda FFR_{MYO}, SPECT ²⁰¹Tl ile saptanan iskemiye doğru olarak tanıyabilirken KKA bu lezyonların fizyolojik önemini ortaya koyamamaktadır.

Anahtar kelimeler: Fraksiyonel akım rezervi, miyokard perfüzyon sintigrafisi, sınır koroner lezyon, thallium-201

FFR_{MYO} koroner arter lezyonlarının fizyolojik önemlerinin değerlendirilmesinde etkinliği gösterilmiş bir yöntemdir (1-8). Mikrovasküler hastalığı olmayan deneklerde FFR_{MYO} <0.75 iskemi yaratan koroner lezyonları %95 güvenle ayırabilmektedir (1). Anjiyografik sınır lezyonlar koroner arterde anjiyog-

rafik olarak saptanan ve %30 ila %70 arasında çap daralması gösteren lezyonlar olarak tanımlanmaktadır (9). Sınır lezyonların fizyolojik önemlerini saptamakta yaşanan zorluklar anjiyografi dışında yeni yöntemler aranmasına yol açmıştır (9-13). İntrakoroner Doppler yöntemi ile elde edilen koroner akım rezervi (KAR) olumlu sonuçlar vermesine karşın, yöntemin kısıtlılıkları iyi bilinmektedir (2). FFR_{MYO} yöntemi ile miyokard perfüzyon sintigrafisinin korelasyonu yayınlanmış olmasına karşın, bilgilerimize göre, koroner arterin anjiyografik sınır lezyonlarının fizyolojik önemlerinin araştırılmasında "single photon emission computed tomography thallium-201" (SPECT ²⁰¹Tl) perfüzyon sintigrafisi yöntemi ile FFR_{MYO} bugüne dek prospektif olarak karşılaştırılmamıştır.

MATERYEL ve METOD

Koroner anjiyografi sırasında sınır koroner lezyonu saptanan hastalar işlem sırasında çalışmaya alınma ölçütleri açısından değerlendirilmişlerdir. Kantitatif koroner anjiyografi (KKA) ile %30-70 arasında çap daralması gösteren lezyonlara basınç ölçümü yapılmıştır. Miyokard infarktüsü (Mİ), sol ventrikül hipertrofisi (SVH), diyabet, sol ventrikül duvar hareket bozukluğu olan hastalar mikrovasküler yatağın hiperemik ajana vereceği yanıtı değiştirebileceği için çalışma dışı bırakılmışlardır. SVH iki boyutlu ekokardiyografi ile septum ve arka duvar kalınlıkları ölçülerek tanınmıştır. Her iki duvarın diyastolik kalınlığı 11 mm üzerinde ise SVH tanısı konmuştur. Daha önce yapılmış ekokardiyografisi yoksa hasta çalışma dışında bırakılmıştır. Çok damar hastalığı çalışma dışı bırakılma ölçütü olmamıştır. Çalışmaya alınan hastalarda lezyon değerlendirilmesi yapıldıktan sonra ikişer kez FFR_{MYO} ölçümü yapılmış ve perfüzyon sintigrafileri daha önce yapılmadı ise sonuca bakılmaksızın tüm hastalar aynı hafta içinde miyokard perfüzyon sintigrafisine yollanmışlardır. Çalışmaya 20 sınır lezyonu olan 15 hasta alınmıştır.

Koroner anjiyografi: Koroner anjiyografi femoral yaklaşımla rutin açılar kullanılarak yapılmıştır (Generat Electric

Alındığı tarih: 12 Mart , revizyon 18 Mayıs
Yazışma adresi: Dr. Oğuz Caymaz, Yeni Duygu sok. İETT Sitesi
C Blok D:4, Acıbadem - İstanbul
Tlf: (0 216) 327 8888 - 327 6035 Fax: (0 216) 327 6035

DLX angiographic systems, GE Medical systems Europe, Sedex, France). Hastalar işlem öncesi klinisyenlerinin uygun gördüğü ilaçlarına ek olarak aspirin 300 mg almışlardır. Çalışma ölçütlerine uyan hastalara aynı seansta basınç ölçümleri uygulanmıştır. Lezyona ait ölçümler GE, DLX anjiyografi sistemi içinde yer alan KKA sistemi ile yapılmıştır. Ölçümler için darlığın en yüksek derecede görüldüğü plan seçilmiştir ve ortogonal açı görüntüleri ile aritmetik ortalamaları alınmıştır. Otomatik KKA sisteminin kısıtlılıkları nedeniyle kullanılmadığı hastalarda görüntüler dijital olarak 4 kat büyütülmüş ve elektronik kaliper aracılığı ile manuel ölçümler yapılmıştır. Opak madde ile doldurulmuş kateter referans alınmıştır. Ölçüm hatalarını saptamak için gözlemci içi ve gözlemciler arası değişkenlik için ayrı gözlemcilerde üçer ölçüm yapılarak hesaplanmıştır. KKA ile proksimal referans çap (PRÇ), distal referans çap (DRÇ), minimal lümen çapı (MLÇ), lezyon uzunluğu (LU), yüzde darlık derecesi (%D) ölçümleri elde edilmiştir. Kategorik değerlendirilmede darlık derecesi <0.50 normal kabul edilmiştir.

İntrakoroner basınç ölçümü: Aortik basınç ölçümü yan deliği bulunmayan kılavuz kateterden sıvı dolu "transducer" sistemi ve Mennen fizyolojik monitör (Horizon cathlab 9000 WS, Mennen medical systems, Israel) kullanılarak yapılmıştır. Transducer sağ atriyum düzeyinde iken sistem sıfırlanmıştır. İntrakoroner basınç ölçümleri 0.014 inch basınç teli (PressureWire, Radi medical systems, Sweden) Mennen fizyolojik monitöre bağlanarak kullanılmıştır. Basınç teli guiding kateter ucuna ilerletilerek kalibrasyon yapılmış ve her iki basıncın eşit olduğu görülerek işleme başlanmıştır. Hiperemik ajan olarak adenosine (Adenocard, Fujisawa USA Inc, IL, USA.) 18 mikrogram sol koroner artere, 12 mikrogram sağ koroner artere uygulanmıştır. FFR_{MYO} maksimal hiperemi sırasında lezyon distalindeki basıncın (P_d), aortik basınca (P_a) oranı olarak hesaplanmıştır. Hiperemik ajan uygulandıktan hemen sonra basınçlar ve EKG, kayıt hızı 6.25 mm/sn ve basınç eğrileri ortalama basınç değerinde iken fizyolojik monitör ile kaydedilmişlerdir. Hiperemi süresinde (ortalama 30 saniye) aynı anda elde edilen maksimum basınç farkı hesaplamalar için esas oluşturmuştur. Tüm ölçümler 5 dk ara ile ikişer kez yapılmıştır. FFR_{MYO} < 0.75 kategorik değerlendirme için anormal kabul edilmiştir.

Miyokard perfüzyon sintigrafisi: Tüm hastalara anjiyografi öncesi (n:9) ya da anjiyografi sonrası (n:6) aynı protokolle SPECT thallium-201 miyokard perfüzyon sintigrafisi yapılmıştır. Bruce protokolüne göre semptomla sınırlı egzersiz testi uygulanmış ve egzersiz zirvesinde 3 mCi thallium-201 injekte edildikten sonra 1 dk daha egzersize devam edilmiştir. Hemen ardından stres görüntüleri ve 3 saat sonra redistribüsyon görüntüleri düşük enerjili çok amaçlı kollimatöre sahip çift başlıklı gamma kamera aracılığı ile elde edilmiştir. Enerji düzeyi 72 keV %20 simetrik pencereye ayarlanarak 64x64 matrikste 32 görüntü (40 sn/görüntü) 180 derece yarı dairesel orbit üzerinden elde edilmiştir. Butterworth ile filtre edilmiş "backprojection" (stres çalışmasında kuvvet faktörü ve kesim frekansı sırası ile 10 ve 0.392 siklus/cm, istirahat çalışmasında 20 ve 0.314 siklus/cm) ve oblik rekonstrüksiyon yapılmıştır. Horizontal, vertikal uzun aks ve kısa aks ile polar haritalar oluşturulmuştur. Perfüzyon defekti olan hastalar Grup 1, defekt saptanmayan hastalar Grup 2 olarak ifade edilmiştir.

İstatistiksel analiz: Hastaların tanımlayıcı analizleri sürekli ve kategorik veriler için SPSS for Windows (version 5.0.1) kullanılarak yapılmıştır. Sürekli veriler ortalama ve 1 standard deviasyon olarak (ortalama±1 SD) gösterilmiştir. FFR_{MYO} ve KKA tekrarlanabilirliği eşleştirilmiş t testi ile bulunmuştur. Sintigrafisi normal ve anormal bulunan hastalar arasındaki basınç ve darlık ölçümleri arasındaki fark t testi ile bulunmuştur. Tanısal değere ilişkin testler sırasında darlık derecesi %50 ve üstü önemli; %50'nin altı ise önemsiz olarak ikili gruplara bölünmüştür. FFR_{myo} için ise sınır 0.75 ve üzeri (normal) ile 0.75'in altı (anormal) olarak ayrılmıştır.

BULGULAR

Çalışmaya alınan 15 hastanın klinik özellikleri Tablo 1'de yer almıştır. Hastaların yaş ortalaması 53.3 ± 10.2 yıldır ve onu erkek idi. Hastalardan beşinde iki damarda sınır lezyon saptandı ve toplam 20 damarda ölçümler elde edildi (Tablo 2). Ölçüm yapılan damarların %55'i LAD idi. Ortalama darlık derecesi %53.1 ± 13.4 idi (%30 ile %70 arasında). Tekrarlanan FFR_{MYO} ve darlık derecesi ölçümleri arasında

Tablo 1. Klinik özellikler (n:15)

Yaş (ortalama±1SD) yıl	53.3±10.2
Cinsiyet (%E/K)	66.6/33.3
Kararlı AP, n (%)	9 (60)
Kararsız AP, n (%)	6 (40)
Hipertansiyon, n (%)	6 (40)
Ailede KAH öyküsü, n (%)	7 (46.6)
Kolesterol, mg/dl, (ortalama ± 1 SD)	280.9±52.8
SDDK, mm (ortalama±1SD)	1.0±0.7
ADDDK, mm (ortalama ± 1 SD)	0.9±1.1

SD: standar deviasyon, E: erkek, k: kadın, AP: angina pectoris, KAH: koroner arter hastalığı, SDDK: septal diyastolik duvar kalınlığı, ADDDK: arka duvar diyastolik duvar kalınlığı

Tablo 2. Anjiyografik özellikler (n:20)

% çap daralması (ortalama ± 1SD)	53.1±13.4
% çap daralması (min-mak.)	30-70
LAD, n (%)	11 (55)
RCA, n (%)	5 (25)
LCx, n (%)	4 (20)
MLD, mm (ortalama ± 1SD)	1.4±0.9

LAD: sol ön inen arter, RCA: sağ koroner arter, LCx: sirkümlüks arter, MLD: minimum lümen çapı

Tablo 3. FFR_{MYO} ve KKA tekrarlanabilirliği

	1. ölçüm	2. ölçüm	r değeri	p değeri
FFR _{MYO} (ortalama±1SD)	75.1±9.4	74.3±8.7	0.926	0.69
% çap daralması (ortalama±1SD)	53.1±13.4	48.9±17.5	0.436	0.34

KKA: kantitatif koroner anjiyografi

Tablo 4. FFR_{MYO}-anjiyografik değerlerin Perfüzyon sintigrafisine göre karşılaştırması

	Sintigrafi normal	sintigrafi anormal	p değeri
n	9	11	
% çap daralması (ortalama ± 1SD)	49.7±15.5	55.9±11.5	.34
FFR _{MYO} (%) (ortalama±1SD)	83.5±5.3	68.2±5.4	<0.001

fark bulunmadı (Tablo 3). FFR_{MYO} ilk ve ikinci ölçümde sırası ile 75.1 ± 9.4 ve 74.3 ± 8.7 bulundu (r:0.926, p:0.69). Darlık dereceleri arasında daha düşük bir korelasyon bulundu ancak ölçümler arasında fark yoktu (% 53.1 ± 13.4 ve 48.9 ± 17.5; r:0.44,p:0.34)

Anjiyografi ve sintigrafi karşılaştırması: Lezyonlardan 11'inin beslediği alanda sintigrafik olarak geri dönücü defekt saptanırken (Grup 1); 9 lezyon alanında defekt saptanmadı (Grup 2). İki grup arasında çap daralması bakımından fark yoktu (Tablo 4). Lezyon derecesi, sintigrafisi normal bulunanlarda % 55.9 ± 11.5 iken anormal grupta %49.7 ± 15.5 bulundu (p:0.34). Aynı zamanda, koroner anjiyografi ile elde edilen çap daralması ile sintigrafik sonucu öngörme yeteneği oldukça sınırlı bulundu (Tablo 5). Sensitivite %54.5 ve spesifisite ise %55.5 idi.

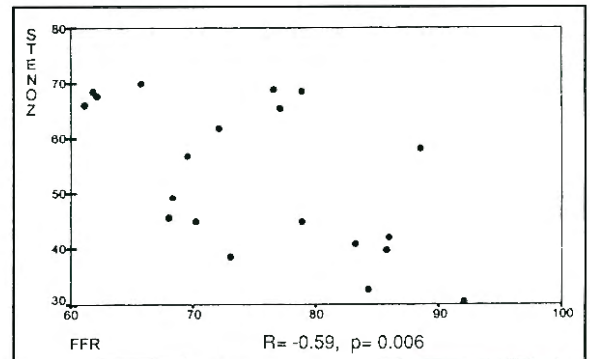
Sintigrafi ile FFR_{MYO} karşılaştırması: Sintigrafik olarak normal bulunan alanlara ait lezyonların tümünde FFR_{MYO} 0.75'in üzerinde bulundu. Sintigrafisi anormal bulunan 11 lezyondan birinde FFR_{MYO} 0.75'in üstünde, kalan 10 lezyon için ise

0.75'in altında bulundu. Uyumsuz sonuç alınan tek lezyon RCA proksimalinde %45 darlık, FFR_{MYO} 78.8 ve sintigrafik olarak sol ventrikülün diyafragmatik yüzünde geri dönücü defekt göstermekte idi. Sintigrafileri normal ve anormal bulunan lezyonlara ait FFR_{MYO} ölçümleri arasında istatistiksel olarak anlamlı fark bulundu (Tablo-4). FFR_{MYO}, sintigrafisi sonuçları normal olan lezyonlarda 83.5 ± 5.3 iken sintigrafisi sonuçları anormal lezyonlar için 68.2 ± 5.4 idi (p<0.001). FFR_{MYO} sensitivitesi ve spesifisitesi mutlak anlamda ve anjiyografiye göre çok daha yüksek bulundu; sırası ile 90.9 ve 100 (Tablo 5).

Anjiyografi ile FFR_{MYO} karşılaştırması: Anjiyografi ile FFR_{MYO} ölçümleri arasında şekil 1'de görüldüğü gibi orta derecede ve ters yönde anlamlı bir korelasyon saptandı (%53.1 ± 13.4 vs 75.1 ± 9.4 sırası ile ve r:-0.59, p:0.006). Ancak lezyonlar %50 ve üzeri (n:10) ile %50nin altında (n:10) olarak ayrıldığında FFR_{MYO} ölçümleri gruplar arasında farksız bulundu (Tablo 6).

Tablo 5. FFR_{MYO} ve anjiyografinin perfüzyon defektini göstermede tanısal değeri

	FFR _{MYO}	Anjiyografi
Sensitivite (%)	90.9	54.5
Spesifisite (%)	100.0	55.5
Pozitif prediktif değer (%)	100.0	60.0
Negatif prediktif değer (%)	90.0	50.0

Şekil 1. Anjiyografi ve FFR_{MYO} arasındaki korelasyon

Tablo 6. Anjiyografi ve FFR_{MYO} karşılaştırılması

	Darlık < %50	Darlık ≥ %50	p değeri
N	10	10	-
Darlık (%)	41.0±5.8	65.2±4.7	0.01
FFR _{myo}	78.9±8.5	71.3±8.9	0.07

TARTIŞMA

Çalışmamızın en önemli sonucu sınır koroner lezyonlarda KKA'ye göre FFR_{myo} yönteminin SPECT ²⁰¹Tl sonuçlarını çok daha iyi öngörmesidir. Toplam 20 damar bölgesinden 19'unda iki yöntem aynı sonucu verirken (anlaşma çok iyi, kappa : 0.9) ; KKA ile SPECT ²⁰¹Tl ancak 11 bölgede benzer sonuç bildirdi (anlaşma şans anlaşmasından kötü, kappa: -0.1). Sintigrafi sonuçları normal ve anormal olan bölgeler için darlık dereceleri arasında fark bulunmazken, FFR_{MYO} değerleri istatistiksel olarak anlamlı olan bir fark gösterdi. Ayrıca sintigrafi ile FFR_{MYO} arasında mükemmel bir korelasyon saptandı (r : 0.9).

Sınır koroner lezyonlar fizyolojik önemlerinin değerlendirilmesi zor olan lezyonlardır. Revaskülarizasyon kararı bir lezyonun anatomik derecesinden çok aynı lezyonun yarattığı fizyolojik öneme göre alınmalıdır (14). Oysa günlük uygulamada yaygın olarak anjiyoplasti öncesi stres test yapılmamaktadır (15). Ayrıca anjiyoplasti yapılan lezyonların yaklaşık %90'ının %70'den az çap daralması gösterdiği düşünülrse sorunun boyutu daha iyi belirtilmiş olur (16). Halen invazif olmayan yöntemlerle değerlendirilen bu tür lezyonlar için anjiyografi laboratuvarında hemen ve güvenilir sonuç verebilecek bir yöntem gereksinim vardır.

Bu amaçla sınır koroner lezyonlarda kullanılan intrakoroner Doppler yöntemi için, literatürde 2 ve üstü değerlerin normal kabul edildiği çalışmalarda, perfüzyon sintigrafisinde saptanan iskemi göstermede %86-92 arasında duyarlılık ve %89-100 arasında özgüllük bildirilmiştir (10-11). Ancak bu yöntem tekrarlanabilir olmasına karşın başlıca hemodinamik değişkenlerden etkilenmesi ve kapiller yatağı ilgilendiren hastalıklar varlığında doğru sonuç vermemesi (lezyon spesifik olmaması) ve normal değerlerle patolojik olanların örtüşmesi nedeniyle pratik kullanımı sınırlı olan bir yöntemdir (17-21).

FFR_{MYO} hemodinamik parametrelerden etkilenmeyen, normal ve patolojik değerleri kesin olarak ayrılmış bir yöntemdir. 1996'da yayınlanan bir çalışmada FFR_{MYO} ile 3 ayn noninvazif test sonuçları karşılaştırılmış ve talyum-201 ile planar görüntüleme ile elde edilen sintigrafik sonuçların öngörülmesinde FFR_{MYO}'un sensitivitesi %92, spesifisitesi %71.8 bulunmuştur (1). Ancak diğer non-invazif testlerle (stres eko, stres egzersiz testi) birleştirilerek, en az bir test sonucunun pozitif bulunması ölçütü ile aynı tanısal değerler hesaplandığında sensitivite %88, spesifisite %100'e ulaşmaktadır. Planar sintigrafi ile FFR_{MYO} uyumsuzluğu, söz edilen çalışmada planar sintigrafinin %42'ye ulaşan yalancı negatif sonuçları nedeniyle. FFR_{MYO} değeri patolojik bulunan 21 olgudan 9'unda perfüzyon defekti bulunmamış ancak bu olguların tümünde diğer non-invazif testlerden en az biri patolojik saptanmıştır. Bizim çalışmamızda kullanılan sintigrafik yöntem SPECT'dir ve planar sintigrafiye göre daha duyarlıdır. Bu nedenle çalışmamızda sensitivite (%91) ve spesifisite (%100) daha yüksek bulunmuştur.

1994'te yayınlanan bir çalışmada FFR_{MYO} ile positron emisyon tomografisi 23 hastada çalışılmış ve korelasyon iyi derecede (r:0.87) bulunmuştur (22). Ayrıca egzersiz stres testle 60 denekte yapılan bir başka çalışmada egzersiz testi pozitif bulunan ve başarılı PTKA sonrası normale dönen tüm hastalarda işlem öncesi bakılan FFR_{myo} patolojik bulunmuştur (23). Çalışmamız, SPECT ²⁰¹Tl ile FFR_{MYO} yöntemlerinin korele edildiği ilk çalışmadır. Diğer sintigrafik ve non-invazif yöntemlerle yapılan çalışmalarda bildirildiği gibi yüksek sensitivite ve spesifisite oranları bulunmuştur. Kullanılan sintigrafik yöntemle ilgili olarak bulunan oranlar şimdiye dek bildirilenlerden daha yüksektir.

Sonuç olarak, koroner lezyonların fizyolojik önemlerinin anjiyograf laboratuvarında diyagnostik işlem ile aynı anda FFR_{MYO} ile belirlenebileceği ve böylece hasta ve operatör açısından bir çok yarar elde edileceği düşünülebilir.

KAYNAKLAR

1. Pijls NH, De Bruyne B, Peels K, et al: Measurement of fractional flow reserve to assess the functional severity of coronary-artery stenosis. N Engl J Med 1996; 334: 170-8

2. Kern MJ, de Bruyne B, Pijls NH: From research to clinical practice: current role of intracoronary physiologically based decision making in the cardiac catheterization laboratory. *J Am Coll Cardiol* 1997; 30: 613-20
3. Pijls NH, Bech GJ, De Bruyne B, van Straten A: Clinical assessment of functional stenosis severity: use of coronary pressure measurements for the decision to bypass a lesion. *Ann Thorac Surg* 1997; 63 (6 Suppl): S6-11
4. Bartunek J, Van Schuerbeeck E, de Bruyne B: Comparison of exercise electrocardiography and dobutamine echocardiography with invasively assessed myocardial fractional flow reserve in evaluation of severity of coronary arterial narrowing. *Am J Cardiol* 1997; 79: 478-81
5. Di Mario C, Gil R, de Feyter PJ, Schuurbiens JC, Serruys PW: Utilization of translational hemodynamics: comparison of pressure and flow methods in stenosis assessment in patients with coronary artery disease. *Cathet Cardiovasc Diagn* 1996; 38: 189-201
6. Pijls NH, Van Gelder B, Van der Voort P, et al: Fractional flow reserve. A useful index to evaluate the influence of an epicardial coronary stenosis on myocardial blood flow. *Circulation* 1995; 92: 3183-93
7. Tron C, Donohue TJ, Bach RG, et al: Comparison of pressure-derived fractional flow reserve with poststenotic coronary flow velocity reserve for prediction of stress myocardial perfusion imaging results. *Am Heart J* 1995; 130: 723-33
8. De Bruyne B, Bartunek J, Sys SU, Heyndrickx GR: Relation between myocardial fractional flow reserve calculated from coronary pressure measurements and exercise-induced myocardial ischemia. *Circulation* 1995; 92: 39-46
9. Joye JD, Schulman DS, Lasorda D, Farah T, Donohue BC, Reichel N: Intracoronary Doppler guide wire versus stress single-photon emission computed tomographic thallium-201 imaging in assessment of intermediate coronary stenosis. *J Am Coll Cardiol* 1994; 24: 940-7
10. Heller LI, Cates C, Popma J, et al: Intracoronary Doppler assessment of moderate coronary artery disease: comparison with 201Tl imaging and coronary angiography. *FACTS Study Group. Circulation* 1997; 96: 484-90
11. Miller DD, Donohue TJ, Younis LT, et al: Correlation of pharmacological 99mTc-sestamibi myocardial perfusion imaging with poststenotic coronary flow reserve in patients with angiographically intermediate coronary artery stenosis. *Circulation* 1994; 89: 2150-60
12. Kern MJ, Donohue TJ, Aguirre FV, et al: Assessment of angiographically intermediate coronary artery stenosis using the Doppler flowwire. *Am J Cardiol* 1993; 71: 26D-33D
13. Caymaz O, Metin M, Turgut B, ve ark: Koroner arter anjiyografik sınır lezyonlarının değerlendirilmesinde intrakoronar Doppler ve intrakoronar Sestamibi korelasyonu. *Türk Kardiyol Dern Arş* 1996; 24: 484-90
14. Ryan TJ, Faxon DP, Gunnar RM, et al: ACC/AHA guidelines for percutaneous transluminal coronary angioplasty. *AHA/ACC task force report. Circulation* 1988; 78: 780-9
15. Topol EJ, Ellis SG, Cosgrove DM, et al: Analysis of coronary angioplasty practise in the United States with an insurance-claims database. *Circulation* 1993; 87: 1489-97
16. Rensing BJ, Hermans MD, Deckers JW, et al: Lumen narrowing after PTCA nears a Gaussian distribution: a quantitative angiographic study in 1445 successfully dilated lesions. *J Am Coll Cardiol* 1992; 19: 939-45
17. Chauhan A, More RS, Mullins PA, Taylor G, Petch C, Schofield PM: Aging-associated endothelial dysfunction in humans is reversed by L-arginine. *J Am Coll Cardiol* 1996; 28: 1796-804
18. Akeuchi M, Nohtomi Y, Kuroiwa A: Does coronary flow reserve assessed by blood flow velocity analysis reflect absolute coronary flow reserve? *Cathet Cardiovasc Diagn* 1996; 38: 251-4
19. Di Mario C, Gil R, Serruys PW: Long-term reproducibility of coronary flow velocity measurements in patients with coronary artery disease. *Am J Cardiol* 1995; 75: 1177-80
20. Kern MJ, Bah RG, Mechem CJ, et al: Variations in normal coronary vasodilatory reserve stratified by artery, gender, heart transplantation and coronary artery disease. *J Am Coll Cardiol* 1996; 28: 1154-60
21. De Bruyne B, Bartunek J, Sys Pijls NH, Heyndrickx GR, Wijns W: Simultaneous coronary pressure and flow velocity measurements in humans. Feasibility, reproducibility, and hemodynamic dependence of coronary flow velocity reserve, hyperemic flow versus pressure slope index, and fractional flow reserve. *Circulation* 1996; 94: 1842-9
22. De Bruyne B, Baudhuin T, Melin JA, et al: Coronary flow reserve calculated from pressure measurements in humans. Validation with positron emission tomography. *Circulation* 1994; 89: 1013-22
23. Pijls NH, Van Gelder B, Van der Voort P, et al: Fractional flow reserve. A useful index to evaluate the influence of an epicardial coronary stenosis on myocardial blood flow. *Circulation* 1995; 92: 3183-93