

Görüntülü olgu örnekleri

Case images

Behçet hastalığı ile ilişkili sağ atriyum içinde serbest yüzen üç komponentli trombus benzeri görünüm

Free floating thrombus-like image with three components in right atrium associated with Behçet's disease

Zeki Yüksel Günaydın

Osman Bektaş

Yusuf Emre Gürel#

Ahmet Kaya

Ordu Üniversitesi

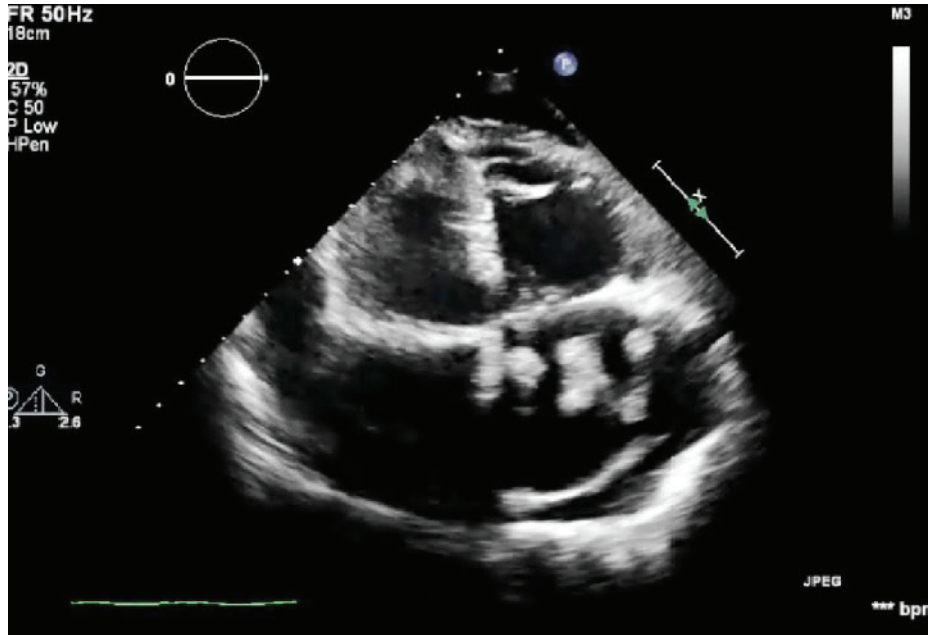
Tıp Fakültesi, Kardiyoloji

Anabilim Dalı, Ordu;

#Ordu Devlet Hastanesi,

Kardiyoloji Kliniği, Ordu

Behçet hastalığı, kronik, enflamatuvar bir çoklu sistem hastalığıdır. Bu hastalarda kardiyovasküler tutulum %7-%29 oranında bildirilmiş olmasına rağmen sağ atriyumda trombus çok ender görülür. Behçet hastalığı bulunan 50 yaşında kadın hasta, kliniğimize iki gün önce başlayan ve gittikçe şiddetlenen nefes darlığı şikayetiyle başvurdu. Başvuru esnasında hastanın bilinci açıktı ve yer-zaman oryantasyonu mevcuttu. Arter basıncı 102/66 mmHg, oksijen saturasyonu %90, ateş 36.7 derece idi. Fizik muayenesinde akciğerin bazal bölümlerinde hafif ronküs, mezokardiyak odakta 2/6 sistolik üfürüm mevcuttu. Elektrokardiyografisinde sinüs taşikardisi (120/dk) ve sol dal bloğu gözlemlendi. Bronkodilatatör ve oksijen tedavisi başlanan hastanın nefes darlığında azalma olmaması nedeniyle transtorasik ekokardiyografi (TTE) uygulandı. Transtorasik ekokardiyografide sağ atriyum, sol ventrikül, sağ ventrikül komşuluğunda perikart sıvısı, sağ ventrikül ve sağ atriyumda genişleme, ileri triküspit kapak yetersizliği (TR), TR jetinden hesaplanan tahmini pulmoner arter sistolik basıncı 73 mmHg ve sağ atriyumda üç komponentli bulunan helezonvari serbest trombus benzeri görünüm saptandı (Şekil, Video 1*). Hastaya acil cerrahi planlandı ancak hasta yoğun bakım ünitesine alındığı sırada kaybedildi.



Şekil- Transtorasik ekokardiyografik incelemede (apikal 4-boşluk görüntülemesinde) sağ atriyumda dev trombus benzeri görünüm izlenmekte. *Video dosyası yazının internet adresinde yer almaktadır.

