

Editöre Mektup

Letter to the Editor

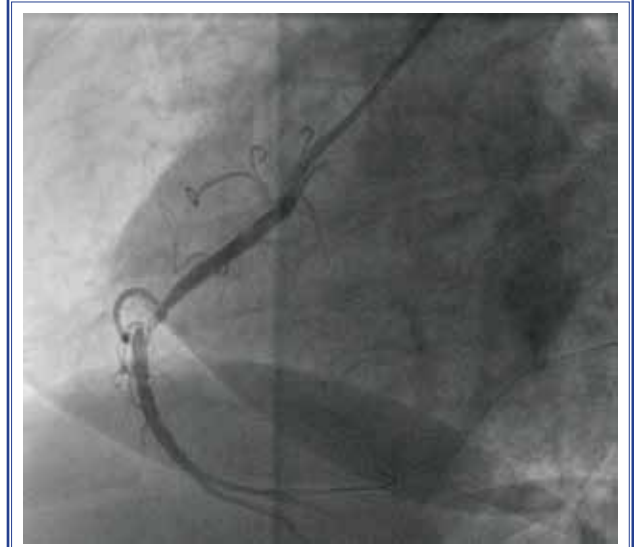
Sağ koroner arter çıkış anomalilerinde yeniden şekillendirilen sol Judkins kateter ile sağ koroner anjiyografisi: Bir sol Judkins ile iki kuş

Sayın Editör,

Türk Kardiyoloji Derneği Arşivi dergisinin 2012 yılı 6. sayısında yayımlanan Akgün ve ark.nın “Sağ koroner arter (RCA) çıkış anomalilerinde yeniden şekillendirilen sol Judkins kateter ile sağ koroner anjiyografisi: Bir sol Judkins ile iki kuş”^[1] isimli yazılarını ilgi ile okumuş bulunmaktayız. Biz de RCA’sı suprasinüzal bölgeden aşağıya doğru eğimli olarak çıkan 65 yaşında bir kadın hastada farklı kateterler denedikten sonra, bir sol Judkins 4 kateterini yazarların anlattığı şekilde biçimlendirdik ve RCA’ya kolaylıkla yerleştirebildik (Şekil 1) ve ardından başarılı bir şekilde perkütan koroner girişimimizi uyguladık.

RCA’nın ağzının yukarıya veya aşağıya doğru olduğu ve beklenenden daha proksimalde bulunduğu durumlarda selektif kanülasyon gerçekten zor olup bu durum birçok farklı kateterin kullanımı ile aşılabilmektedir. Akgün ve ark.nın tekniği gerçekten hem maliyeti düşürmekte hem de işlem süresini ve dolayısıyla kullanılan opak madde miktarını ve maruz kalınan radyasyon dozunu azaltmaktadır. Ancak böyle şekillendirilmiş kateterin distal ucu diğer kateterlere kıyasla damar iç duvarına daha fazla bası yapabilir ve bu da diseksiyon veya rüptüre neden olabilir. Bu konuda dikkatli olunması gerektiğini düşünmekteyiz.

Yazarların da ifade ettiği gibi RCA’nın selektif olarak kanülasyonunun zor olduğu durumlarda yeniden



Şekil 1. Yeniden şekillendirilmiş bir sol Judkins kateter ile sağ koroner artere selektif kanülasyon.

şekillendirilen sol Judkins kateter ile selektif kanülasyon başarılı ve maliyet etkin bir yöntem olabilir.

Saygılarımızla,

Dr. Zekeriya Küçükdurmaz, Dr. İbrahim Gül,
Dr. Hekim Karapınar, Dr. Ulaş Türker

Cumhuriyet Üniversitesi Tıp Fakültesi,
Kardiyoloji Anabilim Dalı, Sivas
e-posta: trimesgites@hotmail.com

Kaynaklar

1. Reshaping the left Judkins catheter for a right coronary angiogram in the anomalous aortic origin of the right coronary: killing two birds with one left Judkins. [Article in Turkish] Turk Kardiyol Dern Ars 2012;40:513-7.