

A-V tam blok bulunan hipertrofik obstrüktif kardiyomiyopatili bir olguda DDD-R pacemaker uygulaması

DDD-R pacemaker implantation in a patient with A-V complete block and
hypertrophic obstructive cardiomyopathy

Dr. Turgut Karabağ, Dr. Kurtuluş Özdemir, Dr. Bülent Altunkeser, Dr. Fatih Koç

Selçuk Üniversitesi Meram Tıp Fakültesi Kardiyoloji Anabilim Dalı, Konya

Hipertrofik obstrüktif kardiyomiyopatide (HOKM), iki odacıklı pacemaker (DDD) uygulaması, seçilmiş hastalarda sol ventrikül çıkış yolu (SVÇY) gradiyentini azaltan ve semptomları düzelten etkili bir yöntemdir. Kliniğimize atriyoventriküler tam blok, HOKM ve üçüncü derece mitral kapak yetersizliği tanılarıyla yatırılan 78 yaşındaki bir erkek hastaya DDD-R pacemaker takıldı. Uygulama sonrasında hastanın SVÇY gradiyentinde anlamlı azalma, fonksiyonel kapasitesinde ve semptomlarda ciddi düzelme görüldü.

Anahtar sözcükler: Kardiyak pacing, yapay; kardiyomiyopati, hipertrofik; mitral kapağı prolapsusu; kalp pili.

Tıbbi tedaviye yanıt vermeyen hipertrofik obstrüktif kardiyomiyopatili (HOKM) hastaların tedavisi hala tartışmalıdır. Hipertrofik obstrüktif kardiyomiyopatide semptomların patofizyolojisi sol ventrikül çıkış yolu (SVÇY) obstrüksiyonu, diyastolik fonksiyon bozukluğu, mitral kapağı yetersizliği (MY) ve aritmilerden oluşan kompleks bir durumdur.^[1] Cerrahi miyotomi-miyektomi, deneyimli merkezlerde uygulandığında, SVÇY obstrüksiyonunu hafifletmede ve semptomları iyileştirmede etkili ve güvenilir bir yöntemdir.^[2-4] Negatif inotropik ilaçlar etkisiz olduğunda ve septal miyotomi ve miyektomi konusunda deneyimli cerrah ve uygun koşullar bulunmadığında SVÇY obstrüksiyonunu azaltmada iki odacıklı (DDD) kalıcı pacemaker ve septal koroner arter ve/veya arterlerin embolizasyonu cerrahiye alternatif yöntemler olarak uygulanmaktadır. Bu grup hastaların tedavisini belirlerken yaş, yaşam stili ve cerrahi riski gibi faktörler göz önüne alınmaktadır.^[1] DDD pacemaker implantasyonunun, seçilmiş hastalarda

Dual chamber permanent pacemaker (DDD) implantation is an effective method which reduces the severity of left ventricular outflow tract (LVOT) gradient and relieves the symptoms in selected patients with hypertrophic obstructive cardiomyopathy (HOCM). A 78-year-old male patient underwent DDD-R pacemaker implantation following admission with complete atrioventricular block, HOCM, and mitral regurgitation of grade III. Following the procedure, a significant decrease in LVOT gradient and serious improvement in functional capacity and symptoms were seen.

Key words: Cardiac pacing, artificial; cardiomyopathy, hypertrophic; mitral valve prolapse; pacemaker, artificial.

hemodinamik ve semptomatik iyileşme sağladığı gösterilmiştir.^[5,6]

Bu yazıda, atriyoventriküler (A-V) tam blok, HOKM ve üçüncü derece MY tanıları ile kliniğimize yatırılan ve takibinde DDD-R pacemaker takılan, SVÇY'deki gradiyentinde anlamlı azalma olan, MY'de belirgin düzelme olmasa da fonksiyonel kapasitesinde ve semptomlarında ciddi düzelme sağlanan 78 yaşındaki bir erkek hasta sunuldu.

OLGU SUNUMU

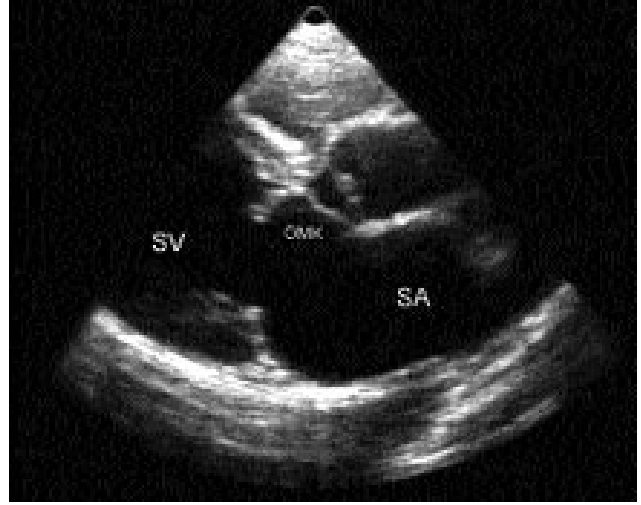
Yetmiş sekiz yaşında erkek hasta polikliniğimize dört aydır şiddeti artan halsizlik, göz kararması ve baş dönmesi şikayetleriyle başvurdu. Baş dönmesi özellikle yataktan kalkarken olan hasta bayılma tarif etmiyordu. Hastada hipertansiyon, şeker hastalığı, sigara içme, ailede koroner arter hastalığı, romatizmal ateş öyküsü yoktu. Fizik muayenede kan basıncı 120/80 mmHg, nabız 48/dk ve düzenli idi. Kardiyak oskültasyonda kalp ritmik ve bradikardik idi. Birinci

Geliş tarihi: 03.03.2005 Kabul tarihi: 21.06.2005

Yazışma adresi: Dr. Turgut Karabağ, Sezin Tıbbi Görüntüleme Merkezi, Meram Yeni Yol, No: 166, 42070 Meram, Konya.
Tel: 0332 - 323 33 06 Faks: 0332 - 324 20 17 e-posta: turgutkarabag@hotmail.com

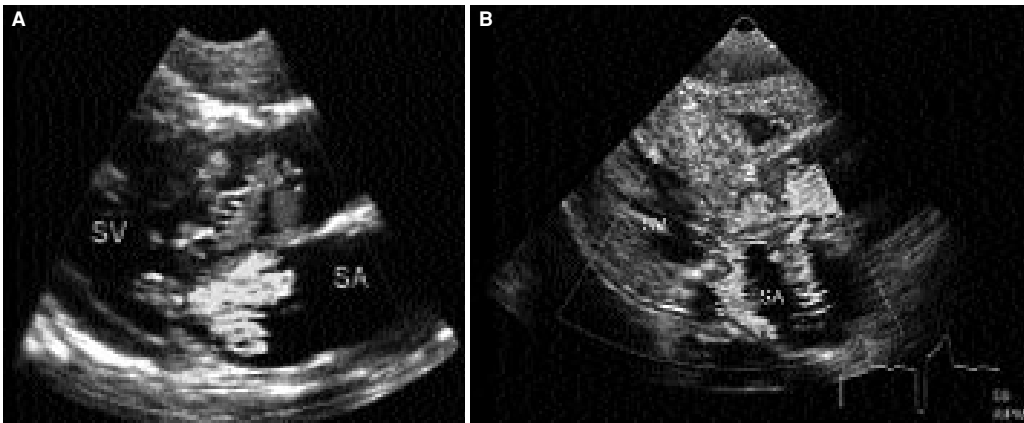
ve ikinci kalp sesi normaldi. Mitral odakta daha kuvvetli olmak üzere, tüm odaklarda 3/6 pansistolik üfürüm duyuluyordu. Üfürüm sternum kenarı boyunca duyuluyor, boynun iki yanına yayılıyordu. Mezokardiyak odakta 1/6 diyastolik üfürüm vardı. Diğer sistemlerin muayene bulguları normaldi. Açlık kan şekeri, elektrolit ve lipid değerleri normaldi. Elektrokardiyografide A-V tam blok ve sol ventrikül hipertrofisi bulguları vardı. Telekardiyografide aort topuzu belirgin, kardiyotorasik oran normal bulundu. Trans-torastik ekokardiyografi ile hipertrofik kardiyomiopati tanısı kondu. İnterventriküler septum kalınlığı 23 mm, sol ventrikül arka duvar kalınlığı ise 14 mm idi. Septum arka duvar oranı 1.6 idi. Sol ventrikül boyutları normaldi. Mitral ön yaprakçık kalınlaşmıştı ve sistolik öne hareket gösteriyordu (Şekil 1). Aort kapak açıklığı normaldi. Renkli ekokardiyografi ile üçüncü derece MY (Şekil 2a), birinci derece aort yetersizliği, birinci derece triküspit yetersizliği görüldü. Papiller adaleler normal yerleşimli idi. Sol atriyum, aort kökü ve asendan aort genişti. Sol ventrikül çıkış yolunda bazalde 120 mmHg, Valsalva manevrası ile provokasyonla 150 mmHg gradiyent ölçüldü. Pulmoner arter basıncı 32 mmHg idi. Elektrokardiyografide A-V tam blok, takibinde bifasiküler bloka (1. derece A-V blok ve sağ dal bloku) dönüştü.

Semptomların A-V tam bloka bağlı olduğu düşünülerek hastaya DDD-R pacemaker takılması planlandı. Kalıcı kalp pili yerleştirilmeden önce koroner anjiyografi ve ventrikülografi uygulandı. Koroner arter hastalığı bulunmayan hastada ventrikül içi basınçlarda HOKM ile uyumlu basınç trasesi gözlendi. Bunun üzerine, hastaya DDD-R kalıcı pacemaker takıldı. Pacemakerın ventriküler elektrodu apekse yerleştirildi. Pacemakerın AV intervalinin gradiyenti üzerine etkisi ekokardiyografi eşliğinde değerlendirilerek optimizasyon sağlandı. Pacemaker DDD-R moduna programlandı. Beta-bloker ve/veya kalsiyum antagonisti tedavisi verilmedi. Pacemaker takıldıktan bir ve üç ay sonra hasta kontrole çağırıldı. Ekokardiyografide, septum kalınlığı 22 mm, arka duvar kalınlığı ise 12 mm ölçüldü. Sistolik öne hareket gözlenmedi. Mitral kapağı yetersizliğinin azalmadığı (Şekil 2b), pulmoner arter basıncının da değişmediği görüldü. Sol ventrikül çıkış yolundaki gradiyentin ise azaldığı gözlendi (bazalde 52 mmHg, provokasyonla 81 mmHg) (Şekil 3). Diğer ekokardiyografik bulgularda değişiklik saptanmadı. Poliklinik kontrollerinde pacemakerın devrede olduğu görüldü. Hasta bir daha baş dönmesi olmadığını belirtti. Daha önce sınıf 3 olarak belirlenen fonksiyonel kapasitesi sınıf 1-2 olarak değerlendirildi. Hastanın yürüyüş mesafesi ise pacemaker yerleştirilmesi öncesine göre 2-3 kat artmıştı.

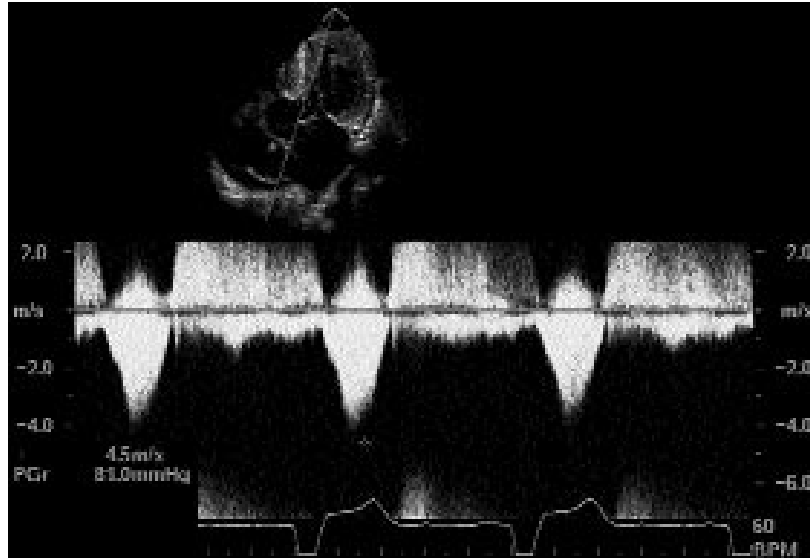


Şekil 1. Ön mitral kapakçığın sistolik öne hareketinin parasternal uzun eksen görüntüsü. SV: Sol ventrikül; SA: Sol atriyum; ÖMK: Ön mitral kapakçık.

yonu sağlandı. Pacemaker DDD-R moduna programlandı. Beta-bloker ve/veya kalsiyum antagonisti tedavisi verilmedi. Pacemaker takıldıktan bir ve üç ay sonra hasta kontrole çağırıldı. Ekokardiyografide, septum kalınlığı 22 mm, arka duvar kalınlığı ise 12 mm ölçüldü. Sistolik öne hareket gözlenmedi. Mitral kapağı yetersizliğinin azalmadığı (Şekil 2b), pulmoner arter basıncının da değişmediği görüldü. Sol ventrikül çıkış yolundaki gradiyentin ise azaldığı gözlendi (bazalde 52 mmHg, provokasyonla 81 mmHg) (Şekil 3). Diğer ekokardiyografik bulgularda değişiklik saptanmadı. Poliklinik kontrollerinde pacemakerın devrede olduğu görüldü. Hasta bir daha baş dönmesi olmadığını belirtti. Daha önce sınıf 3 olarak belirlenen fonksiyonel kapasitesi sınıf 1-2 olarak değerlendirildi. Hastanın yürüyüş mesafesi ise pacemaker yerleştirilmesi öncesine göre 2-3 kat artmıştı.



Şekil 2. DDD-R pacemaker takılmasından (A) önce ve (B) sonra mitral yetersizliğin parasternal uzun eksen görüntüsü. SV: Sol ventrikül; SA: Sol atriyum.



Şekil 3. DDD-R pacemaker takılmasından sonra gradiyentin 81 mmHg'ye düştüğünü gösteren görüntü.

TARTIŞMA

Hipertrofik obstrüktif kardiyomyopatide dinamik SVÇY obstrüksiyonu ve buna eşlik eden MY, başlıca mitral ön yaprakçığın sistolik öne hareketine bağlı oluşur ve kapakta organik patoloji olmadıkça, derecesi çıkış yolu gradiyenti ile korelasyon gösterir.^[7] Sistolik öne hareket, ventriküler septal hipertrofi sonucu daralan SVÇY'den kanın hızlı bir şekilde geçişi ile oluşur. Hızlı kan geçişi, Venturi etkisi ve çekim güçleri ile sonuçlanarak mitral ön yaprakçık ile kordaları interventriküler septuma çekerek ön yaprakçığın septuma değmesine, sonuçta da SVÇY obstrüksiyonuna yol açar.^[8,9] Tedaviye dirençli HOKM'de, özellikle SVÇY gradiyenti yüksek hastalarda miyektominin MY'yi azalttığı ve semptomatik iyileşme sağladığı bilinmektedir.^[4] Ancak, miyektomi için hasta seçimi önemlidir; hasta yaşlı olmamalı, ileti yollarında kusur bulunmamalıdır. ACC/AHA/NASPE 2002 kılavuzunda, ağır biçimde semptomatik, tıbbi tedaviye dirençli, sol ventrikül çıkış yolu obstrüksiyonu olan HOKM'li hastalarda kalıcı pacemaker önerilmektedir. Olgumuzda ise, HOKM varlığı yanı sıra şikayetlerin başlıca A-V tam bloka bağlı olduğu düşünülerek kalıcı pacemaker yerleştirilmiştir. Yapılan çalışmalarda, mitral kapakta intrinsik anomali varlığında cerrahi uygulama, MY'nin sistolik öne harekete bağlı olduğu durumlarda da DDD pacemaker uygulanması gerektiğine inanılmaktadır.^[10] DDD pacemaker uygulanan HOKM'li hastalarda MY derecesinin azaldığı ve bu azalmanın SVÇY'deki gradiyent azalması ile korelasyon gösterdiği bildirilmiştir.^[10] Olgumuzda, kalıcı pacemaker takılması sonrasında

sol ventrikül çıkış yolundaki gradiyente belirgin azalma olmasına rağmen, mitral kapağın sistolik öne hareketinde değişiklik gözlenmedi. Mitral kapağın yetersizlik derecesinin azalmaması, ileri yaştaki hastada mitral kapakta oluşan kalıcı fibrotik değişikliklere bağlı olabilir.

Yapılan bir çalışmada, DDD pacemaker takılan HOKM'li 19 hastanın %42'sinde hemodinamik olarak belirgin iyileşme gözlenmemesine rağmen semptomlarda görülen düzelme işlemin plasebo etkisine bağlanmıştır.^[6] Kalıcı pacemaker sonrası ortaya çıkan bu plasebo etkisinin hekime ve girişimsel bir işleme duyulan güvene bağlı olduğu öne sürülmüş; ancak, bu plasebo etkisinin sınırlı olduğu ve altı ay sonra azaldığı belirtilmiştir.^[6,11] Olgumuzda ise SVÇY gradiyentindeki azalmaya rağmen, MY derecesi ve pulmoner arter basıncında azalma gözlenmedi. Kısa dönemde hastanın fonksiyonel kapasitesi, semptomları ve yürüyüş mesafesinde gözlenen belirgin düzelmenin, pacemaker sonrası gradiyent azalması ile birlikte, atriyoventriküler senkronizasyonun sağlanması sonucu olduğunu düşünüyoruz.^[12]

Sonuç olarak, ileti yollarında kusur bulunan, tıbbi tedaviye dirençli HOKM'li olgularda DDD pacemaker uygulaması, SVÇY gradiyentini ve MY'yi tamamen düzeltme de semptomlarda ve fonksiyonel kapasitede düzelme sağlayabilecek bir yöntemdir.

KAYNAKLAR

1. Ommen SR, Nishimura RA, Squires RW, Schaff HV, Danielson GK, Tajik AJ. Comparison of dual-chamber pacing versus septal myectomy for the treatment of

- patients with hypertrophic obstructive cardiomyopathy: a comparison of objective hemodynamic and exercise end points. *J Am Coll Cardiol* 1999;34:191-6.
2. McCully RB, Nishimura RA, Tajik AJ, Schaff HV, Danielson GK. Extent of clinical improvement after surgical treatment of hypertrophic obstructive cardiomyopathy. *Circulation* 1996;94:467-71.
 3. Mohr R, Schaff HV, Danielson GK, Puga FJ, Pluth JR, Tajik AJ. The outcome of surgical treatment of hypertrophic obstructive cardiomyopathy. Experience over 15 years. *J Thorac Cardiovasc Surg* 1989;97:666-74.
 4. Williams WG, Wigle ED, Rakowski H, Smallhorn J, LeBlanc J, Trusler GA. Results of surgery for hypertrophic obstructive cardiomyopathy. *Circulation* 1987;76(5 Pt 2):V104-8.
 5. Fananapazir L, Epstein ND, Curiel RV, Panza JA, Tripodi D, McAreavey D. Long-term results of dual-chamber (DDD) pacing in obstructive hypertrophic cardiomyopathy. Evidence for progressive symptomatic and hemodynamic improvement and reduction of left ventricular hypertrophy. *Circulation* 1994;90:2731-42.
 6. Nishimura RA, Trusty JM, Hayes DL, Ilstrup DM, Larson DR, Hayes SN, et al. Dual-chamber pacing for hypertrophic cardiomyopathy: a randomized, double-blind, crossover trial. *J Am Coll Cardiol* 1997;29:435-41.
 7. Pollick C, Rakowski H, Wigle ED. Muscular subaortic stenosis: the quantitative relationship between systolic anterior motion and the pressure gradient. *Circulation* 1984;69:43-9.
 8. Gilbert BW, Pollick C, Adelman AG, Wigle ED. Hypertrophic cardiomyopathy: subclassification by M mode echocardiography. *Am J Cardiol* 1980;45:861-72.
 9. Wigle ED, Sasson Z, Henderson MA, Ruddy TD, Fulop J, Rakowski H, et al. Hypertrophic cardiomyopathy. The importance of the site and the extent of hypertrophy. A review. *Prog Cardiovasc Dis* 1985;28:1-83.
 10. Pavin D, de Place C, Le Breton H, Leclercq C, Gras D, Victor F, et al. Effects of permanent dual-chamber pacing on mitral regurgitation in hypertrophic obstructive cardiomyopathy. *Eur Heart J* 1999;20:203-10.
 11. Gadler F, Linde C, Daubert C, McKenna W, Meisel E, Aliot E, et al. Significant improvement of quality of life following atrioventricular synchronous pacing in patients with hypertrophic obstructive cardiomyopathy. Data from 1 year of follow-up. PIC study group. *Pacing In Cardiomyopathy. Eur Heart J* 1999;20:1044-50.
 12. Daubert JC, Pavin D, Gras D, De Place C, Leclercq C, Le Breton H, et al. Importance of atrial contraction in hypertrophic obstructive cardiomyopathy: implications for pacing therapy. *J Interv Cardiol* 1996;9:335-45.