

Takotsubo sendromu ile ilişkili uzun QT'nin tetiklediği ventrikül taşikardisi

Long QT-induced ventricular tachycardia associated with Takotsubo cardiomyopathy

Dr. Musa Çakıcı, Dr. Mustafa Çetin, Dr. Mustafa Polat, Dr. Arif Süner

Adıyaman Üniversitesi Tıp Fakültesi, Kardiyoloji Anabilim Dalı, Adıyaman

Özet– Takotsubo kardiyomiyopatisi, önemli koroner arter hastalığı olmayan hastalarda akut miyokart enfarktüsünü taklit eden elektrokardiyografik değişikliklerle beraber ventrikül apeksinin geçici balonlaşması ile karakterize bir sendromdur. Bu yazıda, uzun QT sendromunun tetiklediği ventrikül taşikardileri olan nadir bir Takotsubo sendromlu olgu sunuldu. Metoprolol tedavisinden sonra aynı gün içinde uzun QT aralığı normale döndü ve ventrikül taşikardileri sonlandı.

Summary– Takotsubo cardiomyopathy (TC) is a syndrome characterized by transient left ventricular apical ballooning associated with electrocardiogram changes and mimicking acute myocardial infarction in patients without significant coronary disease on angiography. We report an unusual case of a patient who presented with TC associated with long-QT syndrome-induced ventricular tachycardia. QT interval prolongation was normalized and ventricular tachycardias were stopped within the same day with metoprolol treatment.

Takotsubo sendromu (TS) koroner arterlerinde anlamlı darlık olmayan kişide, sol ventrikülün apikal kısmının, geçici balonlaşması ile karakterize bir sendromdur.^[1] Akut miyokart enfarktüsü (ME) düşünülen olguların %1'inde TS olduğu saptanmıştır.^[2] ME'de görülen aritmi komplikasyonlarının TS'de de görülebilmesi ayırıcı tanıda güçlükler neden olmaktadır.^[3]

Kliniğimize QT uzamasına bağlı ventrikül taşikardisi (VT) atakları ile başvuran TS'li olguyu sunduk.

OLGU SUNUMU

Altmış yedi yaşında kadın hasta, yaklaşık 12 saat önce başlayan göğüs ağrısı, baş dönmesi ve çarpıntı atakları yakınmaları ile acil servisimize başvurdu. Hastanın öyküsünde, bir ay önce kız kardeşini kaybettiği, bu olaydan sonra ciddi bir ruhsal bunalım yaşadığı, uyku düzeninin, yeme-içme alışkanlığının bozulduğu ve yaklaşık 7-8 kg zayıfladığı öğrenildi. Özgeçmişinde hipertansiyon mevcuttu. Fizik mu-

ayenede patolojik bulguya rastlanmadı. EKG'de V3-6, D1, -3, aVF derivasyonlarında simetrik, derin T dalga negatifliği mevcuttu ve QTc süresi 680 ms ölçüldü (Şekil 1a).

Hastanın monitör takiplerinde süregelen olmayan VT ataklarının olduğu gözlemlendi. Biyokimyasal değerlendirmede; troponin I 3.8 ng/ml, NT-proBNP 3200 pg/ml, kalsiyum 8.9 mg/dl, magnezyum 2.5 mg/dl, potasyum 4.4 mg/dl, beyaz küre 8500, sedimentasyon 28 mm/h, CRP 12 mg/dl idi. Hasta, akut koroner sendrom ön tanısı ve süregelen olmayan VT ile yoğun bakıma yatırıldı. Yatak başında yapılan ekokardiyografide sol ventrikül ejeksiyon fraksiyonu (EF) modifiye Simpson metoduyla %40 olarak hesaplandı ve apikal segment anevrizmatik, diğer duvar hareketleri normokinetik idi (Şekil 2a, b). Hastaya erken revaskularizasyon amacıyla yapılan koroner anjiyografide, koroner arterlerde anlamlı darlık saptanmadı (Şekil 3a, b) ve ventrikülografide apikal anevrizma görül-

Kısaltmalar:

AV	Atriyoventriküler
EF	Ejeksiyon fraksiyonu
ME	Miyokart enfarktüsü
TS	Takotsubo sendromu
VT	Ventrikül taşikardisi

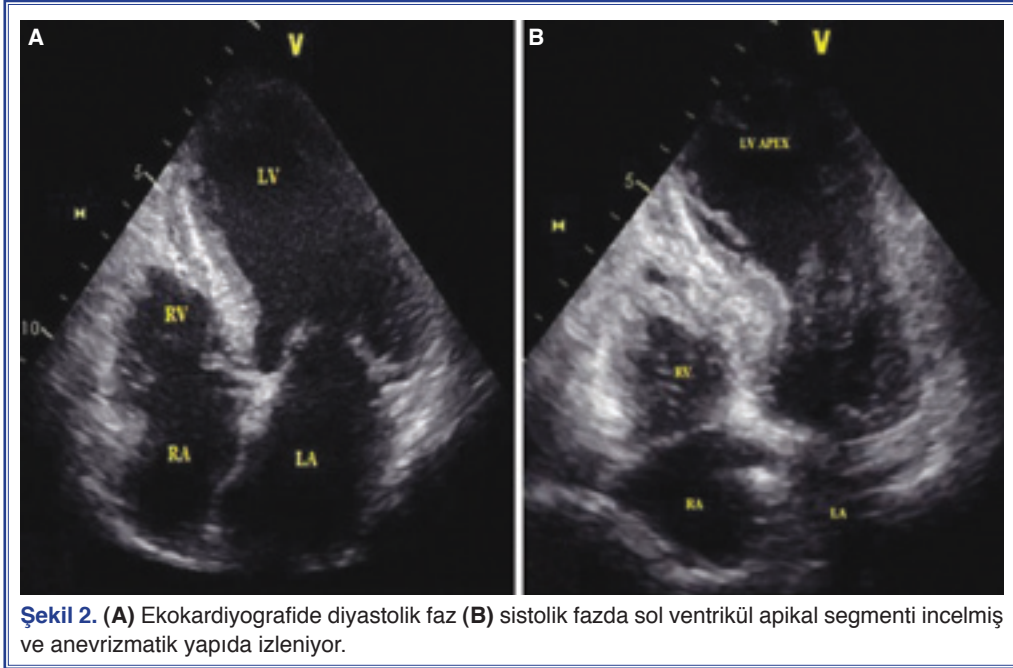
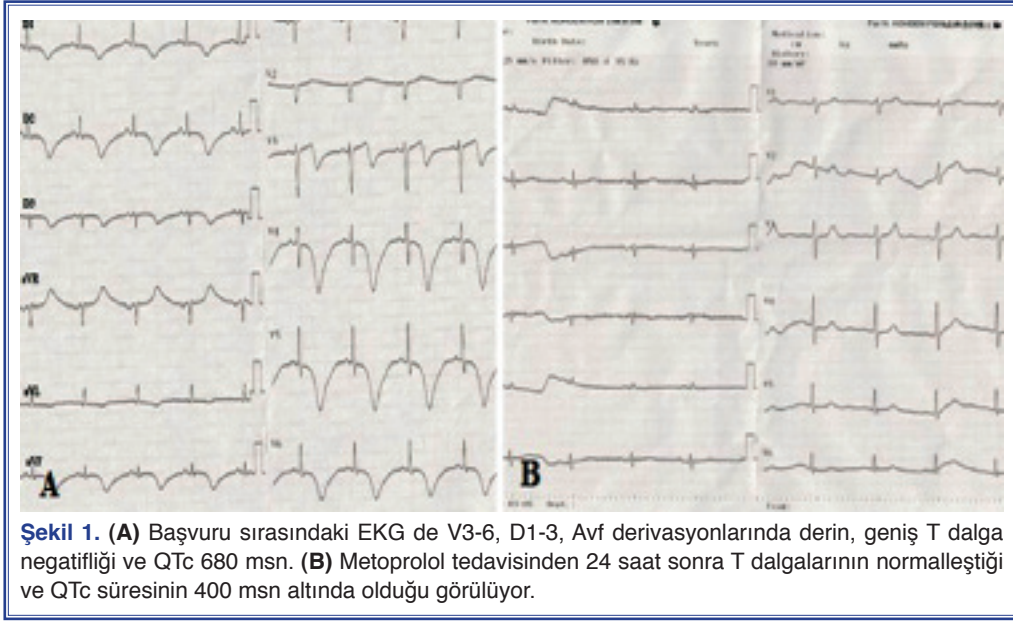
Geliş tarihi: 09.04.2013 Kabul tarihi: 27.06.2013

Yazışma adresi: Dr. Musa Çakıcı, Adıyaman Üniversitesi Tıp Fakültesi, Kardiyoloji Anabilim Dalı, 27070 Adıyaman.

Tel: 0416 - 223 16 94 e-posta: drmusacakici@gmail.com

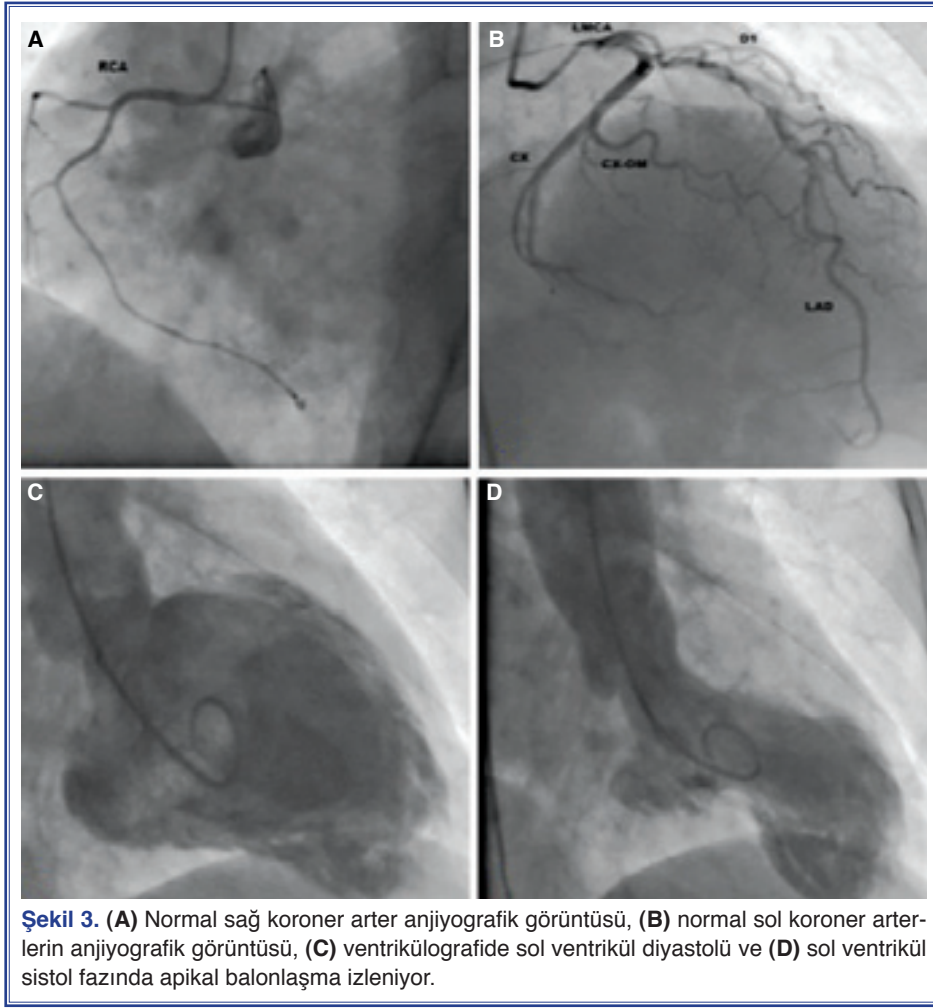
© 2014 Türk Kardiyoloji Derneği





dü (Şekil 3c, d). Hastanın emosyonel yakınmaları, tipik ekokardiyografi ve ventrikülografi bulguları TS olabileceğini düşündürdü. Kalbin manyetik rezonans (MR) görüntülemesinde; apekte incelmeye ve anevrizma saptandı (Şekil 4a-d). Hastanın yoğun bakım takiplerinde sık tekrarlayan, süregelen olmayan VT atakları oldu. Bir kez hemodinaminin bozulmasına neden olan süregelen VT atağı olması üzerine 100 joule ile DC kardiyoversiyon yapıldı ve sinüs ritmi sağlandı. Hastanın idame tedavisi; metoprolol 1x100 mg/gün,

asetilsalisilikasit 1x100 mg/gün, ramipril 1x10 mg/gün olarak düzenlendi. Psikiyatri tarafından değerlendirilen hastaya majör depresyon tanısı konuldu ve sertralin 1x100 mg/gün, alprazolam 1x0.5 mg/gün başlandı. Takiplerinde tekrarlayan ventrikül taşikardileri olmadı. Metoprolol verildikten 24 saat sonra EKO'da apikal anevrizmanın devam etmesine rağmen QTc 390 msn olarak ölçüldü T dalga negatifliğinin düzeldiği görüldü (Şekil 1b). Üç hafta sonra yapılan EKO'da apikal segmentler normal ve sol



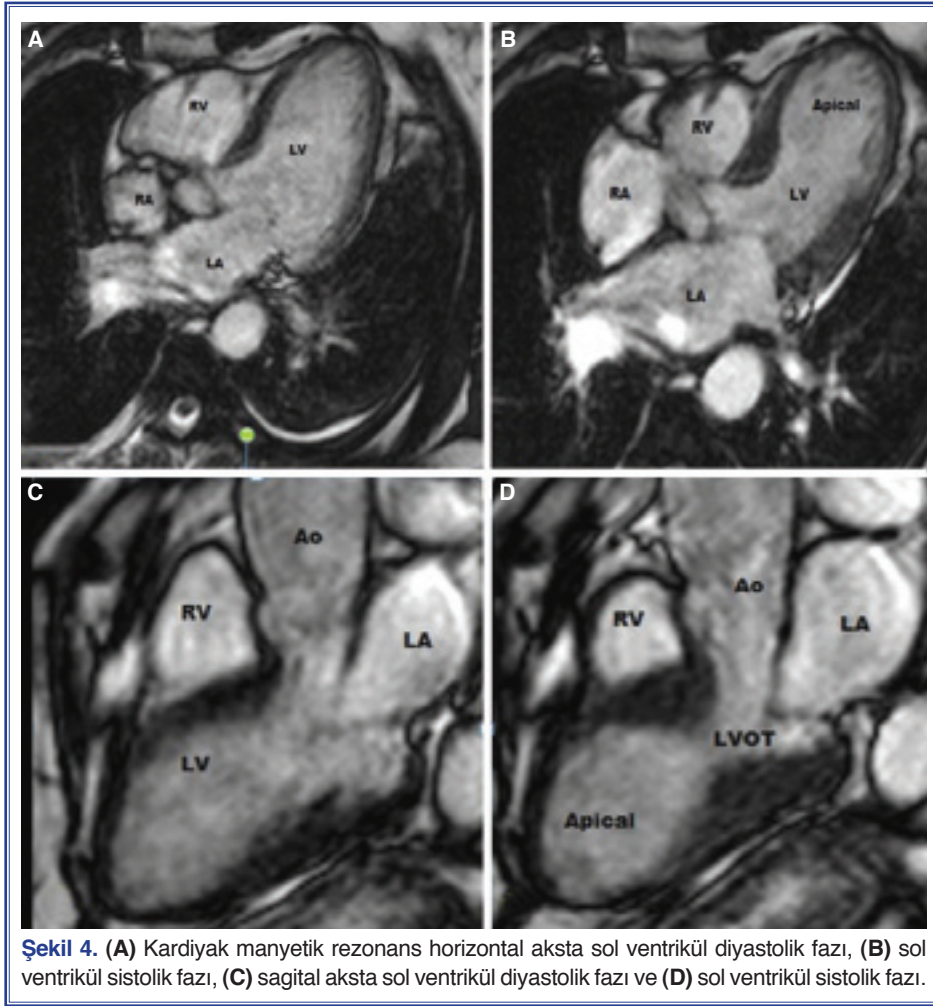
ventrikül EF'si %60 idi (Video 1*) ve EKG'de QTc 400 msn idi.

TARTIŞMA

Takotsubo sendromu, daha çok menopoz sonrasındaki kadınlarda görülmektedir. Patogeneizde stres faktörleri, artmış adrenerejik aktivite, azalmış östrojen seviyesi, küçük damar hastalığı, miyokardın yağ asidi metabolizmasının yetersiz olması öne sürülmüştür ayrıca, bu hastalarda serum katekolamin düzeylerinde anlamlı artış olduğu saptanmıştır.^[4] Hastaların öyküsünde semptomlar başlamadan önce genellikle stresli fiziksel veya duygusal olaylar mevcuttur. Hastalık klinik olarak nadiren semptomsuz seyredebilir. Olgumuz yaklaşık bir ay önce kız kardeşini kaybettikten sonra ruhsal bunalım yaşamış ve yatışı sırasında hastaya majör depresyon tanısı konulmuştur. TS'li hastalarda göğüs ağrısı, dispne, senkop gibi semptomlar görüle-

bilir. Kalp yetersizliği, supraventriküler veya ventriküler aritmiler ile başvurabilirler. EKG bulguları ME ile benzerlik gösterebilmektedir. Anteriyor derivasyonlarda ST segment yükselmesi, T dalga negatifliği, QT süresinde uzama, nadiren geçici patolojik Q dalgası oluşumu gözlenebilir.^[4] Hastamız, benzer şekilde akut koroner sendromu taklit eden göğüs ağrısı, iskemik EKG değişiklikleri, kalp enzimlerinde yükselme ve uzun QT ile kliniğimize yatırıldı. QTc 680 msn idi ve derin, simetrik T dalga negatifliği mevcuttu. Takiplerinde uzun QT'ye bağlı olduğunu düşündüğümüz VT atakları görüldü.

Furushima ve ark.^[5] tarafından Takotsubo sendromu tanısı konulan bir hastada QTc süresi 740 ms ölçülmüş, elektrofizyolojik çalışmada ventrikülün bazal bölümünden anevrizmatik apikal duvara doğru aksiyon potansiyel süresinin uzadığı saptanmış ve derin, geniş T dalga negatifliğinin fizyopatolojisinin uzamış



aksiyon potansiyelinden kaynaklandığı öne sürülmüştür. Ayrıca, uzun-QT'nin geniş T dalgalarından kaynaklandığı bildirilmiştir. Behr ve ark.^[6] tarafından, QT aralığındaki uzamanın ve apikal anevrizmanın genellikle geçici olduğu ve yaklaşık olarak 3-6 ay içinde apekteki görünümünün normale döndüğü bildirilip QTc süresi 500 msn üzerinde olan TS'li hastaların torsades de pointes açısından ciddi risk taşıdıkları noktasında uyarıda bulunulmuştur. Hastamızın QTc 680 msn idi ve kısa süreli VT'leri mevcuttu ancak takiplerinde torsades de pointes gelişmedi. Mayo klinikten Syed ve ark.nın^[3] TS tanılı 816 hastada yaptıkları meta-analizin sonucunda, bu hastaların %1-1.5'inde ventrikül fibrilasyonu ve/veya VT, %4.7'sinde atriyum fibrilasyonu, %1.3'ünde sinüs düğümü fonksiyon bozukluğu, %2.9'unda atriyoventriküler (AV) düğüm fonksiyon bozukluğu (mobitz tip 1, 2 ve 3. derece AV blok) geliştiği saptanmıştır. Yine bu meta-analizde taşiaritmilerin kontrolünde beta-bloker ve/veya mexiletin kullanımı-

nın yararlı olabileceğine dair destekleyici bulgular öne sürülmüştür. Olgumuzda metoprolol tedavisi başlandıktan 24 saat gibi kısa bir süre içinde, EKO'da apikal anevrizma devam ederken QTc süresinin 400 msn altına gerilemesi ve VT ataklarının sonlanması Syed ve ark.nın önerilerini destekler niteliktedir. Ancak, bu kadar kısa süre içinde QTc süresinin normalleşmesinin hastalığın reverzibl doğasından kaynaklanıyor olabileceğini de düşündürmektedir. Bu konuda ileriye dönük çalışmalara ihtiyaç duyulmaktadır.

Çalışmamızın sonucunda TS'nin aritmojenik yönünün olabileceğinin hatırlanması ve uzun-QT etiyojisinde TS'nin ayırıcı tanıda göz önünde bulundurulması gerektiği, bu hastaların tedavisinde net bir fikirbirliği olmamakla birlikte beta-bloker tedavisinin aritmi kontrolünün sağlanmasında yararlı olabileceği ve bu hususta çalışmalara ihtiyaç duyulduğu kanısına vardık.

**Video dosyası yazının internet adresinde yer almaktadır.*

Yazar(lar) ya da yazı ile ilgili bildirilen herhangi bir ilgi çakışması (conflict of interest) yoktur.

KAYNAKLAR

1. Fazio G, Barbaro G, Sutera L, Guttilla D, Pizzuto C, Azzarelli S, et al. Clinical findings of Takotsubo cardiomyopathy: results from a multicenter international study. J Cardiovasc Med (Hagerstown) 2008;9:239-44. [CrossRef](#)
2. Sathishkumar S, Lau W. Anaesthetic management of patients with Takotsubo cardiomyopathy. Anaesthesia 2007;62:968-9.
3. Syed FF, Asirvatham SJ, Francis J. Arrhythmia occurrence with takotsubo cardiomyopathy: a literature review. Europace 2011;13:780-8. [CrossRef](#)
4. Nanda S, Pamula J, Bhatt SP, Chan I, Turki MA, Dale TH. Takotsubo cardiomyopathy-a new variant and widening disease spectrum. Int J Cardiol 2007;120(2):34-6. [CrossRef](#)
5. Furushima H, Chinushi M, Sanada A, Aizawa Y. Ventricular repolarization gradients in a patient with takotsubo cardiomyopathy. Europace 2008;10:1112-5. [CrossRef](#)
6. Behr ER, Mahida S. Takotsubo cardiomyopathy and the long-QT syndrome: an insult to repolarization reserve. Europace 2009;11:697-700. [CrossRef](#)

Anahtar sözcükler: Ekokardiyografi/yöntem; koroner anjiyografi; metoprolol; Takotsubo kardiyomiyopatisi/tanı; taşikardi, ventriküler; tanı, ayırıcı.

Key words: Echocardiography/methods; coronary angiography; metoprolol; Takotsubo cardiomyopathy/diagnosis; tachycardia, ventricular; diagnosis, differential.