

## Two giant thrombi in the left atrium

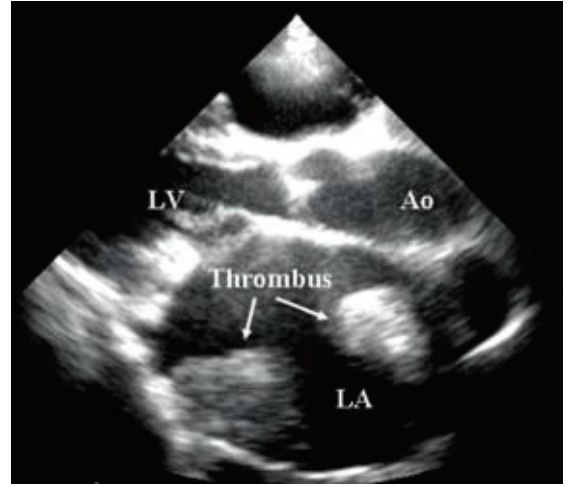
Köksal Ceyhan  
Metin Karayakalı  
Fatih Koç

Department of  
Cardiology,  
Medicine Faculty  
of Gaziosmanpaşa  
University, Tokat

A 44-year-old woman presented with dyspnea and palpitation on moderate exertion. She had a history of percutaneous balloon mitral valvotomy for mitral stenosis caused by rheumatic fever. She had been taking digoxin once a day for about ten years and warfarin without INR (International Normalized Ratio) measurements. On physical examination, she had a 2/6 systolic ejection murmur over the mesocardiac and mitral areas, a diastolic murmur over mitral and aortic areas, and minimal pretibial

edema. Electrocardiography showed atrial fibrillation. Her INR was 1.28. Transthoracic echocardiography (TTE) demonstrated normal left ventricular systolic function, moderate-to-severe left atrial dilatation, and rheumatic mitral stenosis. Mitral leaflets and subvalvular structures were thickened and calcific. The mean mitral valvular gradient was 20 mmHg and mitral valve area calculated by pressure half time was 0.8 cm<sup>2</sup>. Severe tricuspid regurgitation was documented. Pulmonary arterial pressure calculated on the tricuspid regurgitation flow was 80 mmHg.

## Sol atriyumda iki dev trombus



Two giant thrombi were noted in the left atrium, measuring 46x48 mm and 37x32 mm, respectively (Figure). One of them was attached to the left atrial lateral wall and the other to the interatrial septum. It was thought that the most likely cause of these thrombi was rheumatic mitral stenosis and atrial fibrillation.

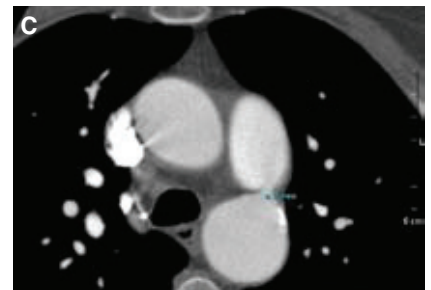
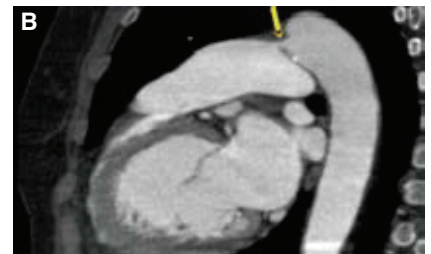
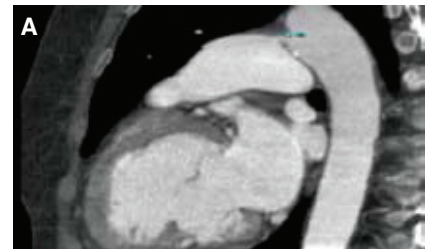
## Çokkesitli bilgisayarlı tomografi ile saptanan asemptomatik duktus arteriyozus açıklığı

## Asymptomatic patent ductus arteriosus detected by multislice computed tomography

Özlem Özcan Çelebi  
Murat Vural  
Deniz Şahin  
Sinan Aydoğdu

Ankara Numune  
Eğitim ve Araştırma  
Hastanesi, Kardiyoloji  
Kliniği, Radyoloji  
Kliniği, Ankara

Elli dokuz yaşında kadın hasta, kardiyovasküler muayenesinde üfürüm duyulması nedeniyle kliniğimize sevk edildi. Bilinen bir kalp hastalığı veya kardiyak yakınması olmayan hasta hipertansiyon tanısıyla 10 yıldır antihipertansif tedavi görüyordu. Fizik muayenesinde kan basıncı 130/70 mmHg, nabız 74/dk idi. Tüm kardiyak odaklarda duyulabilen ve sol klavikula altına yayılan devamlı üfürümü vardı. Elektrokardiyografide sinüs ritmi izlendi. Telekardiyografide kardiyotorasik oran üst sınırdıydı. Transtorasik ekokardiyografide sol atriyum, sol ventrikül ve pulmoner arter genişlemiş olarak izlendi. Sol ventrikül ejeksiyon



fraksiyonu %60 idi. Sol pulmoner arter ile inen aort arasında şüpheli soldan sağa geçiş vardı; ancak, hastanın görüntü kalitesi iyi olmadığından kesin tanı konamadı. Hastaya kardiyak kateterizasyon yapıldı, ancak patoloji gösterilemedi. Tanı için başvuru çokkesitli bilgisayarlı tomografide, sol pulmoner arter ile inen aort arasında 0.4 cm'lik duktus arteriyozus açıklığı izlendi (Şekil A-C). Hastaya cerrahi kapatma önerildi. Olgumuzda duktus arteriyozus açıklığının ileri yaşa kadar asemptomatik kalması ilginçtir. Önerilen tanı yöntemlerinin yetersiz kaldığı durumlarda, özellikle görüntü kalitesinin kötü olduğu ve defekt boyutunun küçük olduğu hastalarda çokkesitli bilgisayarlı tomografi kesin tanıya götürebilir.