

Ciddi dejeneratif aort darlığı ve orta-ileri mitral yetersizliği olan, ejeksiyon fraksiyonu normal bir hastada transkateter aort kapak implantasyonu sonrası mitral yetersizliğinde belirgin azalma

Significant reduction in mitral regurgitation after transcatheter aortic valve implantation in a patient with severe degenerative aortic valve disease, moderate to severe mitral regurgitation, and normal ejection fraction

Dr. Cenk Sarı, Dr. Abdullah Nabi Aslan, Dr. Telat Keleş,[#] Dr. Engin Bozkurt[#]

Atatürk Eğitim ve Araştırma Hastanesi Kardiyoloji Kliniği, Ankara

Özet– Ciddi aort darlığı (AD) olan hastalarda en iyi tedavi şekli cerrahi veya çok yüksek riskli seçilmiş hastalarda transkateter yolla aort kapak implantasyonudur. Günümüzde cerrahi açıdan yüksek riskli olan veya cerrahi yapılamayan hastalarda uygulanan transkateter aort kapak implantasyonu (TAVI) sadece aort kapaktaki darlığı tedavi etmekle kalmayıp buna eşlik eden düşük ejeksiyon fraksiyonu ve mitral yetersizliği (MY) gibi AD'ye sekonder gelişen patolojilerde de gerileme sağlamaktadır. Seksen üç yaşında kadın hasta nefes darlığı ve Kanada sınıflamasına göre sınıf 3 anjina yakınmaları ile başvurdu. Transtorasik ve transözofajiyal ekokardiyografide ciddi AD, orta-ileri MY ve normal ejeksiyon fraksiyonu saptandı. Aort kapak replasmanı için yüksek riskli kabul edilen hastaya (Logistic Euroscore 20, STS skoru 15) yapılan başarılı TAVI sonrası MY derecesinin belirgin olarak azaldığı saptandı.

Summary– The best treatment modalities in severe aortic valve disease are surgery and, in selected patients, transcatheter aortic valve implantation (TAVI). At the present time, transcatheter aortic valve implantation performed in inoperable patients or in patients with high surgical risk not only treats the aortic valve stenosis but also treats the low ejection fraction and mitral regurgitation that result from it. An 83-year-old female patient presented with shortness of breath and class 3 angina. Transthoracic and transesophageal echocardiography revealed severe AS, moderate-to-severe MR, and normal ejection fraction. The patient was considered at high risk for aortic valve replacement (Logistic Euroscore 20, STS score 15). A dramatic decrease in the degree of mitral regurgitation was detected after the successful TAVI.

Dejeneratif aort darlığı (AD) çoğunlukla yaşlı hastalarda görülen, efor dispnesi, anjina, senkop, kalp yetersizliği ve ani kardiyak ölüm ile ortaya çıkabilen, tedavi edilmediğinde hastaların yaşam kalitesini düşüren bir kalp kapak hastalığıdır. Amerika Birleşik Devletleri'nde toplumun %2'sinde ciddi AD olduğu bildirilmiştir.^[1] Mitral yetersizliği (MY) insidansı kalsifik ciddi AD'si olan hastalarda %66'ya kadar çıkabilmektedir.^[2] Bu hastalarda MY nedeni çoğunlukla ciddi AD'ye bağlı ve fonksiyonel olmakla birlikte mitral aygıtının yapısal bozukluğu sonucu organik nedenlerle de oluşabilir.^[2] Uzun süreli AD nedeniyle ortaya çıkan kronik basınç yükü konsant-

rik hipertrofi ve transmitral basınç gradiyentinde artışa neden olur. Bunun sonucunda eğer varsa organik MY ilerleyebileceği gibi, fonksiyonel MY de gelişebilir. Buna eşlik eden hacim yükü nedeniyle zamanla gelişen diyastolik disfonksiyon ve mitral anülüs dilatasyonu fonksiyonel MY'de ilerlemeye yol açar. Aort kapakının cerrahi yöntemle replasmanı sonrası hastaların

Kısaltmalar:

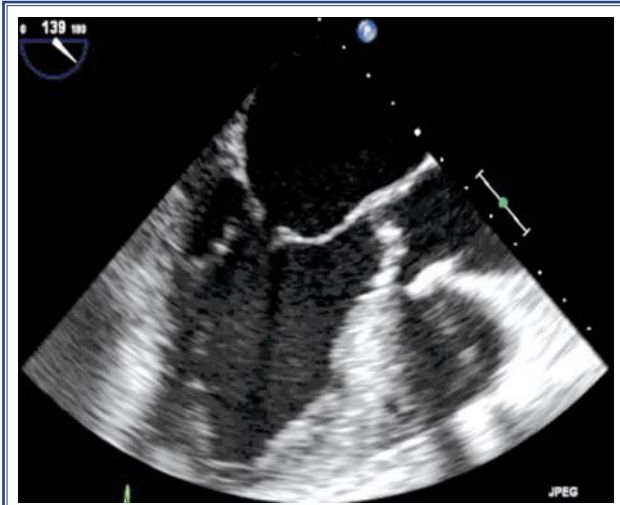
AD	Aort darlığı
AVR	Aort kapak replasmanı
EF	Ejeksiyon fraksiyonu
EKG	Elektrokardiyografi
MY	Mitral yetersizliği
RCA	Sağ koroner arter
TAVI	Transkateter aort kapak implantasyonu
TÖE	Transözofajiyal ekokardiyografi
TTE	Transtorasik ekokardiyografi

Geliş tarihi: 18.11.2011 Kabul tarihi: 02.03.2012

Yazışma adresi: Dr. Cenk Sarı, Atatürk Eğitim ve Araştırma Hastanesi, Kardiyoloji Kliniği, Ankara.
Tel: +90 312 - 291 25 25 e-mail: cengaver61@yahoo.com

[#]Şimdiki kurumu: Yıldırım Beyazıt Üniversitesi Tıp Fakültesi, Kardiyoloji Anabilim Dalı, Ankara

© 2012 Türk Kardiyoloji Derneği



Şekil 1. Transözofajiyal ekokardiyografide mitral kapak yapısının normal olduğu görülüyor.

%40-80'inde MY'de gerileme olduğu bildirilmiştir.^[2] Fakat transkateter aort kapak implantasyonu (TAVI) sonrası MY'de gerileme olup olmadığı konusunda net bir bilgi bulunmamaktadır. Orta-ileri MY TAVI yapılacak hastaların yaklaşık %27-48'inde saptanmıştır.^[3] Ejeksiyon fraksiyonu (EF) düşük hastalarda TAVI sonrası MY'de belirgin azalma olduğu bildirilmiştir.^[4] Bu yazıda, orta-ileri MY'nin eşlik ettiği, sol ventrikül EF normal, ciddi AD olan 83 yaşında bir kadın hasta sunuldu.

OLGU SUNUMU

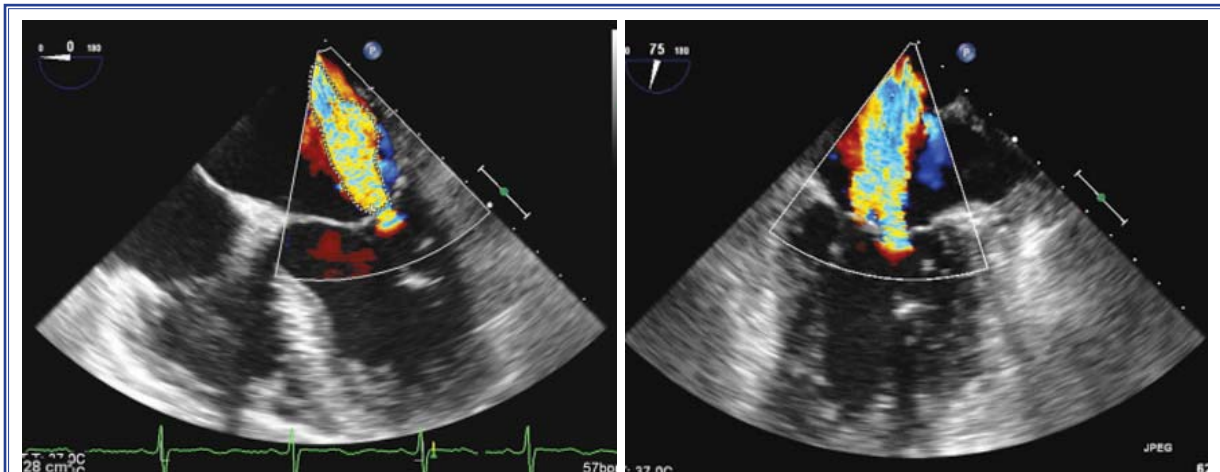
Üç yıl önce AD tanısı konan 83 yaşında kadın hasta, eforla tetiklenen, Kanada sınıflamasına göre sınıf 2-3 anjina ve dispne yakınması ile başvurdu. Hipertansiyon (HT), ciddi kronik obstrüktif akciğer hasta-

lığı (KOA) ve 1 yıl önceki koroner anjiyografisinde sağ koroner arterinde (RCA) saptanan %80 darlık nedeniyle medikal tedavi almaktaydı.

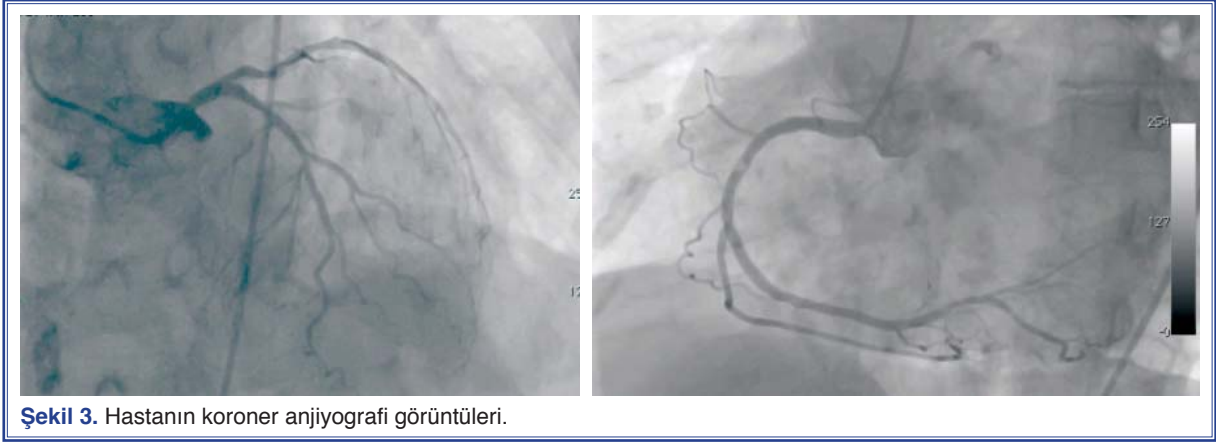
Fizik muayenede en güçlü olarak aort odağında olmak üzere, tüm kalp odaklarında duyulabilen, boyuna yayılan, 3/6 şiddetinde sistolik ejeksiyon üfürümü ve mitral odakta en iyi duyulan 2/6 şiddetinde pansistolik üfürüm saptandı. Elektrokardiyografisinde sol aks, sol anterior fasiküler blok, D2-3, aVF, V4-V5-V6'da T negatifliği izlendi.

Transtorasik ekokardiyografi (TTE) sonucu ciddi AD (ortalama gradiyent: 84 mmHg), orta-ileri mitral yetersizliği (mitral regürjitan volümü 50 ml, regürjitan jet alanı 5.2 cm², regürjitan fraksiyonu %48, efektif regürjitan orifis alanı 0,34 cm², vena kontrakta genişliği 0.7 cm, PISA radius 0.8 cm, PISA MR volümü 49 ml), hafif triküspit yetersizliği, sistolik pulmoner arter basıncı: 40 mmHg, sol ventrikül konsantrik hipertrofisi ve sol ventrikül EF %65 olarak saptandı. Hastanın mitral kapak yapısı normaldi (Şekil 1). Transözofajiyal ekokardiyografide (TÖE) ciddi AD, hafif aort yetersizliği, orta ileri MY saptandı. Mitral anülüs çapı 33 mm, aortik anülüs çapı 21 mm olarak ölçüldü (Şekil 2). Karotis ve vertebral Doppler ultrasonografisinde her iki ana karotis arterde %40 darlık, alt ekstremitelerde Doppler ultrasonografisinde sol yüzeyel femoral arterde %50 darlık saptandı.

Logistic Euroskoru 20, STS skoru 15 idi. İleri yaş, AD'ye eşlik eden hastalıklar (KOA, HT, koroner arter hastalığı, periferik arter hastalığı), diyastolik kalp yetersizliği (New York Kalp Derneği, sınıf III), nedeniyle hastanın cerrahi girişimle aort kapağının değişti-



Şekil 2. Transözofajiyal ekokardiyografide transkateter aort kapak implantasyonu (TAVI) öncesi mitral yetersizliği izleniyor.



Şekil 3. Hastanın koroner anjiyografi görüntüleri.

rilmesinin riskli olacağı düşünüldü ve TAVI planlandı. TAVI öncesi yapılan koroner anjiyografide RCA'da %80 kalsifik darlık, sirkumfleks arterde birinci obtus marginal (OM1) dalı sonrası %20 ve sol inen arterde (LAD) birinci diyagonal arter (D1) sonrası plak, ikinci diyagonal arter (D2) hizasında %20 darlık saptandı (Şekil 3). RCA'daki darlığa aynı seansta çıplak metal stent yerleştirildi. Revaskularizasyon sonrası yapılan ekokardiyografide MY'nin derecesinde bir değişiklik saptanmadı. Stent yerleştirilmesinden 15 gün sonra genel anestezi altında Edwards SAPIEN XT biyoprotez aortik kapak transfemoral yolla implante edildi. İşlem sonrası komplikasyon gelişmedi.

TAVI işlemi sonrası hastaneden çıkış öncesi yapılan TTE'de paravalvüler 1. derece aort yetersizliği, aort konumunda biyoprotez kapak (ortalama gradiyent: 9 mmHg) saptandı. TAVI işlemi öncesi gözlenen orta-ileri olan MY'nin gerilediği, hafif derecede olduğu görüldü (Şekil 4).

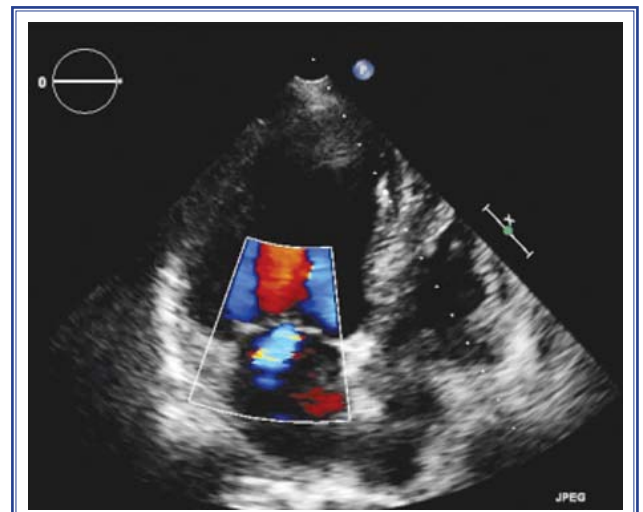
TARTIŞMA

Dejeneratif ciddi AD semptomsuz seyrebileceği gibi, ani kardiyak ölümlerle de ortaya çıkabilen, yaşla birlikte sıklığı artan bir kalp kapak hastalığıdır. Semptomlar ortaya çıktıktan sonraki ilk iki yılda hastaların yaklaşık %50'si kaybedilmektedir.^[5] Tıbbi tedavi bu grupta yetersiz olup semptomlu hastalar en kısa zamanda aort kapak replasmanına (AVR) verilmelidir.

Açık cerrahi yöntem ile AVR tercih edilecek tedavi yöntemi olmasına karşın ciddi AD olan hastaların en az %30'unda ileri yaş, sol ventrikül işlev bozukluğu ve eşlik eden bazı hastalıklar (böbrek yetersizliği, diyabet vs.) nedeniyle perioperatif risk yüksek olduğundan bu tedavi yöntemi uygulanamamaktadır.^[6] Bir

çalışmada 65 yaş üzerindeki hasta grubunda cerrahi ile hastane içi mortalite oranının %13'lere kadar yükseldiği bildirilmiştir.^[7] Lung ve ark.^[6] da 75 yaş üzeri hastaların %33'ünün açık kalp cerrahisi için çok yüksek riskli kabul edildiğini ve tedavisiz bırakıldığını bildirmişlerdir.

Cerrahiye seçenek olarak ortaya çıkan balon aort valvuloplastisi, işlem sonrasında çok yüksek oranda yeniden daralma gözlenmesi ve bir yıllık sağkalımda değişiklik olmaması nedeniyle günümüzde kılavuzlarda geçici iyilik sağlamaya yönelik bir girişim veya cerrahiye köprü olarak Sınıf 2b endikasyon ile önerilmektedir.^[7] Cerrahi yöntemle aort kapak değişimi yapılamayacak hastaların tedavisindeki eksikliği gidermek amacıyla, yeni bir tedavi şekli olarak TAVI yöntemi geliştirildi. TAVI biyoprotez bir kapağın kateter vasıtasıyla hastalıklı doğal aort kapak üzerine



Şekil 4. TAVI sonrası mitral yetersizliğini gösteren transtoraksik ekokardiyografi görüntüsü.

yerleştirildiği yeni bir işlemdir. İlk olarak 2002 yılında Cribier ve ark. tarafından bir hastaya başarıyla uygulanan bu yöntem sonraları daha da geliştirilerek günümüzde çok daha sık uygulanmaya başlanmıştır. TAVI yapılması planlanan hastalar özenle seçilmelidir. Yanlış hasta seçimi tedavi başarısızlığının sık sebeplerinden birisidir. En son yapılan klinik çalışmalar sonucunda TAVI yapılan hastalarda herhangi bir nedenle 1 yıllık ölüm oranı yaklaşık %25 saptanmıştır.^[8]

2010 yılında yayınlanan PARTNER çalışması^[9] TAVI ile ilgili ilk ileriye dönük, randomize, kontrollü çalışmadır. Bu çalışmanın sonucunda TAVI yapılan grupta primer son nokta olan herhangi bir nedenle ölüm oranı %30.7, standart tedavi grubunda %50,7 olarak belirlenmiştir. TAVI grubunda mortalitede net %20 azalma olduğu, TAVI'nin standart tedaviden kardiyovasküler nedenli ölüm, herhangi bir nedene bağlı ölüm ve tekrarlayan hastaneye yatış oranlarını azaltma bakımından üstün bulunduğu bildirilmiştir. PARTNER çalışmasında MY'si ileri olan hastalar çalışmadan çıkarılmıştır. Fakat bu çalışmada gözden kaçırılmaması gereken bir nokta TAVI grubunda hastaların %22.2'sinde, standart tedavi grubunda ise hastaların %23'ünde orta-ileri derece MY olduğudur. Ayrıca bu çalışma sonucunda orta ileri MY'si olan hastalarda TAVI sonrası primer son nokta olan herhangi bir nedenle ölüm oranı standart tedavi grubuna kıyasla daha düşük saptanmıştır (%23.7 ve %60.5, %95 GA:0.39).

Webb ve ark.'nın^[10] yapmış olduğu bir çalışmada TAVI sonrası orta-ileri MY'si olan hastaların %48'inde MY'de gerileme olduğu saptanmıştır. Apostolos ve ark.'nın^[4] ciddi AD ve değişik derecelerde MY'si olan 74 hasta üzerinde yapmış olduğu bir çalışmada TAVI sonrası MY'deki değişiklik değerlendirilmiştir. Çalışmaya alınan hastaların %57'sinde hafif, %18'inde orta ve %1'inde ciddi MY belirlenmiştir. Çalışmanın sonucunda hastaların yalnızca %17'sinde MY'de gerileme görülmüş, hastaların %61'inde değişiklik olmazken %22'sinde MY ilerlemiştir. MY'deki gerilemenin düşük EF ve fonksiyonel MY ile ilişkili olduğu belirlenmiş, fakat tüm hastalar değerlendirildiğinde MY'de değişiklik olmadığı görülmüştür. Bu bulgu cerrahi AVR sonrası MY'nin düşük EF'li hastalarda daha çok gerilemesiyle de tutarlılık göstermiştir.^[11] Bu çalışmada TAVI sonrası MY'de belirgin bir değişikliğin olmaması çalışmaya alınan hastaların sadece %19'unda orta ileri MY olmasına bağlanmıştır;

TAVI sonrası MY'de gerilemenin en çok işlem öncesi TTE'de orta-ileri MY'si olan hastalarda olduğu bilinmektedir.

Mitral kapak yapısı normal ve ileri MY'si olan ciddi AD'li hastalarda akılda tutulması gereken konu MY'nin çoğunlukla fonksiyonel olduğudur.^[2] Çünkü ciddi AD'ye sekonder gelişen konsantrik hipertrofi ve transmitral gradient artışı doğrudan MY yapabileceği gibi, hastalığın ileri dönemlerinde sol ventrikül dilatasyonu ve bunun sonucu anülüs genişlemesine yol açarak da MY'ye katkıda bulunabilir. Bu nedenle özellikle mitral kapak yapısı normal olan orta-ileri MY'li hastalarda TAVI'nin MY'de gerileme sağlayabileceği, bu yüzden bu tür hastalarda uygulanabileceği bilinmelidir. Bizim hastamızın da ekokardiyografisinde ciddi AD'ye ek olarak kapak yapısı normal orta-ileri MY saptandı. Hastanın mitral kapak yapısının normal olmasından ötürü, ciddi AD'ye bağlı gelişen fonksiyonel MY olabileceği düşünüldü. Operatif mortalitesi yüksek olarak değerlendirilen hastamızı TAVI programına aldık. İşlem sonrası MY orta-ileri dereceden hafif dereceye geriledi. TAVI sonrası MY'deki bu gerileme daha önce yayınlanan bazı olgu serilerinde özellikle EF'si düşük fonksiyonel MY'li hastalarda görülmüştür. Bizim hastamızda EF normal olmasına rağmen bu dramatik iyileşmenin gözlenmesi TAVI için olgu seçiminde MY'nin etyolojisinin ayrıntılı olarak değerlendirilmesi gerekliliğini ortaya koymaktadır.

Çoklu kapak hastalarının yönetiminde daha çok hastanın ve kapağın özellikleri, kardiyoloji ve kalp damar cerrahisi uzmanlarının ortak değerlendirilmesi ve merkezlerin cerrahi deneyimleri belirleyici olmaktadır. Bu konuda yayınlanmış net bir algoritma henüz yoktur. AD ve ciddi MY birlikteliğinde mitral kapak yapısı normal değilse AVR yanında mümkünse mitral kapak tamiri veya replasmanı önerilmektedir. AVR esnasında intraoperatif TÖE yapılarak veya cerrahi sırasında görsel inceleme ile mitral kapak yapısının değerlendirilmesi ve ek mitral cerrahinin gerekliliğine karar verilmesi önerilmektedir. Mitral kapak yapısı normal olan hastalarda izole AVR sonrası MY'nin şiddetinde ciddi azalma olabilmektedir.^[12] Bu olguda yapılan TÖE sonucunda mitral kapakçıklarda, kordalarda, papiller kaslarda yapısal bir anormalliğe rastlanmamış olması MY'nin AD'ye sekonder gelişen fonksiyonel bir durum olduğunu düşündürmekteydi. TAVI sonrası MY şiddetinin azaldığını gösteren ça-

İşmler göz önünde bulundurulduğunda işlem sonrası MY'nin azalacağı öngörülmüş ve hasta tek kapak hastalığı varmış gibi kabul edilmiştir.

Bu olguyu yayımlarken ciddi dejeneratif AD ve orta-ileri MY'si olan, EF korunmuş hastalarda da TAVI sonrası MY'de dramatik iyileşme olabileceği, bunun sadece EF'si düşük hastalara özgü olmadığını akılda tutulması gerektiğini vurgulamak istedik.

Yazar(lar) ya da yazı ile ilgili bildirilen herhangi bir ilgi çakışması (conflict of interest) yoktur.

KAYNAKLAR

- Supino PG, Borer JS, Preibisz J, Bornstein A. The epidemiology of valvular heart disease: a growing public health problem. *Heart Fail Clin* 2006;2:379-93.
- Unger P, Dedobbeleer C, Van Camp G, Plein D, Cosyns B, Lancellotti P. Mitral regurgitation in patients with aortic stenosis undergoing valve replacement. *Heart* 2010;96:9-14.
- Webb JG, Pasupati S, Humphries K, Thompson C, Altwegg L, Moss R, et al. Percutaneous transarterial aortic valve replacement in selected high-risk patients with aortic stenosis. *Circulation* 2007;116:755-63.
- Tzikas A, Piazza N, van Dalen BM, Schultz C, Geleijnse ML, van Geuns RJ, et al. Changes in mitral regurgitation after transcatheter aortic valve implantation. *Catheter Cardiovasc Interv* 2010;75:43-9.
- Ross J Jr, Braunwald E. Aortic stenosis. *Circulation* 1968;38:61-7.
- Iung B, Cachier A, Baron G, Messika-Zeitoun D, Delahaye F, Tornos P, et al. Decision-making in elderly patients with severe aortic stenosis: why are so many denied surgery? *Eur Heart J* 2005;26:2714-20.
- American College of Cardiology/American Heart Association Task Force on Practice Guidelines; Society of Cardiovascular Anesthesiologists; Society for Cardiovascular Angiography and Interventions; Society of Thoracic Surgeons, Bonow RO, Carabello BA, Kanu C, de Leon AC Jr, Faxon DP, Freed MD, et al. ACC/AHA 2006 guidelines for the management of patients with valvular heart disease: a report of the American College of Cardiology/American Heart Association Task Force on Practice Guidelines (writing committee to revise the 1998 Guidelines for the Management of Patients With Valvular Heart Disease): developed in collaboration with the Society of Cardiovascular Anesthesiologists: endorsed by the Society for Cardiovascular Angiography and Interventions and the Society of Thoracic Surgeons. *Circulation* 2006;114:e84-231.
- Webb JG, Altwegg L, Boone RH, Cheung A, Ye J, Lichtenstein S, et al. Transcatheter aortic valve implantation: impact on clinical and valve-related outcomes. *Circulation* 2009;119:3009-16.
- Leon MB, Smith CR, Mack M, Miller DC, Moses JW, Svensson LG, et al. Transcatheter aortic-valve implantation for aortic stenosis in patients who cannot undergo surgery. *N Engl J Med* 2010;363:1597-607.
- Webb JG, Pasupati S, Humphries K, Thompson C, Altwegg L, Moss R, et al. Percutaneous transarterial aortic valve replacement in selected high-risk patients with aortic stenosis. *Circulation* 2007;116:755-63.
- Barreiro CJ, Patel ND, Fitton TP, Williams JA, Bonde PN, Chan V, et al. Aortic valve replacement and concomitant mitral valve regurgitation in the elderly: impact on survival and functional outcome. *Circulation* 2005;112:1443-7.
- Bonow RO, Carabello BA, Chatterjee K, de Leon AC Jr, Faxon DP, Freed MD, et al. 2008 focused update incorporated into the ACC/AHA 2006 guidelines for the management of patients with valvular heart disease: a report of the American College of Cardiology/American Heart Association Task Force on Practice Guidelines (Writing Committee to revise the 1998 guidelines for the management of patients with valvular heart disease). Endorsed by the Society of Cardiovascular Anesthesiologists, Society for Cardiovascular Angiography and Interventions, and Society of Thoracic Surgeons. *J Am Coll Cardiol* 2008;52:e1-142.

Anahtar sözcükler: Kardiyovasküler hastalıklar; kalp kateterizasyonu; transkateter aort kapak implantasyonu.

Key words: Cardiovascular diseases; eart catheterization; transcatheter aortic valve implantation.