

Pterjium Tedavisinde Sütürsüz Konjonktiva Otogrefti ♦

Suat Hayri Ugurbafl (*), fiebnem Karg› (**), Atilla Alpay (***), Tuncer Güney (****)

ÖZET

Amaç: Pterjium tedavisinde uygulanan konjonktiva otogrefti yönteminde sütür yerine kullanılan fibrin doku yapıştırıcısının etkinliği, güvenilirliği, cerrahi sürece etkisi ve postoperatif dönemdeki hasta konforu araştırılmıştır.

Yöntem: Mart 2005 ile Ağustos 2005 tarihleri arasında 10 hastanın 10 gözündeki pterjium eksize edildi. Eksizyon sonrası açığa kalan sklera üzerine aynı gözün üst temporal konjonktivasından alınan otogreft fibrin doku yapıştırıcısı ile transfer edildi. Cerrahi sonrası hastalar 3-7 ay takip edildi.

Bulgular: Konjonktiva otogreftleri greftin küçük ve kalın tutulduğu bir olgu dışında bütün olgularda başarıyla yeni yerine yapıştırıldı. Ortalama ameliyat süresi ortalama 18.4 (13-24) dakikaydı. Bir olguda greft altında subkonjonktival hemoraji gözlemlendi.

Tartışma: Fibrin doku yapıştırıcısı operasyon süresini kısaltan, postoperatif dönemde daha az rahatsızlığa sebep olan bir yöntem olarak konjonktiva otogreftlerinde sütür yerine kullanılabilir. Pahalı olması en önemli dezavantajı olarak görülmektedir.

Anahtar Kelimeler: Pterjium, Konjonktiva otogrefti, Fibrin Glue

SUMMARY

Sutureless Conjunctival Autograft in Pterygium Treatment

Purpose: To examine the efficacy and safety of fibrin glue replacing the sutures attaching conjunctival autografts for pterygium treatment and its effect on the surgery time and postoperative patient comfort.

Material and Methods: Ten eyes of ten patients underwent pterygium excision during March 2005- August 2005. The conjunctival autograft harvested from the superior temporal conjunctiva of same eye was transferred to the bare sclera after the pterygium excision. The patients were followed for 3-7 months after surgery.

(*) Doç. Dr., Zonguldak Karaelmas Üniversitesi Tıp Fakültesi Göz Hastalıkları Anabilim Dalı

(**) Uzm. Dr., Zonguldak Karaelmas Üniversitesi Tıp Fakültesi Göz Hastalıkları Anabilim Dalı

(***) Arfl. Gör. Dr., Zonguldak Karaelmas Üniversitesi Tıp Fakültesi Göz Hastalıkları Anabilim Dalı

♦ Bu çalışmada TOD 39. Ulusal Oftalmoloji Kongresinde (17-21 Eylül 2005, Antalya) bildiri olarak sunulmuştur.

Yazışma adresi: Doç. Dr. Suat Hayri Ugurbafl, Zonguldak Karaelmas Üniversitesi Tıp Fakültesi Göz Hastalıkları Anabilim Dalı, Kozlu 67600, Zonguldak
E-posta: ugurbas@karaelmas.edu.tr

Mecmuaya Geliş Tarihi: 11.04.2006

Düzeltilmeden Geliş Tarihi: 19.12.2006

Kabul Tarihi: 12.06.2007

Results: All conjunctival autografts were successfully attached to their new place except one case which had a small and thick graft. Mean surgical time was 18.4 (13-24) minutes. Subconjunctival hemorrhage under the graft was observed in one patient.

Conclusion: Fibrin glue may replace the sutures in conjunctival autografts as an effective method decreasing the operation time and increasing postoperative patient confort. Its major disadvantage seems to be the price.

Key Words: Pterygium, conjunctival autograft, fibrin glue

«deal bir pterjium ameliyatı için düşük nüks oranı, en az komplikasyon ve iyi bir kozmetik sonuç elde etmek gerekmektedir. Bu amaç için çok çeşitli yöntemler bildirilmiştir. Nüks oranı en düşük olan iki yöntem Mitomisin-C ve Konjonktiva otogrefti yöntemleridir (1).

Mitomisin-C cerrahi sırasında çapak sklera üzerine bir süre uygulanarak veya damla şeklinde ameliyattan sonra kullanılır. Mitomisin-C uygulanmasına bağlı bazı ciddi komplikasyonlar gözlenebilmektedir. Bunlar; sekonder glokom, kornea ödemi, kornea perforasyonu, korektopi, iritis, hızlı matür katarakt gelişimi, sklera kalsifikasyonu ve perforasyon, ağrı fotofobi ve ağrı gibi komplikasyonlardır (2).

Konjonktiva otogrefti yönteminde dışardan yabancı bir doku veya kimyasal madde uygulanmamaktadır. Oluşturulan konjonktiva grefti yeni yerine sütürle tutturulmaktadır. Ancak bu işlem ameliyat süresini uzatmakta, postoperatif rahatsızlık ve sütüre bağlı granülom, sütür apsesi, doku nekrozu, dev papiller konjonktivit gibi komplikasyonlar da gelişebilmektedir (3,4).

Konjonktival otogrefti tekniği ilerlemiş ve nüks pterjiumların eksizyonundan sonra bile nüksün önlenmesinde etkili ve güvenli bir metot olarak gösterilmiştir (5). Konjonktiva otogreftinin sütür ile tutturulmasına alternatif olarak son yıllarda geliştirilen fibrin doku yapıştırıcıları kullanılabilir. Bu çalışmada fibrin doku yapıştırıcısının cerrahi esnasında uygulanışı, cerrahi süresine etkisi, materyalin etkinliği ve güvenilirliği yanında postoperatif dönemdeki hasta rahatlığı araştırılmıştır.

GEREÇ ve YÖNTEM

Bu çalışma kapsamında Mart 2005 ile Ağustos 2005 tarihleri arasında Zonguldak Karaelmas Üniversitesi Tıp Fakültesi Hastanesi Göz Kliniğine müracaat eden 10 hastanın 10 gözüne pterjium eksizyonu uygulandı. Çalışma için hastane etik kurulundan izin alındı. Fibrin doku yapıştırıcıları kullanılarak konjonktiva otogrefti planlanan hastaların seçiminde hastaların pterjium dışında başka bir göz rahatsızlığı olmamasına, pterjiumun korneayı limbustan itibaren en az 2mm ifşal etmiş olması dikkat edildi. Olgulardan 5'i primer, 5'i nüks

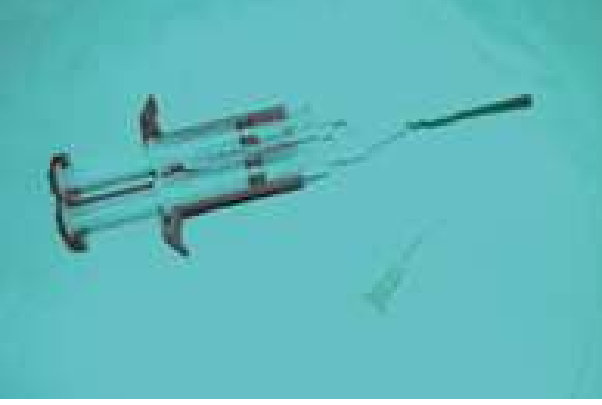pterjiumlu idi. Hastaların hepsine tam bir göz muayenesi yapıldı. Snellen eveli ile görme keskinlikleri alındı. Biyomikroskopik muayene, fundus muayenesi, oküler tansiyon ölçümü yapıldı, ön segment fotoğrafları çekildi. Hastaların hepsine yapılacak müdahale hakkında bilgi verildi ve onayları alındı.

Ameliyatta kullanılan fibrin doku yapıştırıcısı (Tisseel, Two-Component Fibrin Sealant Vapor Heated, Baxter Healthcare Corporation Glendale, CA, USA) sağlığı kiffilerin kan plazmasından elde edilmektedir. Bu üründe, 4 adet flakon bulunmaktadır (fişkil 1). Birinci flakonda aprotinin içeren Fibrinoliz önleyici solüsyon bulunur. Bu solüsyon sığırdan (bovin kaynaklı) elde edilir. İkinci flakonda insan kaynaklı fibrinojen, polysorbate, sodium chloride, trisodium citrate, glycine bulunur ve yapıştırıcı protein konsantresi adını taşır. Birinci flakondaki Yapıştırıcı protein konsantresi ikinci flakondaki fibrinoliz önleyici solüsyon içinde çözünür. Üçüncü flakonda kalsiyum klorür solüsyonu, dördüncü flakonda ise insan kaynaklı trombin bulunmaktadır. Trombin de kalsiyum klorür solüsyonu içerisinde çözünür. Böylece elde edilen iki karışım ayrı enjektörlere çekilmekte ve enjektörlerin ortak olan pistonu ile aynı anda ve aynı miktarlarda uygulama sahasına enjekte edilmektedir (fişkil 2). Uygulandığı alanda birleşen bu maddeler kalın bir zar gibi yüzeysel tabaka oluştururlar. Bu süreçte önce trombin fibrinojeni etkileyerek stabil olmayan fibrin yumagının oluşmasına neden olur. Bu arada trombin ve kalsiyumun aktifletirdiğı faktör XIII, fibrin yumagının

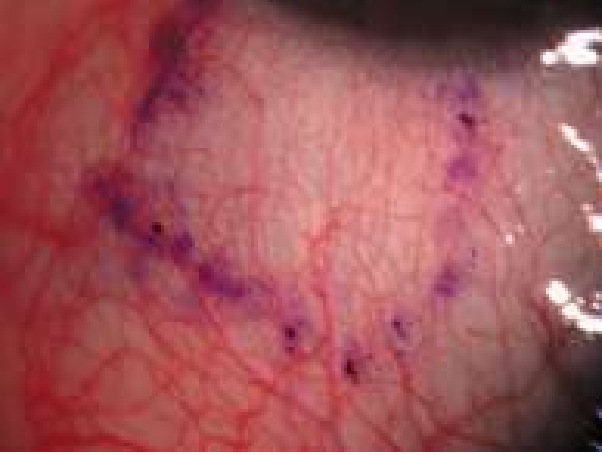
fişkil 1. Fibrin doku yapıştırıcısının hazırlanması



fiakil 2. Kullanıma hazır hale getirilmifl fibrin doku yapıftırıcısı



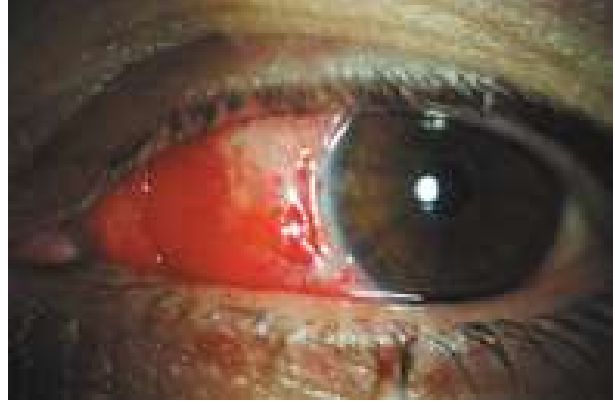fiakil 3. Üst temporal konjonktivanın ifaretlenmesi



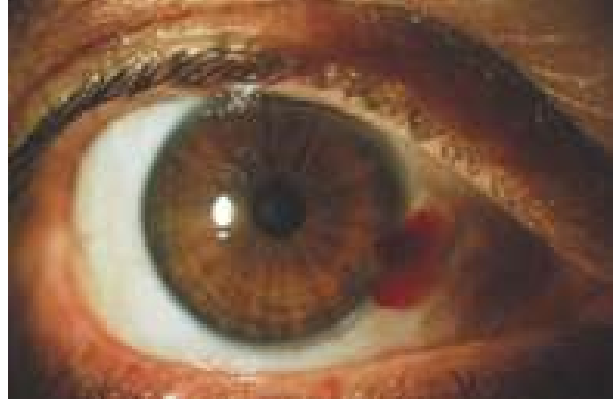stabilize olmasının sağlarken, aprotinin de pıhtının dağılmasını önler.

Ameliyatların hepsi lokal anestezi altında ve ameliyat mikroskopu kullanılarak tek bir cerrah tarafından yapıldı. Hastalar ameliyat masasına alındıktan sonra opere olacak gözlerine lokal anestetik damla uygulandı ve blefarosta yerleştirildi. İfaret kalemi kullanılarak çıkarılacak olan pterjiumun konjonktiva kısmı ifaretlendi ve gövde kısmı altına lidokain HCL 20mg/ml. + epinefrin 0.0125mg/ml. içerikli lokal anestetik, 25 gauge iğne kullanılarak, yaklaşık 0.5 ml enjekte edildi. Pterjiumun kornea kısmının eksizyonunda yuvarlak uçlu bıçak (kresant knife) kullanıldı. Eksizyon pterjium dokusunun sınırından 0.5mm saydam korneaya da içine alacak şekilde limbusa doğru yapıldı. Limbusu geçtikten sonra Westcott makas kullanarak pterjium, gövdesi altındaki tenon ile birlikte diseke edildi ve sınırları ifaretlenmiş olan bölge, kesilerek çıkarıldı. Daha sonra açıkta kalan skleranın boyutları ölçüldü. Çıplak skleranın boyutlarından

fiakil 4. Postoperatif greft dokusunun görünümü



fiakil 5. Greft dokusu altında hemoraji



yaklaşık olarak 1mm büyük olacak şekilde aynı gözün üst temporalindeki konjonktiva ölçülerek ifaretlendi (fiakil 3). İfaretlenmiş olan kısmın altına, lokal anestetik solüsyon verilerek fiftirildi. Böylece, lokal anestetik etki ile birlikte grefti alırken konjonktivanın tenondan daha rahat diseksiyonu ve mümkün olduğu kadar ince bir konjonktiva dokusunun çıkarılması sağlandı. Kesme işlemi sırasında ifaretli kısmın greft içinde kalmasına dikkat edilerek mümkün olduğunca geniş bir parça elde edildi. En son konjonktivanın limbal kenarı kesilerek greft serbestleştirildi ve yerinde düzleştirildikten sonra iki limbal köşeden tutularak alıcı bölgeye taşındı. Alıcı bölgeye transfer edilen greft, komflu kornea üzerine yapıldı. Greftin yerleştirileceği alan üçgen sponge ile kurulandı. Hazırlanmış olan fibrin doku yapıftırıcısı açık sklera üzerine damlatıldı. Hazırlanan otogreft iki ucundan çekilerek çıplak sklera bölgesine yerleştirildi (fiakil 4). Greftin limbal kenarının limbusa gelmesine dikkat edildi. Dokunun tam olarak yapıftığından emin olunduktan sonra antibiyotikli pomat sürülerek göz rondel ile kapatıldı. Antibiyotikli ve steroidli damlalar reçete edildikten sonra tüm hastalar taburcu edildiler. Hastalar ameliyattan

sonraki 1. gün, 3. gün, 1 hafta sonra, 1 ay sonra ve 3 ay sonra kontrol edildi.

SONUÇLAR

Ameliyat edilen hastaların 5'i bayan, 5'i erkek ve yaşı ortalamaları 49,3 idi. Olguların hepsinde pterjium nazal yerleşimliydi. Ortalama ameliyat süresi 18,4 (13-24) dakika idi. Opere olan hastaların ameliyattan bir gün sonraki kontrollerinde konjonktival hiperemi, greft ödemi dışında bir olguda konjonktiva altında hemoraji gözlemlendi (fiekil 5). Hastaların hiçbirinin yakınması yoktu. Greftlerin hepsi yerindeydi. Ameliyattan sonraki üçüncü gündeki kontrollerde ilk olguda greft dokusunun yerinde olmadığı gözlemlendi. Bu olguda greftin küçük ve kalın tutulduğu saptandı. Subkonjonktival hemoraji 20 gün içinde rezorbe olarak gözden kayboldu. Tüm hastalar 3-7 ay arasında takip edildi. Bu süreçte greft dokusunda ayrılma gözlemlenmedi. Konjonktival hiperemi ve greft ödemi dışında ciddi bir komplikasyonla karşılaşılmadı.

Olguların demografik özellikleri tablo 1'de gösterilmiştir. Sütürle yapılan olgularda görülen yanma, batma ve yabancı cisim hissi gibi şikayetler serimizde belirgin şekilde azdır. Olguların hiçbirinde nüks gözlemlenmedi.

TARTIŞMA

Konjonktiva otogrefti, bare sklera, primer kapatma ve amniyotik membran kullanımı ile karşılaştırıldığında daha düşük bir nüks oranına sahiptir (6). Konjonktiva Otogreftinden kaynaklanan komplikasyonlar nadirdir

ve görmeyi tehdit etmezler. Allan ve arkadaşları, 93 olguluk serilerinde 1 tenon granülomu, 1 konjonktival inklüzyon kisti, 3 yara yeri açılması ile karşılaşımlar ve konjonktiva otogrefti tekniğinin düşük oranda komplikasyona sebep olduğunu bildirmişlerdir (7). Konjonktiva otogrefti güvenli ve nüksün önlenmesinde daha etkili bir yöntem olması rağmen, sütür kullanılarak otogrefti yerine tutturmak, ameliyat süresini uzatmakta ayrıca sütüre bağlı hastaların rahatsızlık hissetmesi, delen ülseri, symblefaron ve greft yırtılması gibi az görülsede olan komplikasyonlarda gelişebilmektedir (8).

Padmanabha ve arkadaşları 30 göz ile yaptıkları çalışmada 2 vakada sütür materyaline bağlı alerjik reaksiyonla karşılaşımlardır (9). Gris ve arkadaşlarının 7 göz ile yaptıkları çalışmada, sütürün gemesine bağlı olarak greftte yırtılma meydana gelmiştir (10). Uzun süren ameliyatın hekim için zaman kaybı olduğunu ve lokal anestezi altındaki hastanın sıkıntısını artırdığını düşünmekteyiz. Serimiz izlendiğinde ameliyat sürelerinin yöntemi uyguladıkça daha da azaldığı görülmektedir (Tablo 1).

Doku yapıştırıcı kullanımı, sütürden kaynaklanan komplikasyonların önlenmesinde etkili olmakla birlikte cerrahi süresini de kısaltmaktadır. Fibrin glue oftalmolojide, konjonktival yara kapatılması, katarakt cerrahisi, oküloplastik ve orbital cerrahide, glokomda bleb sözdürmesi, lameller keratoplasti ve amniyotik membran tutturulması gibi işlemler esnasında kullanılmaktadır (8).

Koranyi ve arkadaşlarının yaptıkları çalışmada 43 hastanın 20 sinde fibrin glue kullanımları ve 2 gün ara ile kontrol ettikleri hastalarda cerrahi süresinin kısaltıldığı

Tablo 1. Olguların demografik özellikleri

OLGULAR	PTERJİUMUN TİPİ	YAŞI	CİNSİYET	KOMPLİKASYON	POSTOP YAKINMA	NÜKS	AMELİYAT SÜRESİ
1. Olgu	Nüks	51	Erkek	Greft kopması	Yok	Yok	24 dk
2. Olgu	Primer	49	Bayan	Yok	Yok	Yok	22 dk
3. Olgu	Primer	37	Erkek	Sub konjonktival hemoraji	Yanma, batma	Yok	20 dk
4. Olgu	Nüks	59	Bayan	Yok	Yok	Yok	20 dk
5. Olgu	Nüks	50	Erkek	Yok	Yok	Yok	19 dk
6. Olgu	Primer	31	Erkek	Yok	Yok	Yok	21 dk
7. Olgu	Nüks	48	Bayan	Yok	Yanma, batma	Yok	16 dk
8. Olgu	Nüks	58	Bayan	Yok	Yok	Yok	13 dk
9. Olgu	Primer	63	Erkek	Yok	Yok	Yok	14 dk
10. Olgu	Primer	47	Bayan	Yok	Yanma, batma	Yok	15 dk

n> ve hiçbir komplikasyon görülmeyen hastalarda postoperatif ağrının anlamlı derecede düşük olduğunu bildirmişlerdir (11).

Koranyi ve arkadaşlarının 461 gözde yaptıkları daha sonraki çalışmalarında 325 gözde fibrin glue, 136 hastada vikril sütür kullanmışlardır. <ki grubun kararlaştırılmasında fibrin glue kullanılan grupta, cerrahi süresinin anlamlı derecede daha düşük, postoperatif hasta rahatsızlığının daha az olduğunu belirtmişlerdir. Nüks oranları kararlaştırıldığı anda fibrin glue kullanılan grupta daha az olduğunu ($p = 0.01$) bildirmişlerdir. Geçici greft ödemi ve kornea epitelinde defekt gibi komplikasyonlar ise her iki grupta eşit olarak gözlenmiştir (12).

Harvey ve arkadaşlarının yaptıkları bir çalışmada, konjunktival otograftin tutturulması için fibrin glue ve 10/0 nylon sütür kullanımı karşılaştırılmışlar ve 2 aylık takip sonucunda, ortalama operasyon zamanı fibrin glue kullanılan grupta anlamlı derecede kısa, postoperatif semptomların ise daha az olduğunu bildirmişlerdir. Fibrin glue kullanılan 11 gözün birinde subkonjunktival hemoraji dışında bir komplikasyonla karşılaşmamışlardır (8). Bir olgumuzda ameliyattan sonraki birinci gün ortaya çıkan greft altında hemoraji 20 gün içinde azalarak kayboldu.

Fibrin yapıştırıcı plazmadan elde edildiği için olası virüslerin geçifline ve enfeksiyona neden olabilir. Ancak son yıllarda bu ürünlere de çift virüs ayıklama iflemi uygulanmakta böylece olası hastalık bulanması önlenmektedir. <inde bulunan bovin kaynaklı trombin hipotansiyona, adezyon artışına yol açar. Ayrıca ürünün içinde plazma kaynaklı maddelere karşı antikor oluşumu (antitrombin) ve alerjik reaksiyonlar görülebilecek önemli sorunlardır.

Maliyetinin fazla olması da başka bir dezavantajdır. Halen fibrin yapıştırıcının oftalmolojide kullanımına uygun eser miktarda hazırlanmış flekli bulunmamaktadır. Piyasada oftalmolojide kullanılabilecek miktardan az formlar mevcut değildir. Türkiye piyasasında 1 cc ilaç içeren flokanlar yaklaşık olarak 200YTL ye mal olmaktadır. <laç, kullanım için hazırlandıktan sonra 4 saat içinde uygulanması gerekmektedir. Bu nedenle tek hastada kullanım maliyeti artmaktadır. Hastaların aynı ameliyat günü için toplanarak kullanılması maliyeti düşürebilmektedir.

Fibrin doku yapıştırıcı ile yapıştırma, otograft ile yapılan pterjium ameliyatında kullanılabilecek güvenli

ve etkili bir yöntemdir. Doku yapıştırıcısının kullanımı ile cerrahi süresi önemli derecede kısaltılmakta, cerrahiden sonraki sütürden kaynaklanan rahatsız edici flikayetler gözlenmemektedir. Fibrin doku yapıştırıcı bu avantajlarla konjunktiva otograftinde sütür yerine kullanılabilir. Pahalı olumlu en önemli dezavantaj olarak değerlendirilebilir.

KAYNAKLAR

1. Hirst LW: The Treatment Of Pterjium. *Surv Ophthalmol* 2003;48:145-180.
2. A Rubinfeld RS et al: Serious complications of topical Mitomycin-C after pterjium surgery. *Ophthalmology* 1992;99:1647-54.
3. Amano S, Motoyama Y, Oshika T, et al: Comparative study of intraoperative mitomycin C beta irradiation in primary pterygium surgery. *Br J Ophthalmol* 2000;84:618-21.
4. Dadeya S, Kamlesh, Khurana C, Fatima S: Intraoperative daunorubicin versus conjunctival autograft in primary pterygium surgery. *Cornea* 2002;2:766-9.
5. Jab A, Chan C, Lim L, Tan DT: Conjunctival rotation autograft for pterygium: An alternative to conjunctival autografting. *Ophthalmology* 1999;106:67-71.
6. Prabhasawat P, Barton K, Burkett G, Tseng SC: Comparison of conjunctival autografts, amniotic membrane grafts, and primary closure for pterygium excision. *Ophthalmology* 1997;104:974-85.
7. Allan BD, Short P, Crawford GJ, Barrett GD, Constable IJ: Pterjium excision with conjunctival autografting: an effective and safe technique. *Br J Ophthalmol* 1993;77:698-701.
8. Uy HS, Reyes JM, Flores JD, Lim-Bon-Siong R: Comparison of Fibrin Glue and Sutures for Attaching Conjunctival Autografts After Pterygium Excision. *Ophthalmology* 2005;112:667-71
9. Syam PP, Eleftheriadis H, Liu CS: Inferior conjunctival autograft for primary pterygia. *Ophthalmology* 2003;110:806-10
10. Gris O, Güell JL, del Campo Z: Limbal-conjunctival autograft transplantation for the treatment of recurrent pterygium. *Ophthalmology* 2000;107:270-3.
11. Koranyi G, Seregard S, Kopp ED: Cut and paste: a no suture, small incision approach to pterygium surgery. *Br J Ophthalmol* 2004;88:911-4.
12. Koranyi G, Seregard S, Kopp ED: The cut-and-paste method for primary pterygium surgery: long-term follow-up. *Acta Ophthalmol Scand* 2005;83:298-301.