

OLGU SUNUMU

CASE REPORT

BAZİLER ARTER ANEVİRİZMASININ NEDEN OLDUĞU TRİGEMİNAL NEVRALJİ OLGUSU

Murat ÇABALAR, Didem GİRĞİN, Hacı Ali ERDOĞAN, Vildan YAYLA

**Sağlık Bilimleri Üniversitesi, Bakırköy Dr. Sadi Konuk Araştırma ve Uygulama Hastanesi,
Nöroloji Kliniği, İSTANBUL**

ÖZ

Vertebrobaziler dolikotoektazi ve baziler arter anevrizmasına sekonder trigeminal nevralsi nadirdir. 85 yaşında, trigeminal nevralsi nedeniyle Karbamazepin kullanan erkek hasta, konuşma bozukluğu ve sol tarafında kuvvetsizlik şikayeti ile geldi. Kranial görüntülemelerinde pons sağ yarısında difüzyon kısıtlaması, vertebrobaziler dolikotoektazi ve baziller arterde fusiform anevrizmatik dilatasyon izlendi. Antiagregan tedavi sonrasında endovasküler tedavi ve cerrahi tedavi düşünülmeden hasta taburcu edildi (modified Rankin Score-mRS=0). Asetil salisilik asit 100 mg/gün ve Karbamazepin 400 mg/gün tedavisi ile hasta sorunsuz bir şekilde takip edilmektedir.

Anahtar Sözcükler: Trigeminal nevralsi, anevrizma, karbamazepin.

A TRIGEMINAL NEURALGIA CASE CAUSED BY BASILAR ARTERY ANEURYSM

ABSTRACT

Trigeminal neuralgia secondary to vertebrobasilar dolichoectasia and basilar artery aneurysms is rare. An 85-year-old male patient who takes Carbamazepine for trigeminal neuralgia was presented to the hospital with complaints of speech disorder and weakness on the left side. On cranial imaging, diffusion restriction in the right half of the pons, vertebrobasilar dolichoectasia and fusiform aneurysmatic dilatation in the basilar artery were observed. After the anti-aggregant treatment, the patient whose endovascular and surgical treatment was not considered, was discharged (modified Rankin Score-mRS=0). The patient is followed up with Acetylsalicylic acid 100 mg/day and Carbamazepine 400 mg/day drug treatment without any problems.

Keywords: Trigeminal neuralgia, aneurysm, carbamazepine.

GİRİŞ VE AMAÇ

Trigeminal nevralsi (TN), trigeminal sinirin dağılımını etkileyen paroksizmal hemifasial ağrı ile karakterize nadir bir hastalıktır. Yüze vuran, tek taraflı, başlangıç ve bitişi ani, elektrik şoku benzeri tekrarlayan ağrılar tipiktir. Genellikle ağrı, yemek yeme, su içme, dokunma, konuşma veya yüz yıkama gibi zararsız uyaranlarla tetiklenir (1). Trigeminal nevralsi, ızdırap verici, güçten düşürücü bir hastalık olmasına karşın tedavi edilebilir bir yönü de vardır. Genellikle trigeminal sinir kökünün ponsa giriş bölgesi olan birkaç

milimetrelik kısmında kompresyonu ile ilişkilidir. Komşu arter veya vende olan anormal bir kavisi bu kompresyonun %80-90 nedenini oluşturur. Bası, genellikle superior serebellar arter veya anterior inferior serebellar arter ile ilişkilidir. Vertebrobaziler dolikotoektazi (VBD) ile doğrudan kompresyon, yaklaşık % 1'lik bir genel insidans ile TN'nin daha az bir nedenidir (2,3). Kranial görüntüleme (tercihen manyetik rezonans-MR görüntüleme, tolere edilemeyecek, özel veya kritik durumlarda bilgisayarlı tomografi - BT) TN'nin

Yazışma Adresi: Doç. Dr. Murat Çabalar, Sağlık Bilimleri Üniversitesi, Bakırköy Dr. Sadi Konuk Araştırma ve Uygulama Hastanesi, Nöroloji Kliniği, İstanbul.

Telefon: 0212 414 75 32

E-posta: mcabalar@gmail.com

Geliş Tarihi: 08.05.2020

Kabul Tarihi: 04.06.2020

Tüm yazarlar ORCID ID: Murat Çabalar 0000-0002-5301-1067, Didem Girgin 0000-0002-4166-9881, Hacı Ali Erdoğan 0000-0001-6870-4002, Vildan Yayla 0000-0002-4188-0898.

Lütfen bu makaleyi şu şekilde atıf edin: Çabalar M, Girgin D, Erdoğan HA, Yayla V. Baziler arter anevrizmasının neden olduğu trigeminal nevralsi olgusu. Türk Beyin Damar Hastalıkları Dergisi 2021; 27(2): 175-178. doi: [10.5505/tbdhd.2020.34711](https://doi.org/10.5505/tbdhd.2020.34711)

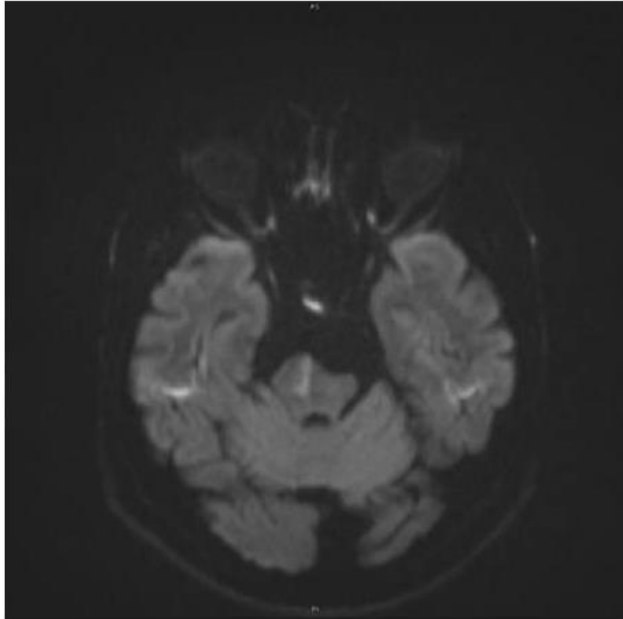
Çabalar ve ark.

nedeni olan yapısal lezyonu tanımlamak için yeterlidir (4). Trigeminal nevralji, hastalarında farmakolojik yaklaşım ilk basamak tedavidir. Ancak, dirençli olgularda cerrahi tedavi seçeneği denenebilir.

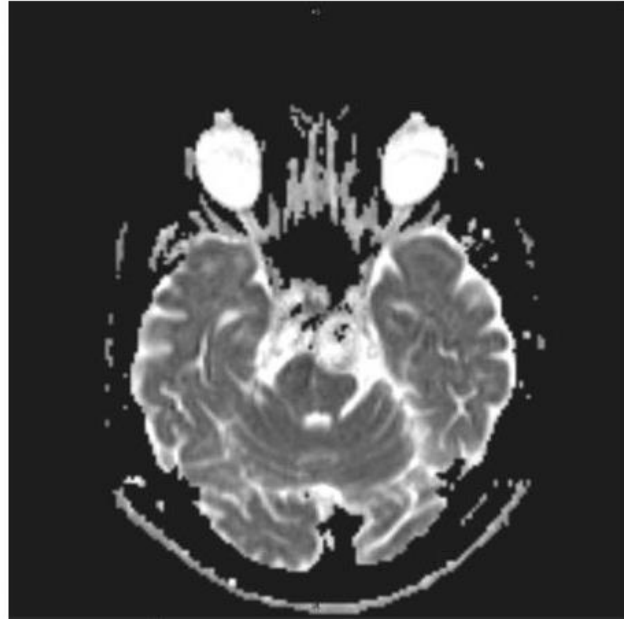
OLGU SUNUMU

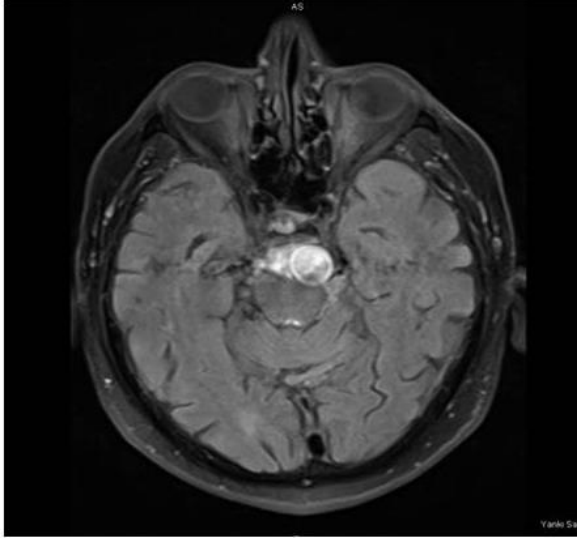
Seksen beş yaşında erkek hasta, konuşmada peltikleşme, ağızda kayma ve sol tarafında güçsüzlük şikayetleri ile 6. saatinde acil servisimize getirildi. İntravenöz tombolitik tedavi için uygun olmayan hasta nöroloji servisine alındı. Özgeçmişinde, koroner arter hastalığı, hipertansiyon ve trigeminal nevralji öyküsü vardı. Karbamazepin 200 mg 2x1 peroral (PO) ve Valsartan 80 mg 1x1 PO kullanıyordu. Nörolojik muayenesinde, şuur açık, koopere, oryante, konuşma hafif dizartrik, sol nasolabial oluk silik, sol hemiparezik (üst 4/5, alt 3/5) idi. Laboratuvar incelemesinde özellik yoktu. Diffüzyon MR incelemesinde pons sağ yarımında difüzyon kısıtlanması izlendi (Resim 1) BT-MR-kranial görüntüleme ve boyun MR anjiyografi incelemelerinde ilaveten vertebrobaziler arterler dolikoektazik ve baziler arterde fusiform anevrizmatik genişleme izlendi (Resim 2). Bilateral kommon karotis arter ve internal karotis arter proksimal ve distal parçaları arter akımı, bu arterlerin konturları ve damar genişlikleri normaldi. Her iki vertebral arter normal olarak

değerlendirildi. Beyin-Boyun BT anjiyogramında, sağ vertebral arter V4 segment kalibrasyonu hafif ince, baziler arter dolikoektazi ile birlikte fusiform anevrizmatik dilatasyon lehine değerlendirilirken aksiyal görüntülerde en geniş yerinde 11.5 mm çapa ulaşan görünüm dikkati çekti (Resim 3). Dilatasyon içerisinde akım yer yer seçilememekteydi. Ekokardiyografide sol ventrikül ejeksiyon fraksiyonu %55, sol atrium çapı 38 mm, aort ve mitral kapakta senil kalsifik dejenerasyon ve hafif mitral yetersizlik saptandı. Elektrokardiyografi (EKG) normal sinüs ritminde idi. Ritim holter incelemesinde atrial fibrilasyon saptanmadı. Hastaya Klopidoğrel 75 mg/gün 1x1 PO ve Enoksaparin sodyum 6000 anti-Xa IU/0,6 ml 2x1 subkutan başlandı. Nöroşirürji ve Radyoloji ile birlikte değerlendirilen hastaya cerrahi veya endovasküler bir girişim düşünülmüdü. Klinik takip sonrasında, Klopidoğrel 75 mg/gün 1x1 PO, Asetil salisilik asit (ASA) 100 mg/gün 1x1 PO tedavileri ile taburcu edildi. Taburculuk öncesi yapılan son nörolojik muayenesinde şuur açık, koopere oryante, hafif dizartrik ve sol hemiparezik (-5/5) idi. Hastanın üçüncü ay kontrol nörolojik muayenesinde ise nörolojik defisit yoktu (mRS=0). Klopidoğrel kesilerek ASA 100 mg/gün 1x1 PO başlandı. Trigeminal nevralji için belirgin fayda gördüğü Karbamazepin 200 mg 2x1 PO kullanmaya devam etmekteydi. Hastadan olgu bildirimini ile ilgili olarak imzalı onam alındı.

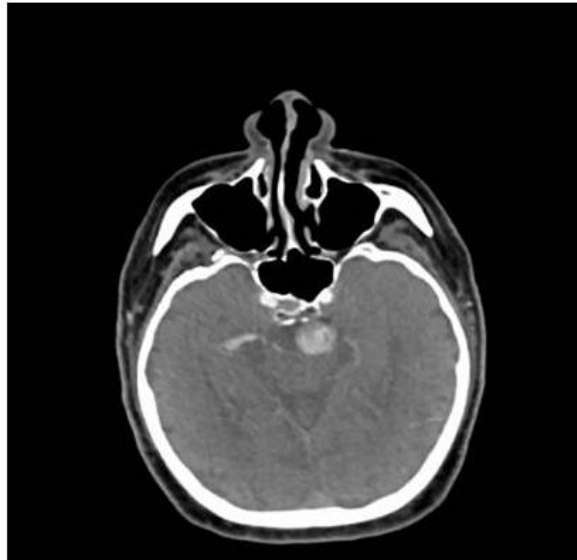


Resim 1. Kranial MRG (DWI-ADC).





Resim 2. T2 axial tirm dark fluid-kranial MRG.



Resim 3. BTA görüntüleme.

TARTIŞMA VE SONUÇ

Uluslararası Başağrısı Derneği 2018 sınıflama sistemine göre TN, klasik, sekonder ve idiyopatik olarak üç alt tipe ayrılır. Klasik TN tanımı vasküler bası nedenleriyle, sekonder TN tanımı yapısal bozukluklar (posterior fossada yerleşmiş tümörler, beyin sapı enfarktı ve beyin sapında oluşan multipl skleroz plakları) nedeniyle ve idiyopatik TN tanımı ise ne elektrofizyolojik testler ne de MR görüntüleme ile gösterilemeyen nedenler için kullanılır (1). Bizim olgumuz klasik TN tanımına uymaktaydı.

Trigeminal nevralsi etiyolojisi çoğunlukla ipsilateral trigeminal sinirin vasküler kompresyonu ile ilişkilidir. Ortaya çıkan semptomların mekanizması kompresyon etrafındaki sınırlı bir alanda demiyelinizasyon ile ilişkili olduğu görülmektedir. Demiyelinize lezyonlar ektopik impuls oluşumu yaratabilir ve muhtemelen efaptik iletme neden olabilir. Hafif dokunmaya aracılık eden lifler ile ağrı oluşumuna karışan lifler arasındaki efaptik çapraz ileti geçişi, yüz tetikleme bölgelerinin hafif dokunsal uyarımı ile ağrılı atakların ortaya çıkmasını açıklayabilir. Ayrıca afferent iletideki değişiklik, omurilik trigeminal çekirdeğindeki ağrı yollarını bozabilir (2,5).

Vertebrobaziler dolikoektazi, vertebrobaziler arterlerin belirgin genişlemesi, uzaması ve tortuositesi ile karakterize nadir bir hastalıktır. Etiyolojisinde başta hipertansiyona bağlı ateroskleroz olmak üzere konjenital (Pompe, Fabry, Marfan, Ehlers-Danlos gibi) ve enfeksiyöz (Sifilis, Varisella zoster gibi) nedenler bulunur (6). Bizim olgumuz, uzun yıllardan beri antihipertansif ajan kullanan hipertansiyon hastasıydı.

Klasik ve idiyopatik TN'li hastalarda ilk tercih edilecek olan farmakolojik tedavidir. Tıbbi tedaviye dirençli hastalarda cerrahi düşünülebilir. Karbamazepin, klasik TN tedavisinde en etkili ilaçtır. Başlangıçta düşük dozlarla kademeli titrasyonu yan etki sorununu giderebilir. Bizim olgumuzda düşük doz yeterli olduğu için yüksek dozlara çıkılmadı. Nöroşirürji ve Radyoloji ile birlikte değerlendirilen hastaya cerrahi veya endovasküler bir girişim de düşünülmedi. Okskarbazepin gabapentin, pregabalin, lamotrijin, baklofen, fenitoin, klonazepam, valproat, meksiletin ve topiramet gibi ilaçlar farmakolojik tedavide tercih edilebilecek diğer seçenekleri oluşturur (7). Wang ve arkadaşları, 5 yıldır devam eden paroksizmal, şiddetli, elektrik çarpma tarzında ağrıları olan 72 yaşında bir erkek hasta rapor etmişler. Bu hastanın ağrıları da bizim hastamızdakine benzer şekilde yüz yıkama, dişlerin soğuk su ile fırçalanması sonrası tetikleniyormuş. Medikal tedaviden fayda görmeyen bu hastaya, bizim hastadan farklı olarak mikrovasküler dekompresyon uygulanmış. Operasyon sonrası ağrıları tamamen geçen hastanın 5 ay sonra tekrar ağrıları başlamış. Bunun üzerine başlanan medikal (Karbamazepin 600 mg / gün, Gabapentin 900 mg / gün) tedavi

sonrası kısmi bir rahatlama olmuş. Sonra, serebral anjiyografi yapılmış ve baziler diseksiyon izlenerek, anevrizma embolize edilmiş. Bu tedaviden 6 ay sonra şikayetlerinin tamamen kaybolduğu görülünce kullandığı ilaçlar da kesilmiş (8). Mikrovasküler dekompresyon dışında VBD tedavisinde endovasküler akım çevirici (flow diversion) stentler de kullanılabilir. Cohen ve arkadaşları, megadolikoektazik vertebrobaziler arter anevrizması artan kitle etkisi ile özürüllüğe neden olan 51 yaşında bir erkek rapor etmişler. Bu olgunun endovasküler tedavisinde akım çevirici (flow diversion) stent kullanılmış. Bu tedaviden sonra anevrizmanın kitle etkisi azalmış ve hastanın nörolojik bulgularında düzelme görülmüş (9).

Vertebrobaziler dolikoektazi, TN dışında baş ağrısı, iskemik inme, kanama, kranial sinir tutulumu ve hidrosefali gibi başka bulgularla da karşımıza çıkabilir. İskemik inme, VBD'nin en yaygın görülen klinik bulgusudur. Aynı zamanda, VBD ile ilişkili ölümlerin de en yaygın nedenidir. Lokalizasyon daha çok beyin sapıdır (6). Chen ve arkadaşları yaptığı bir çalışmada, VBD olan iskemik inme geçiren hastalarda nüks riskini araştırmışlar. Takipleri sırasında 22 (%19.1) hastada iskemik inme nüksü olduğu bulunmuş. Nüks olan hastaların 20'sinde (%90.9) hipertansiyon, 12'sinde (%54.5) diyabetes mellitus ve 5'inde (%22.7) ise iskemik kalp hastalığı tespit edilmiş (10). Bizim olgumuzda, difüzyon MR incelemesinde pons sağ yarımında difüzyon kısıtlanması izlendi. Yattığı süre içerisinde klinik bulguları hızla düzelen hasta tam remisyon ile taburcu edildi.

Sonuç olarak, TN, güçten düşürücü, şiddetli ağrı ataklarıyla karakterize olmasına karşın tedavi edilebilir bir hastalıktır. Ağrının özelliği nedeniyle çok kolay tanı konulabilir. Sekonder nedenler görüntüle yöntemleriyle mutlaka ayırt edilmelidir. Medikal tedavi çoğu zaman yeterli olup dirençli vakalarda mikrovasküler dekompresyon veya nedene yönelik olarak endovasküler tedavi düşünülmelidir.

KAYNAKLAR

1. Headache classification committee of the International Headache Society (IHS) The international classification of headache disorders, 3rd edition. Cephalalgia 2018; 38(1): 1-211.
2. Love S, Coakham HB. Trigeminal neuralgia: pathology and pathogenesis. Brain 2001; 124(Pt 12): 2347-2360.
3. Lorenzoni JG, Massager N, David P, et al. Neurovascular compression anatomy and pain outcome in patients with classic trigeminal neuralgia treated by radiosurgery. Neurosurgery 2008; 62(2): 368-375.
4. Borges A, Casselman J. Imaging the trigeminal nerve. Eur J Radiol 2010; 74(2): 323-340.
5. Love S, Hilton DA, Coakham HB. Central demyelination of the Vth nerve root in trigeminal neuralgia associated with vascular compression. Brain Pathol. 1998; 8(1): 1-11; discussion 11-2.
6. Yuan YJ, Xu K, Luo Q. et al. Research progress on vertebrobasilar dolichoectasia. Int J Med Sci 2014; 11(10): 1039-1048.
7. Gronseth G, Cruccu G, Alksne J, et al. Practice parameter: the diagnostic evaluation and treatment of trigeminal neuralgia (an evidence-based review): report of the Quality Standards Subcommittee of the American Academy of Neurology and the European Federation of Neurological Societies. Neurology 2008; 71(15): 1183-1190.
8. Wang Y, Cheng W, Lian Y. Vertebrobasilar dolichoectasia and basilar artery dissection presenting with trigeminal neuralgia: A case report. Front Neurol 2019; 10: 491.
9. Cohen JE, Gomori JM, Moscovici S, et al. Successful endovascular treatment of a growing megadolichoectasic vertebrobasilar artery aneurysm by flow diversion using the "Diverter-In-Stent" technique. J Clin Neurosci 2012; 19(1): 166-170.
10. Chen Z, Zhang S, Dai Z, et al. Recurrent risk of ischemic stroke due to vertebrobasilar dolichoectasia. BMC Neurol 2019; 19(1): 163.

Etik Bilgiler

Aydınlatılmış Onam: Hastaya aydınlatılmış onam formu imzalatıldığı beyan edilmiştir.

Telif Hakkı Devir Formu: Tüm yazarlar tarafından Telif Hakkı Devir Formu imzalanmıştır.

Hakem Değerlendirmesi: Hakem değerlendirmesinden geçmiştir.

Yazar Katkı Oranları: Cerrahi ve Tıbbi Uygulamalar: MÇ, DG, HAE, VY, Konsept: MÇ, DG, HAE, VY, Tasarım: MÇ, DG, HAE, VY, Veri Toplama veya İşleme: MÇ, DG, HAE, VY, Analiz veya Yorum: MÇ, DG, HAE, VY, Literatür Taraması: MÇ, DG, HAE, VY, Yazma: MÇ, DG, HAE, VY.

Çıkar Çatışması Bildirimi: Yazarlar çıkar çatışması olmadığını beyan etmişlerdir.

Destek ve Teşekkür Beyanı: Yazarlar bu çalışma için finansal destek almadıklarını beyan etmişlerdir.