

GEBELİKTE GELİŞEN BİR PANSİNÜS VEN TROMBOZU OLGUSU

Ayşe Bora TOKÇAER, Belgin KOÇER

Gazi Üniversitesi Tıp Fakültesi Nöroloji Anabilim Dalı, Ankara

ÖZET

Sinüs ven trombozunda baş ağrısı, papil ödem, fokal belirtiler, epilepsi ve bilinç değişiklikleri başlıca klinik bulgulardır. Predispozisyon yaratan etyolojik faktörler enfektif ve nonenfektif nedenler olarak ayrılır. Gebelik, puerperium ve abortus nonenfektif nedenlerdendir.

Gebeliğin 6. ayında intrauterin exitus sonrasında baş ağrısı ve epilepsi gelişen, nörolojik muayenesinde ++ ense sertliği, bilinç bulanıklığı, bilateral papil ödem, iki taraflı zayıf ışık refleksi ve yana bakış kısıtlılığı, sağ santral fasial paralizi tesbit edilen 23 yaşında bir bayan vaka sunmaktayız. CT'de tümör veya abse tanıları düşünülmüşken MRI ve serebral anjiyografide pansinüs ven trombozuna ait bulgular gösterilmiştir. Vaka asetazolamid ve boşaltıcı lomber ponksiyon ile tedavi edilmiştir. Tedavi sonrasında klinik bulgularda düzelme elde edilmiş ve bunun üzerine antikoagülasyon planlanmamıştır.

Gebelik ve puerperium döneminde ortaya çıkan baş ağrısı, papil ödem ve epilepsinin venöz sinüs trombozu olasılığını düşündürmesi gerekmektedir.

Anahtar Sözcükler: Serebral venöz tromboz; sinüs ven trombozu; gebelik; postpartum; MRI; CT bulguları; tedavi.

VENOUS PANSINUS THROMBOSIS DURING PREGNANCY

Headache, papilledema, focal neurologic deficits, epileptic seizures, mental status changes, is seen frequently during the course of venous sinus thrombosis. The most common underlying causes of venous sinus thrombosis are pregnancy, postpartum states and abortus.

We are presenting a 23 years-old female patient admitted to our hospital with headache and epileptic seizures. In the near past she had a medical abortion during the 6th month of her pregnancy because of intrauterin fetal exitus. On her neurologic examination she had ++ stiff neck, mental status change, bilateral papilledema, bilateral weak light reflexes, bilateral weakness of outward gaze and right central facial paralysis. She was prediagnosed as intracranial tumour or cerebral abscess but her MRI and cerebral angiography was in accordance with pansinus venous thrombosis. She was treated with asetazolomid, and at the same time repeated lumbar punctures and were done and sufficient amount of CSF was drained. Because her symptoms were subsided she was not anticoagulated.

Headache, papilledema, epileptic seizures during pregnancy and postpartum states should remind us as the underlying cause may be venous sinus thrombosis.

Key Words: Cerebral venous thrombosis; sinus venous thrombosis; pregnancy; puerperium; Magnetic Resonans Imaging; CT findings; treatment.

GİRİŞ

Baş ağrısı, bulantı, kusma, epilepsi, papil ödem, fokal belirtiler, meningeal bulgular ve bilinç değişiklikleri başlıca klinik bulgularıdır. Sıklıkla transvers, superior sagittal ve kavernoöz sinüs tutulumu gözlenir. Serebral venöz sinüs trombozuna predispozisyon yaratan etyolojik faktörler enfektif ve nonenfektif nedenler olarak ayrılır ve büyük çoğunluğunu nonenfektif nedenler oluşturmaktadır (1). Otitis media, sinüsit, peritonsiller abse enfektif, gebelik, puerperium, abortus, oral kontraseptif kullanımı, protein C, protein S, antitrombin III eksikliği nonenfektif nedenler arasındadır (1, 2).

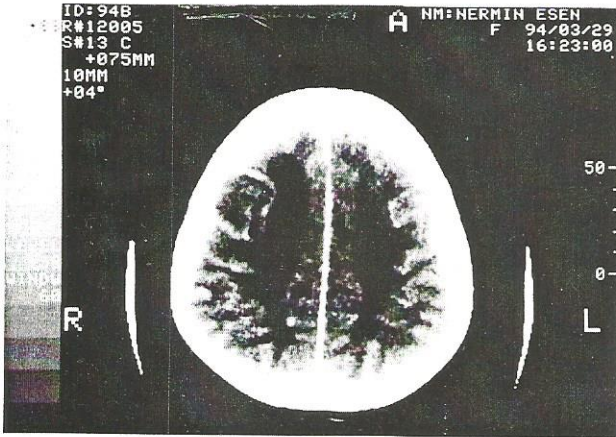
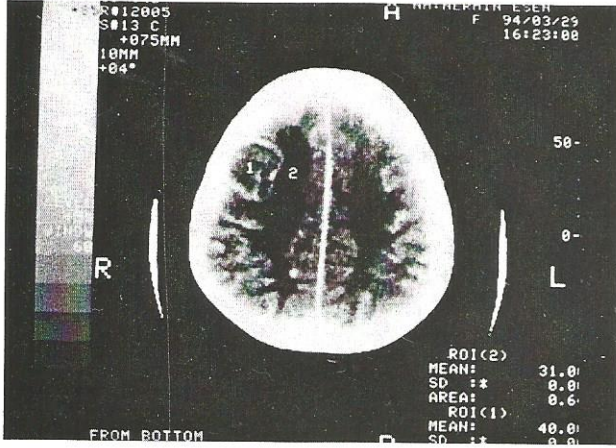
Gebelik sırasında gelişen bir pansinüs olgusu sunulmaktadır.

OLGU

Yirmüç yaşında bayan hasta. 6 aylık gebeliği sırasında tesbit edilen 5 günlük antihipertansiflerle regüle edilen hipertansiyon (210/140 mmHg) sonrasında 5.gün intrauterin exitus nedeniyle gebeliği sonlandırılan hastada intrauterin exitusdan 5 gün sonra status epilepticus geliyor ve acil servisimize daha sonra başlayan baş ağrısı, bulanık ve çift görme şikayetleri üzerine başvuruyor. Özgeçmiş ve soygeçmişinde bir özellik yok. Nörolojik muayenesinde bilinç açık, kooperasyon tam değil, yer ve kişi orientasyonu korunmuş, zaman orientasyonu bozuk, zaman zaman soruları tekrar ettiriyor, ilgisiz yanıtlar veriyordu. ++ Ense sertliği, bilateral papil stazı, iki taraflı zayıf ışık refleksi, iki taraflı yana bakış kısıtlılığı, pupiller

bilateral middilate, her iki görme alanında kon-santrik daralma, sağ santral facial paralizi tesbit edildi.

İncelenen laboratuvar tetkiklerinde fibrinojen 584 mgr/dlt ve 883 mgr/dlt (N<450 mgr/dlt), BOS basıncı 50 cmH₂O , BOS proteini 211 mgr tesbit edildi. EEG'de solda belirgin olmak üzere her iki sentrotemporal bölgede nonspesifik paroksizmal düzensizlik vardı ve VEP normal idi. Çekilen Acil CT'de sağ frontopariatal bölgede 5x5 cm boyutlarında ring şeklinde kontrastlanma gösteren ve çevresinde ödem izlenen kitle lezyonu (şekil 1) görülmesi üzerine beyin absesi veya intrakranial kitle öntanıları düşünülerek hastaya 2 hafta süreyle üçlü antibiotik tedavisi (Penicillin, Kloramfenikol, Metranidazol) ve antiödem tedavisi uygulandı ve Epdantoin tb 3x1 başlandı.

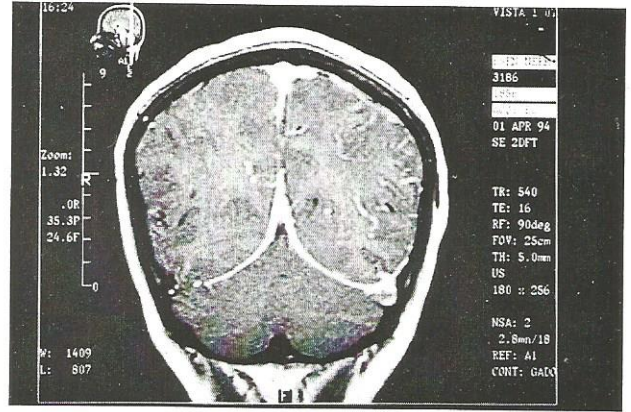
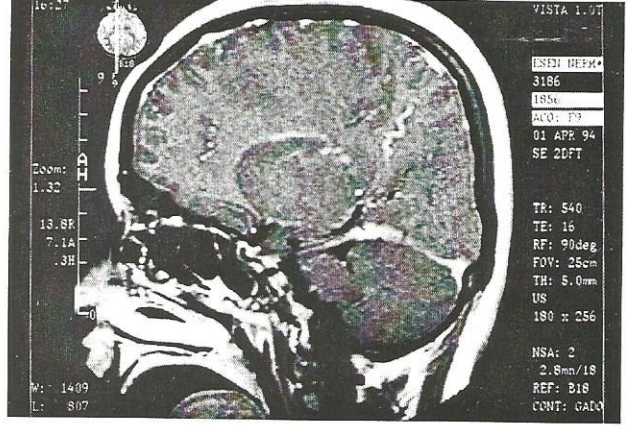


Şekil 1. Sağ frontopariatal bölgede ring şeklinde kontrastlanma gösteren ve çevresinde ödem izlenen kitle lezyonu

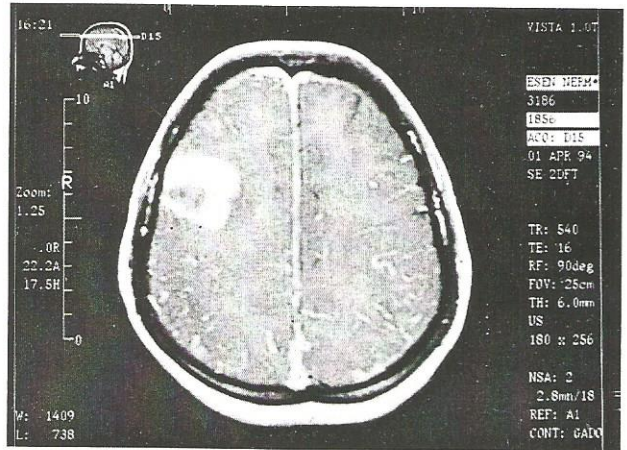
Üç gün sonra çekilen kranial MRI'da superior sagittal, her iki transvers ve konfluens sinüslerde

Türk Beyin Damar Hastalıkları Dergisi 2000, 6:2; 55-59

trombusla uyumlu hiperintens görünümler, sağ frontal ve sol temporopariatal bölgelerde hemorajik venöz infarkta uyumlu parenkimal lezyonların görülmesiyle sinüs ven trombozu tanısı düşünüldü (şekil 2, 3).

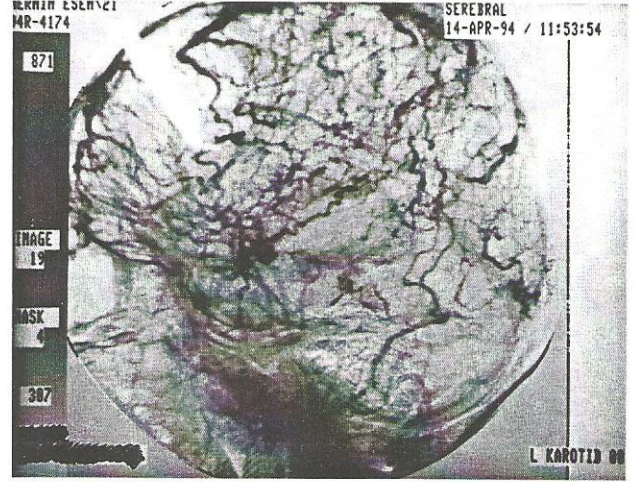
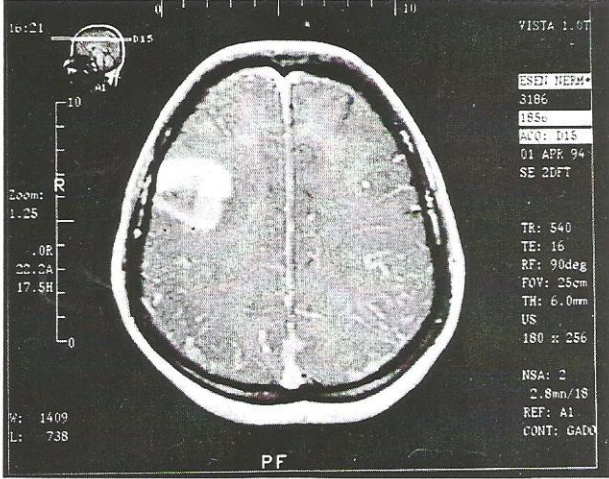


Şekil 2. T1 kesitinde superior sagittal, her iki transvers ve konfluens sinüslerde trombusla uyumlu hiperintens görünümler



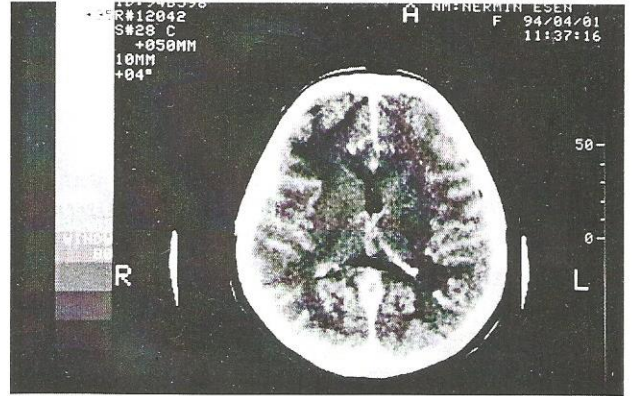
Şekil 3. T2 kesitinde sağ frontal bölgede hemorajik venöz infark

Daha sonra yapılan serebral anjiyografide superior sagittal sinüs, her iki transvers sinüs, konfluens sinüs ve sigmoid sinüslerde trombusla uyumlu dolma defektleri bulunması, derin venöz sistemde sinüs rektus ve galen veninin izlenmemesiyle (şekil 4) sinüs ven trombozu tanısı desteklendi. Parenkimal venöz sistemde kollateral dolaşım izlendi (şekil 5).

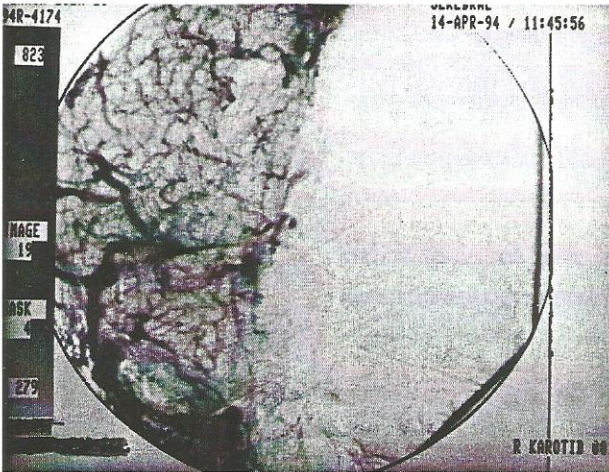


Şekil 5. Parenkimal venöz sistemde kollateral dolaşım

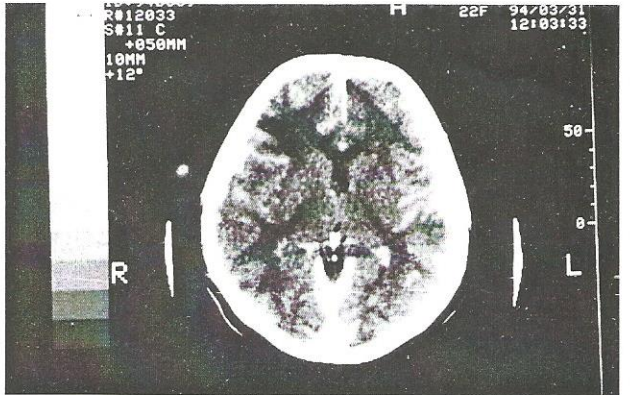
Hastanın tekrarlanan CT'lerinde superior sagittal sinüsde "empty delta sign", giral kontrast tutulumu, hemorajik infarktlara bağlı hiperdensiteler görüldü (şekil 6, 7, 8).



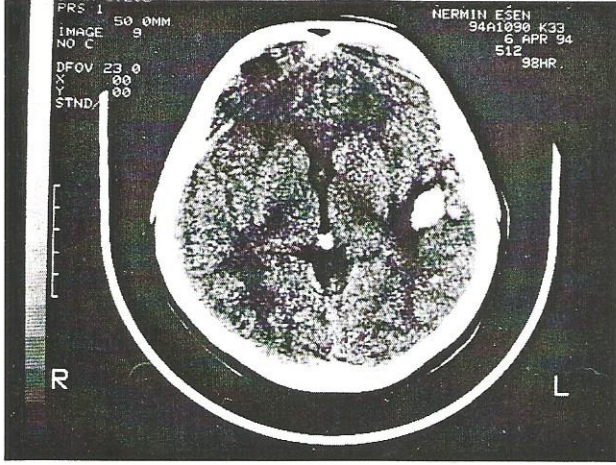
Şekil 6. Empty delta sign



Şekil 4. Superior sagittal, her iki transvers, konfluens ve sigmoid sinüslerde trombusla uyumlu dolma defektleri ile sinüs rektus ve galen veninin izlenmemesi



Şekil 7. Giral kontrast tutulumu



Şekil 8. Parenkimal hemorajik infarktlar

Hastada bilateral papilödem ve KIBAS bulgularının bulunması nedeniyle optik sinir kılıf dekompresyonu yapılması düşünüldü ancak bu derecede ileri venöz bozukluğunda bu operasyonun fayda sağlamayacağı belirlendi. Hastaya ventriküloperitoneal şant önerildi ancak kliniğin giderek düzelmeye başlaması üzerine yapılmadı. Daha sonra hastaya 1 ay süreyle aralıklı olarak boşaltıcı LP yapıldı, ilk yapılan LP sonrasında tesbit edilen 50 cmH₂O basıncından normal sınırlara kadar, BOS basıncında azalma oldu. Boşaltıcı LP esnasında hastaya Diamox tb 2x1 başlandı. Hastaya uygulanan tedavi sonrasında NM'sinde ense sertliği kayboldu, bilateral ışık reflexleri alınıyordu, pupiller izokorik idi, bilateral papil stazı kayboldu, her iki görme alanında düzenli aralıklarla yapılan görme alanı testleri sonucunda eskiye oranla düzelmeye tesbit edildi.

Heparinle antikoagülasyon tedavisi planlanan hastaya daha önce yapılması düşünülen optik sinir dekompresyonu ve ventriküloperitoneal şant öncesi antikoagülasyon tedavinin sakıncalı olabileceği düşünüldü bu tedavi ertelendi. Ancak daha sonra hastanın klinik bulgularında düzelmeye elde edilmesi üzerine antikoagülasyon uygulanmadı.

TARTIŞMA

Cantu ve arkadaşları tarafından gebelikte oluşan sinüs ven trombozunda (SVT) başağrısı %73.1, epilepsi %10.3, fokal belirtiler %10.5, bilinç bulanıklığı %4.5 sıklıkta bildirilmiştir (3). Bizim hastamızda başlıca epilepsi, başağrısı ve bilinç bulanıklığı vardı. Klinik bulgular, görüntüleme yöntemleri, gebeliğin predispozisyon oluşturması sonucu ile hastamızda SVT tanısı düşünüldü.

Türk Beyin Damar Hastalıkları Dergisi 2000, 6:2; 55-59

Gebelikte beyin tümörü, pseudotümör serebri ve subaraknoidal kanama durumlarında da klinikte başlıca başağrısı, papilödem, epilepsi ve bilinç bulanıklığı görülebilmektedir. Pseudotümör serebri CT'nin normal olması veya küçük ventrikülleri göstermesi, BOS bulgularının normal olmasıyla, beyin tümörü ve SAK görüntüleme yöntemleri ve LP bulgularıyla gebelikte görülen SVT'dan ayrılmaktadır.

Gebeliğin sinüs ven trombozuna predispozisyon oluşturduğu çeşitli çalışmalarla desteklenmiştir (1, 2). Bousser ve arkadaşları 1985 yılında 38 vaka üzerinde yaptıkları bir çalışmada 1 vakada 6 aylık gebelik sırasında, 1 vakada da postpartum 18.günde oluşan serebral ven trombozu göstermişlerdir (2). Dr.Rana Karabudak ve arkadaşlarının 56 vaka üzerinde yaptıkları çalışmada toplam 6 vakada serebral ven trombozunun gebelik, postpartum ve abortus döneminde gelişimi gösterilmiştir (4).

Gebelikte SVT'nun özellikle gebeliğin 2.yarısı ve postpartum 2. ve 3.haftalarda oluştuğu bildirilmiştir (3, 5). Gebeliğin SVT'na eğilim göstermesinin nedenleri çeşitli teorilerle açıklanmıştır. Görüşlerden birisi obstetrik vakalarda anemi ve dehidratasyona bağlı oluşan hiperkuoagulabilitenin SVT'a eğilim oluşturduğudur(3). Diğer bir görüş ise hiperkuoagulabilitenin K vitaminine bağlı faktör 2,7,9,11, trombosit adezyonu ve fibrinojen artışı, fibrinolizinin azalmasına bağlı olduğudur (2, 5). Trauscht ve arkadaşları gebelikte protein C, protein S, antitrombin III eksikliği oluşunu gösterilmiş ve gebelik, oral kontraseptif kullanımı sırasında oluşan yüksek östrojen seviyesinin bu eksiklikteki klinik belirtilerin başlangıcında rol oynayabileceği belirtilmiştir (2, 6).

Gebelik ve puerperium döneminde ortaya çıkan SVT ile gebelik dışı nedenlere bağlı oluşan SVT klinik prezentasyon, nöroradyolojik bulgular, prognoz açısından karşılaştırılmıştır. Gebelik ve puerperium döneminde oluşan SVT'nun daha erken yaşta geliştiği, başlangıcının akut olduğu, prognozunun ve hastalık seyrinin daha iyi olduğu, mortalite oranının daha düşük olduğu gösterilmiştir (3). SVT'daki benign seyir spontan trombolisis ile oluşan hızlı sinovenöz rekanalizasyon veya kollateral gelişim ile açıklanabilmektedir (3, 4).

Sinüs ven trombozunun nöroradyolojik tanısında CT, MRI, beyin sintigrafisi ve serebral anjiyografi başlıca kullanılan tetkiklerdir. CT'de direkt lab. bulguları olarak cord sign, dense triangle ve empty delta sign, indirekt lab. bulguları olarak

tentorial ve giral kontrast tutulumu, serebral ödeme bağlı ventriküllerde küçülme, hemorajik infarktlara bağlı hiperdensiteler görülmektedir. Vakamızda da SVT'da kontrastlı CT'de superior sagittal sinüste "empty delta sign" olarak adlandırılan kontrastlanmayan pıhtı görünümü (şekil 5) ve indirekt lab. bulguları izlendi. MRİda T1'de izointens, T2'de hiperintens olarak sinüslerde trombus oluşumu, parenkimal lezyonlar, serebral anjiyografide venlerin ve sinüslerin parsiyel veya komplet dolma defekti, kollateral dolaşım görülmektedir (1, 2, 3).

Bousser ve arkadaşları tarafından 38 vaka üzerinde yapılan çalışmada en az 2 veya daha fazla sinüs veya ven oklüzyonu %71 vakada bildirilmiş ve en sıklıkla SSS+Lateral sinüs birlikteliği %29 oranında görülmüştür (2), ancak bizim vakamızda olduğu gibi pansinüs ve serebral venlerin beraber tutulumu bildirilmemiştir.

Sinüs ven trombozunun tedavisinde antikoagulan tedavinin uygulanmasıyla ilgili çalışmalar vardır. Bousser ve arkadaşlarının 38 vaka üzerinde yaptıkları çalışmada 23 hastaya heparin verilmiş ve hiçbirisinde intraserebral hemoraji ve ölüm gözlenmemiştir (2). 1991 yılında yapılan bir çalışmada heparin verilen venöz sinüs tromboz vakalarında, verilmeyen hastalara göre iyileşmenin daha hızlı ve fazla olduğu, rekürrens riskinin azaldığı, mortalite oranının daha az olduğu, intraserebral hemorajiye yol açmadığı ve intrakranial hemorajinin heparin tedavisine kontrendikasyon oluşturmadığı belirtilmiştir (7).

Trombolitik ajanların lokal infüzyonu SVT'da tedavide uygulanmıştır. Persson ve arkadaşları tarafından lokal streptokinaz infüzyonu 1 vakada uygulanmış ve tedavi sonrasında küçük bir serebellar hemoraji oluşumuna rağmen klinik ve radyolojik bulgularda düzelme olduğu bildirilmiştir(5). Philips ve arkadaşlarınca yapılan bir çalışmada ise dural venöz trombozu tesbit edilen 6 vakaya endovasküler ürokinaz uygulanmış ve klinik düzelme gözlenmiştir (9). Tissue plasminojen aktivatörünün (TPA) ürokinaz ve streptokinazdan daha fazla fibrine afinitesi olduğu belirtilmiştir. TPA ile yapılan hayvan çalışmaları

sonucunda TPA'nın akut oluşan venöz sinüs trombozunun lizisinde yüksek etkili bir ajan olduğu bildirilmiştir. Trombolitik ajanların kanamaya predispozisyon oluşturmaları veya bulunan hemorajiyi kötüleştirmelerine rağmen, TPA ile yapılan çalışmada serebral hemoraji oluşmadığı bildirilmiştir(10).

SONUÇ

Bu olguyu sunuş amacımız CT ile tümör veya abse sanılan bir olguda MRI ile venöz sinüs trombozuna ait bulguların saptanabileceğini göstermek, ayrıca gebelik ve puerperium döneminde ortaya çıkan baş ağrısı, papilödem ve epilepsinin venöz sinüs trombozu olasılığını akla getirmesi gerektiğini vurgulamaktır.

KAYNAKLAR

- 1.Bousser MG, Barnett HJM. Cerebral Venous thrombosis. in: Stroke Pathophysiology, Diagnosis, and Management. Edinburgh: Churchill Livingstone 1992, second edition; 521-533.
- 2.Bousser MG, Chiras J, Boris J, Castaigne P. Cerebral Venous Thrombosis-A Review of 38 Cases. Stroke 1985, 16(2); 199-213.
- 3.Cantu C, Barinagarmenteria F. Cerebral Venous Thrombosis Associated With Pregnancy and Puerperium Review of 67 Cases. Stroke 1993, 24; 1880-1884.
- 4.Karabudak R, Caner H, Öztekin N, Özcan OE, Zileli T. Thrombosis of intracranial venous sinuses: aetiology, clinical findings and prognosis of 56 patients. J Neurosurg Sci 1990, 34(2); 117-21.
- 5.Ross KL, Pascuzzi RM, Kuharik MA, Shapiro AD, Manco-Johnson MJ. Postpartum intracranial venous thrombosis associated with dysfunctional protein C and deficiency of protein S. Obstet Gynecol 1990, 76; 492-494.
- 6.Trauscht Van Horn JJ, Capeless EL, Easterling TR, Bovill EG. Pregnancy loss and thrombosis with protein C deficiency. Am J Obstet Gynecol 1992, 167: 4 Pt1; 968-72
- 7.Einhaupl KM, Villringer A, Meister W, Mehraein S, . Heparin treatment in sinus venous thrombosis. Lancet 1991, 338; 597-600.
- 8.Persson L, Lilja A. Extensive Dural Sinus Thrombosis Treated by Surgical Removal and Local Streptokinase infusion. Neurosurgery 1990, 26; 117-121.
- 9.Philips MF, Bagley LJ, Sinson GP, Raps EC, Galetta SL, Zager EL, Hurst RW. Endovascular thrombolysis for symptomatic cerebral venous thrombosis. J Neurosurg 1999, 90:1; 65-71.
- 10.Alexander LF, Yamamoto Y, Ayoubi S, Al-Mefty O, Smith RR.. Efficacy of tissue Plasminojen Activator in the Lysis of Thrombosis of the Cerebral Venous Sinus. Neurosurgery 1990, 26(4); 559-564.