

**OLGU SUNUMU****CASE REPORTS****UZUN SÜREDİR ANTİKOAGÜLASYON TEDAVİSİ GÖREN OLGUDA SIVI-KAN SEVİYESİ GÖSTEREN SEREBELLAR HEMATOM**

Gürkan EGE, Haluk AKMAN, Haluk CANEROĞLU

İstanbul International Hospital, Radyoloji ve Nöroloji\* Departmanları, İstanbul

**ÖZET**

Kafa travması dışında, intrakranial kanamaların etyolojilerinde başta hipertansif damar hastalığı olmak üzere çeşitli patolojiler rol oynamaktadır. Bunlar arasında, ender görülenlerden biri de antikoagülasyon tedavisidir. Uzun süre antikoagülasyon tedavisi sırasında intrakranial kanama insidansı %0.4 ile %1.6 arasındadır. Bu kanamanın en önemli özelliği sıklıkla "sıvı-kan seviyesi" göstermesidir.

Uzun süre antikoagülasyon tedavisi gören olgumuzun bilgisayarlı tomografi tetkikinde, sağ serebellumda sıvı-kan seviyesi gösteren multipl hematomlar saptandı. Tanısal değeri olan sıvı-kan seviyesinin varlığına ek olarak, kanamanın serebellar yerleşimi ve multipl olması oldukça nadir görülmektedir. Bu nedenle, ilginç olan olgumuzu sunmak istiyoruz. **Anahtar Sözcükler:** Sıvı-kan seviyesi; serebellum; hematom; antikoagülasyon tedavisi.

**FLUID-BLOOD LEVEL IN CEREBELLAR HEMATOMAS IN PATIENT RECEIVING LONG-TERM ANTICOAGULATION THERAPY**

Aside from head trauma, hypertensive vascular disease as a principal cause and various pathologies play a role in etiologies of intracranial hematomas. Among them, a rare cause is anticoagulation therapy. The incidence of intracranial hemorrhage on long-term anticoagulation therapy is 0.4% to 1.6%. The most important feature of that hemorrhage includes frequently "fluid-blood level".

In our patient who has been receiving long-term oral anticoagulation therapy, multiple cerebellar hematomas with fluid-blood level were detected on computed tomography. The presence of fluid-blood level in hemorrhage has diagnostic value. In addition to this finding, the hemorrhage was located in cerebellum, which was rarely seen and was multiple in our patient. Therefore, we would like to present this interesting case, who is male and 62 years old.

**Key Words:** Fluid-blood level; cerebellum; hematoma; anticoagulation therapy.

**GİRİŞ**

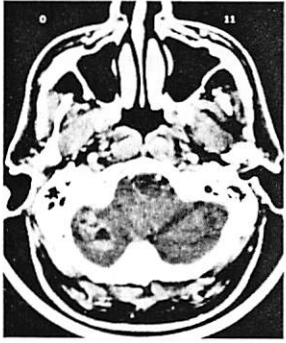Travmatik olmayan intrakranial kanamaların etyolojisinde başta hipertansif damar hastalığı olmak üzere çeşitli patolojiler rol oynamaktadır. Bunlar arasında, ender görülenlerden birisi de antikoagülasyon tedavisidir. Antikoagülasyon tedavisine bağlı gelişen kanamaların insidansı %0.4-1.6 arasındadır (1). Bu kanamaların en önemli özelliği ise genellikle "sıvı-kan seviyesi" göstermeleridir.

Uzun süredir oral antikoagülan kullanan olgumuzun bilgisayarlı tomografi (BT) tetkikinde sağ serebellumda sıvı-kan seviyesi gösteren multipl hematomlar saptandı. Antikoagülan kullanımına bağlı oluşan hemorajide tanısal önemi olan sıvı-kan seviyesinin görülmesinin yanı sıra, kanamanın nadir yerleşim gösterdiği serebellumda bulunması ve de multipl olması nedeniyle olgumuzun sunulmaya değer olduğunu düşünüyoruz.

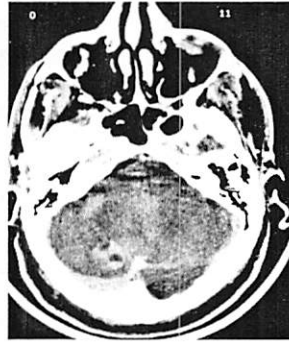
**OLGU**

62 yaşındaki erkek olgumuz ani başlayan baş ağrısı, bulantı, kusma, dengesizlik şikayetleri arkasından gelişen şuur bulanıklığı nedeniyle hastanemiz acil servisine getirildi. Gelişinde olgunun uykuya meyilli, ancak şuurunun açık olduğu görüldü. Arteriyel kan basıncı: 140/180 mm-Hg ve nabız: 72/dk ölçüldü. Nörolojik muayenesinde dizatri, dismetri ve disdiadokokinezi tespit edildi. Derin tendon refleksleri sağda canlıydı, ancak patolojik refleks yoktu. Serebellar patoloji düşünülerek BT tetkiki istendi. BT (Siemens Somatom Plus 4, Almanya) incelemesinde; sağ serebellar hemisferde içinde sıvı-kan seviyelerinin bulunduğu hematom alanları tespit edildi (Resim 1A-B). Yaklaşık 10 yıl önce aort kapak replasmanı operasyonu geçiren olguda, uzun süredir antikoagülan tedavisi (warfarin-kumadin) uygulanmaktaydı. Yapılan hemostaz kontrolünde; protrombin zamanının ileri

derecede uzadığı 110.5 sn (normali: 10-13 sn), protrombin aktivitesinin belirgin olarak azaldığı %5.9 (normali: %70-100), INR (International normalized ratio) değerinin arttığı 10.60 (normali: 1-1.3) ve parsiyel tromboplastin zamanının hafif uzadığı 48.9 sn (normali: 25-36 sn) belirlendi. Olgunun kumadin tedavisi hemen kesildi. K vitamini ve taze donmuş plazma verildi. 4 gün sonra yapılan kontrol BT tetkikinde, hematomaın homojen hiperdens lezyonlara dönüştüğü görüldü (Resim 2A-B). Olgunun artmış hemostaz değerleri kademeli olarak düşürüldü. Uygulanan tedavi ile genel durumu düzelen olgu yoğun bakımdan servise alındı. Yaklaşık 3 hafta sonra yapılan son kontrol BT incelemesinde; hematomaın tamamen rezorbe olduğu ve yerlerinde hafif hipodens alanların oluştuğu izlendi (Resim 3A-B). Olgumuz kontrole çağrılarak taburcu edildi.

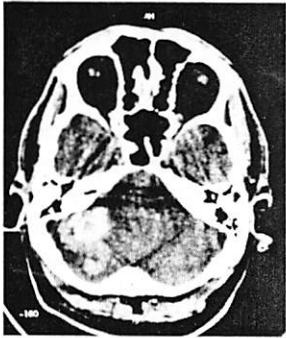


Resim1-A

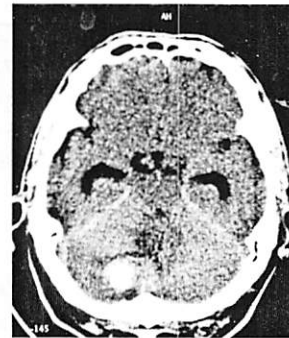


Resim 1-B

Resim 1. Uzun süre antikoagülan kullanan olgunun BT incelemesinde, sağ serebellar hemisferde, daha alt kesitte dış yanda (A) ve üst kesitte vermise yakın yerleşimli (B) içinde sıvı-kan seviyesi bulunan multipl hematomaın saptandı.

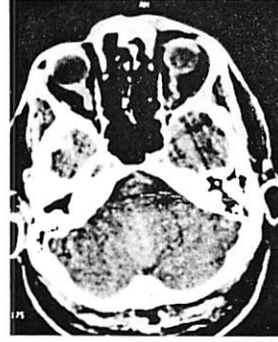

Resim2-A

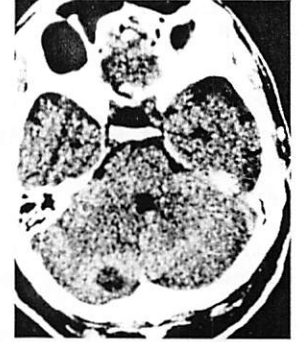

Resim 2-B

Resim 2A-B. Olgunun 4 gün sonra yapılan kontrol BT tetkikinde, hematomaın homojen hiperdens lezyonlar haline dönüştüğü görüldü.



Resim3-A



Resim 3-B

Resim 3A-B. Yaklaşık 3 hafta sonraki BT kontrolünde, hematomaın tamamen rezorbe olduğu ve yerlerinde hafif hipodens alanların oluştuğu izlendi.

## TARTIŞMA

Kafa travması dışında, intraserebral hematomaın en temel sebebi hipertansif damar hastalığıdır. Anevrizma rüptürü ve arteriovenöz malformasyon (AVM) daha az sıklıkta görülen nedenlerdir. Daha nadir etyolojiler arasında; venöz tromboz, 70 yaş üstü olgularda amiloid anjiyopati, kollagen damar hastalığı, antikoagülasyon tedavisi, primer ve metastatik beyin tümörleri ve yeni doğanlarda prematürite sayılabilir (2). Bizim olgumuzda sebep antikoagülasyon tedavisiydi.

Klinik olarak kullanılan antitrombotik ilaçlardan bazıları intrakranial hemorajiye neden olabilir. Bu ilaçlar heparin, warfarin (kumadin), trombolitik ve antitrombotik ajanlardır. Bunların etki mekanizmaları birbirinden biraz farklıdır. Olgumuzun kullandığı kumadin ise kalsiyumun faktör II, VII, IX ve X'a bağlanmasını inhibe ederek bu faktörlerin aktivasyonunu engeller.

Uzun süre warfarin tedavisi uygulanan olgularda intrakranial hemoraji insidansı % 0.4 ile % 1.6 arasındadır. Bu olgularda intrakranial hemoraji riski, antikoagülan tedavi uygulanmayanlara göre 8-10 kat fazladır. Trombolitik ajan kullananlarda intrakranial hemoraji riski % 0-2 iken, intravenöz heparin kullananlarda ise % 0.8 kadardır (1).

Antikoagülasyon tedavisi alan veya pıhtılaşma bozukluğu olan olgularda sık olarak görülen "sıvı-kan seviyesi"; üstte hipodens kan serumu ile altta hiperdens kan arasında oluşan seviyelenmedir. Huang ve Ahn (3) ise "sedimentasyon seviyesi" teriminin, sıklıkla kullanılan sıvı-kan seviyesi veya hematokrit efekt tanımlamalarından daha doğru olduğunu ifade etmişlerdir. Bazı yazarlar ise, fazla

iddialı olarak, sıvı-kan seviyesinin sadece antikoagülan tedavisi gören olgularda bulunduğunu belirtmişlerdir (4). Pflieger ve arkadaşları (ark) (5) çalışmalarında, intraserebral kanamalarda sıvı-kan seviyesi bulunması olasılığının duyarlılığını % 59 ve özgüllüğünü % 98 olarak saptamışlardır. Bu nedenle, sıvı-kan seviyesi saptanan kanamalarda olguları pıhtılaşma bozukluğu yönünden acil araştırmanın erken tedavi ile mortaliteyi % 40 oranında azaltacağını belirtmişlerdir.

Genellikle pıhtılaşma bozukluğu olan veya antikoagülasyon tedavisi alan olgularda sıvı-kan seviyesi gösteren intrakranial hematomlar görülürken, Arjona ve ark (6) normal hemostazlı bir olguda da sıvı-kan seviyesi tespit etmişlerdir. Onların olgularında sebep infarkt alanında oluşan hematom olarak bildirilmiştir.

Intrakranial kanamalarda sıvı-kan seviyesinin travma dışında, AVM, primer ve metastatik tümörler, radyasyona bağlı nekroz, serebral amiloid anjiyopati, infarkt alanında hematom ve belirlenemeyen etyolojilerde de görülebildiği belirtilmiştir (6).

Uglietta ve ark (7) 1696 olguyu içeren geniş serili çalışmalarında, trombolitik tedavi görenlerde ortaya çıkan intrakranial hemoraji komplikasyonunun BT paternlerini araştırmışlardır. Olguların 13'ünde intrakranial kanama saptamışlar (insidans: % 0.77), en sık yerleşim yerinin supratentorial ve intraparakranial bölge olduğunu bildirmişlerdir (n:10). Serebellar yerleşimi ise sadece 1 olguda

saptamışlardır. Serebellar yerleşimin nedeni olarakta, yaşlılık ve hipertansiyonun hemoraji patogeneğinde rol oynayabileceğini belirtmişlerdir. Bizim olgumuzda hipertansiyon öyküsü yoktu, ancak yaşlılık belki faktör olabilirdi.

Sonuç olarak, travma dışı intrakranial kanamalarda sıvı-kan seviyesi görülmesi öncelikle antikoagülasyon tedavisi veya pıhtılaşma bozukluğu gibi olasılıkları akla getirmelidir. Çünkü erken tanı ve tedavi mortaliteyi önemli oranda azaltmaktadır.

## KAYNAKLAR

- 1) Jinkins JR, Leite CC. Neurodiagnostic imaging. Pattern analysis and differential diagnosis. Philadelphia: Lippincott-Raven, 1998, 895.
- 2) Goldberg HI, Lee SH. Stroke. In: Lee SH, Rao KCVG, Zimmerman RA, eds. Cranial MRI and CT. 3rd ed. New York: McGraw-Hill, 1992, 686-687.
- 3) Huang TY, Ahn SS. Sedimentation level in intracerebral hematoma in patients receiving anticoagulation therapy. South Med J 1993, 86:1168-1170.
- 4) Weisberg LA. Significance of the fluid-blood interface in intracranial hematomas in anticoagulated patients. Comput Radiol 1987, 11:175-179.
- 5) Pflieger MJ, Hardee EP, Contant CF Jr, Hayman LA. Sensitivity and specificity of fluid-blood levels for coagulopathy in acute intracerebral hematomas. AJNR 1994, 15:217-223.
- 6) Arjona A, Moreno P, Corral F, Zabala JA, Ricart C. Intracranial hemorrhage with fluid level. A case report without coagulation alterations. Neurologia 1998, 13: 195-198.
- 7) Uglietta JP, O'Connor CM, Boyko OB, Aldrich H, Massey EW, Heinz ER. CT patterns of intracranial hemorrhage complicating thrombolytic therapy for acute myocardial infarction. Radiology 1991, 181:555-559.