



Rektus abdominis flebinin çok yönlü kullanımı*

Versalite usage rectus abdominis flaps

İlkay HÜTHÜT, Kemal UĞURLU, Soner TATLİDEDE, Semra Hacıkerim KARŞIDAĞ
Ayşin KARASOY, İsmail KURAN

Şişli Etfal Eğitim ve Araştırma Hastanesi, Plastik ve Rekonstrüktif Cerrahi Kliniği

ÖZET

Amaç: Bu çalışmada , kliniğimizde uygulanmış olan rektus abdominis kas ve kas deri flepleri değerlendirildi.

Gereç ve Yöntem: 1990-2000 yılları arasında 22 hastaya yapılmış olan rektus abdominis kas ve kas-deri flepleri retrospektif olarak değerlendirildi.

Bulgular: 12'si bayan, 10'u erkek olan hastaların yaş ortalaması 40'tı. Başlıca itiyolojik faktörler tümör rezeksiyonu, travma, enfeksiyon ve konjenital anomalilerdi. Rekonstrüksiyon alanları baş-boyun, genital bölge, mem ve alt ekstremitiydi. Tüm olgularda anterior kılıfı primer onarıldı. 22 hastadan 1'inde kısmi flep nekrozu ve donör sahada herniasyon, 1'inde flepte yağ nekrozu gelişti. **Sonuç:** Rektus abdominis flebinin başarı oranının yüksek olması, cerrahi disseksiyonunun kolay olması, flep ve donör saha morbiditesininin düşük olması nedeniyle birçok anatomik bölgede hem kas hem deri komponentiyle orta ve geniş büyüklükteki defektlerin rekonstrüksiyonunda önerilebilir.

Anahtar Kelimeler: Rektus abdominis flebi, çok yönlü kullanımı.

SUMMARY

Objective: In this study, rectus abdominis muscle and myocutaneous flaps which were applied in our clinic are evaluated .

Study design: Rectus abdominis muscle and myocutaneous flaps which were applied on 22 patients between 1990-2000 are evaluated.

Results: The mean age of the 12 female and 10 male patients was 40. Main etiologies were tumor resection, trauma, infection and congenital anomalies. Reconstructed sites were head and neck, genital area, breasts and lower extremity. Anterior rectus sheet was primarily repaired in all cases. Partial flap necrosis and abdominal hernia were noticed in one patient and we saw fat necrosis in one patient.

Conclusions: Rectus abdominis muscle and myocutaneous flaps are frequently used for the reconstruction of many anatomic regions in patients with wide tissue defects. These easily prepared flaps have a long and reliable pedicle and low donor area morbidity .

Key words: Rectus abdominis flap, versalite usage

GİRİŞ

Rektus abdominis pediküllü kas-deri flebi ilk olarak 1979 yılında Robbins tarafından tanımlanmıştır. Baş-boyun, ekstremita, genital bölge, meme ve gövde defektlerinin onarımında büyük doku hacmine sahip olması, kolay hazırlanması, uzun pedikülü nedeniyle tercih edilen bir fleptir(1,2). Önemli bir donör morbiditesinin olmaması, hem pediküllü hem de mikrovasküler olarak güvenle kullanılabilmesi diğer avantajlarıdır.

Rektus abdominis kası 5., 6., 7. kostal kırıkardaklardan başlar ve pubik tüberküle yapışır. Mathes ve Nahai'nin sınıflamasına göre tip III kastır(3). Moon ve Taylor tarafından arteriyel injeksiyonlar ile karın duvarındaki dokuların dominant kan akımının eksternal iliak arterin dalı

olan inferior epigastrik arterden geldiği, rektus kasının ise hem süperior epigastrik hem de inferior epigastrik arterlerden güvenle beslendiği gösterilmiştir(4). Çift olan rektus kası kolumna vertebralise fleksiyon yaptırır ve karın duvarını gerer.

GEREÇ VE YÖNTEM

Çalışmamızda Şişli Etfal Eğitim ve Araştırma Hastanesi Plastik ve Rekonstrüktif Cerrahi kliniğinde 1990- 2000 tarihleri arasında çeşitli doku defektlerinin onarımı amacıyla 22 olguda rektus abdominis kas, kas-deri flebi kullanıldı. 12 'si kadın, 10'u erkek olan hastalar ortalama 40 (19 -55) yaşındaydı.

Hastaların hiçbirinde flebin dolaşımını olumsuz etkileyebilecek sistemik medikal sorun ya da karın bölgesinde daha önce geçirilmiş operasyonlara ait insizyon tesbit edilmedi.

Yazışma Adresi:

Tablo 1:

	Etiyoloji	Cinsiyet	Yaş	Flep tipi	Komplikasyon
1	Sağ meme tm	K	48	Supercharge TRAM	Yok
2	Sağ meme tm	K	37	Supercharge TRAM	Meme flebinde yağ nekrozu
3	Sağ meme tm	K	51	Supercharge TRAM	Yok
4	Sağ meme tm	K	36	Supercharge TRAM	Yok
5	Sağ meme tm	K	40	Supercharge TRAM	Yok
6	Sağ meme tm	K	45	Serbest TRAM	Yok
7	Sağ meme tm	K	22	Supercharge TRAM	Yok
8	Sağ meme tm	K	38	Supercharge TRAM	Yok
9	Sağ meme tm	K	43	Pediküllü TRAM	Parsiyel flep nekrozu, insizyonel herni
10	Sağ meme tm	K	37	Supercharge TRAM	Yok
11	Sağ kruva trafik kazasına bağlı doku defekti	E	19	Serbest kas flebi	Yok
12	Elektrik yangınına bağlı sağ ayak tabanında doku defekti	E	53	Serbest kas flebi	Yok
13	Sol topukta travmatik doku defekti	E	55	Serbest kas flebi	Yok
14	Sol topukta osteomyelite bağlı doku defekti	E	39	Serbest kas flebi	Yok
15	Travmatik sağ bacakta doku defekti	K	51	Serbest kas flebi	Yok
16	Travmatik sağ ayak bileği lateralinde doku defekti	E	23	Serbest kas flebi	Yok
17	Travmatik sağ bacakta doku defekti	E	38	Serbest kas flebi	Yok
18	Travmatik sağ bacak 1/3 distal doku defekti	E	45	Serbest kas flebi	Yok
19	Sol topukta kondrosarkoma bağlı doku defekti	K	46	Serbest kas flebi	Yok
20	Sol orbito-maksiller tümör	E	41	Serbest kas flebi	Yok
21	Sağ maksiller tümör	K	43	Serbest kas flebi	Yok
22	İnmemiş testis	E	36	Pediküllü rektus kas-deri flebi	Yok

Fleplerin, 10'u meme, 9'u alt ekstremitte, 2'si baş-boyun ve 1'i genital bölge defektlerinin rekonstrüksiyonunda kullanıldı. Etiyolojik faktörler arasında olguların 13'ünde tümör, 7'sinde travma, 1'inde infeksiyon ve 1'inde konjenital nedenler bulunmaktaydı. Olguların 2'sinde pediküllü, 8'sinde supercharge, 12'sinde serbest doku aktarım tekniği kullanıldı. Anterior rektus kılıfı primer suture edilerek onarıldı (tablo 1).

BULGULAR

Hastalar 6 ay-10 yıl arasında takip edildi. Ortalama yatış süresi 11 (7-20) gün olarak belirlendi. Bir pediküllü flepte venöz yetmezlik dışında flep dolaşımında ve mikrovasküler anastomozlarda sorun olmadı. Komplikasyon, 1 olguda abdominal herniasyon ile kısmi flep nekrozu ve 1 flepte yağ nekrozu olmak üzere iki hastamızda gelişti. Komplikasyon görülen bu iki hastamız sigara (1 paket / gün) kullanmaktaydı. İlk olguda gelişen abdominal herniasyon için prolen mesh ve her iki memeye eşit volüm sağlamak için ise protez uygulandı. İkinci olguda

ise minimal debridmanla yara iyileşmesi sağlandı. Donör alanda anormal skar gelişimi izlenmedi. Postoperatif yara infeksiyonu gözlenmedi (tablo 1).

TARTIŞMA

Tek ve çift pediküllü veya serbest olarak hazırlanabilen rektus abdominis flebi uzun bir pediküle sahiptir. Hazırlanması kolaydır. Çoğunlukla iki ekibin çalışmasına olanak sağlaması nedeni ile operasyon süresini kısaltır. Pedikül varyasyonlarının nadir oluşu da önemli bir avantajdır. Pelvis, toraks, baş- boyun, ekstremitte defektleri veya meme gibi bir çok bölgenin onarımı için kullanılabilir (5-7). Pediküllü transvers rektus abdominis flebi (TRAM), 1982 yılında Hartrampf tarafından tariflenmiştir, bun takibeden yıllarda Drever (8) tarafından vertikal rektus abdominis flebi tanımlanmıştır. Tek pediküllü rektus abdominis flebi, dominant pedikül olmayan süperior epigastrik arter pediküllü olarak meme gibi pektoral bölge defektlerinin onarımı için veya dominant pediküllü inferior epigastrik arter pediküllü olarak pelvik, vaginal, penil ve perineal bölgelerde yer alan defektlerin onarımı için hazırlanabilmektedir. TRAM flep pediküllü olarak hazırlandığında rekonstrüksiyon alanını genişletir ve mikrocerrahi deneyimi olmayan cerrahlar tarafından da kullanımını kolaylaştırır. Pediküllü olarak hazırlanan 2 olgunun 1'inde (meme kanseri) süperior epigastrik arter pediküllü TRAM flep ile onarım uyguladık. TRAM flep, normal memeye aynı rengi ve aynı yapıyı sağlayan, iyi vaskülarize, otojen bir dokudur. TRAM fleple rekonstrükte edilen meme, yumuşak ve düzgün konturlu kalma eğilimindedir. İnmemiş testisli ikinci olgumuzda inferior epigastrik arter pediküllü rektus abdominis flebi ile skrotal rekonstrüksiyon için iki basamaklı onarım uyguladık. Rektus flebi geniş, düz şekli ve testislere yakın olması adaptasyonunu kolaylaştırmaktadır(9). Minimal donör saha morbiditesi ile estetik olarak kabul edilebilir sonuçlar vermektedir.

Süperior epigastrik arter dominant pedikül olmadığı için, bu arter pediküllü TRAM fleplerde flep kısmi nekrozu, yağ nekrozu gibi komplikasyonlara rastlanmaktadır. Ayrıca rektus

abdominis flebin kaldırılması sonrasında bilateral kaldırılan fleplerde daha sık görülmekle beraber tek taraflı flep kaldırılması sırasında da gözlenebilen karın duvarı zayıflığı gelişebilmektedir. Pediküllü rektus abdominis flebi ile onarılan hastalarımızdan birinde abdominal herni ile kısmi flep nekrozu gelişti. Hastanın öyküsünde aşırı sigara kullanımı mevcuttu. Bu olguya gelişen herni onarımı için prolen me ve her iki memeye eşit volüm sağlamak için ise protez uygulandı.

Supercharge TRAM flep, süperior ve inferior epigastrik damarların aksiller arter, subskapuler arter veya dallarına anostomozu ile mikrovasküler artırma prosedürü olarak, Harashina tarafından tanımlanmıştır (10). Supercharge terimi ilk defa Beegle tarafından kullanılmıştır(11). Bu teknikle pediküllü olarak hazırlanan TRAM flepte daha sık olarak görülen flep nekrozu, yağ nekrozu veya yağ enfeksiyonu gibi komplikasyonlara çok az rastlanmaktadır. Meme kanseri nedeni ile mastektomi uygulanan hastaların defektlerinin rekonstrüksiyonu için 8 olgumuzda supercharge teknik ile rektus abdominis flep ile onarım uyguladık. 7 olgumuzda herhangi bir komplikasyon gelişmezken, bir hastamızda minimal debridmanla tedavi edilebilen kısmi yağ nekrozu gelişti.

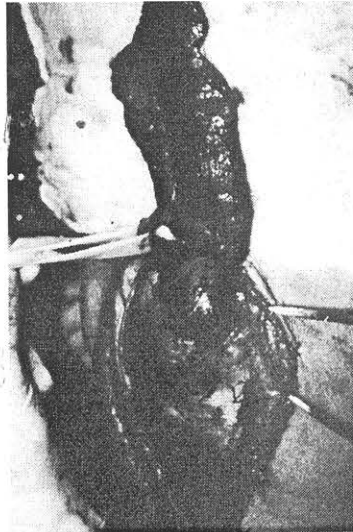
Hastaların sosyo-kültürel düzeyinin artmasıyla birlikte mastektomiye bağlı psikolojik travmadan kurtulmak istemesi sonucunda meme rekonstrüksiyonuna daha çok yönelinmiştir. Mastektomi sonrası meme rekonstrüksiyonu implantlarla ya da otojen dokularla yapılmaktadır(12-14). Kapsüler kontraktür, yabancı

cisim reaksiyonuna bağlı problemlerden dolayı meme rekonstrüksiyonunda implantlardan otojen dokulara doğru yönelim olmuştur. Latissimus dorsi, inguinal, tensor fasya lata ve gluteus maksimus flepleri otojen meme rekonstrüksiyonunda alternatiflerdendir. Latissimus dorsi muskulokutan flep, protez yerleştirilmesini gerektirmesi ve sırtta belirgin skar bırakması gibi bir kısım dezavantajlara sahiptir. İnguinal flep meme rekonstrüksiyonu için yeterli doku sağlasa da, kısa pedikülü, disseksiyon zorluğu ve donör alanda kötü skar kalması nedeniyle tercih edilmemektedir. Tensor fasya lata flebin donör alanının greft ile kapatılmak zorunda kalınması ve proteze gereksinim olması, flebin kullanımını sınırlar. Süperior gluteal flepte ise pedikülün kısa olması dezavantajdır(15). TRAM flebin avantajları büyük hacimli bir doku olması, normal memeye aynı renkte olması, memenin doğal ptozunun elde edilebilmesi, aynı seansta abdominoplasti yapılmasına olanak sağlaması, transvers skar kalması ve silikon implantların olumsuz etkilerinden kaçınılması olarak belirtilebilir. TRAM fleplerin birçok avantajına rağmen planlanırken gözönünde tutulması gereken dezavantajları ise abdominal duvarda zayıflık ve deri adası duyusunun korunmasının, innervasyonun multisegmenter olması nedeni ile zor olmasıdır (16-21). Serbest flep olarak hazırladığımız 1 olguda (mastektomi sonrası) postoperatif herhangi bir komplikasyon gözlenmemiştir.

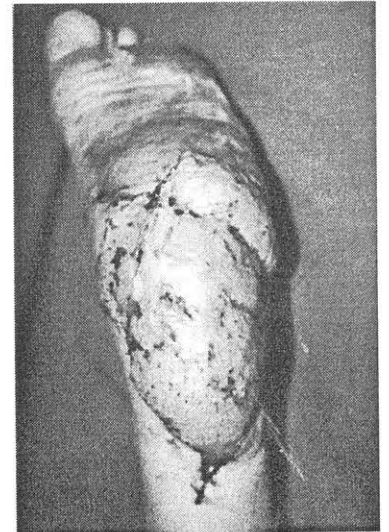
9 hastaya alt ekstremitte rekonstrüksiyonunda serbest rektus abdominis kas flebi, kısmi kalınlıklı deri grefti ile birlikte uygulandı (şekil 1).



Şekil IA



Şekil IB

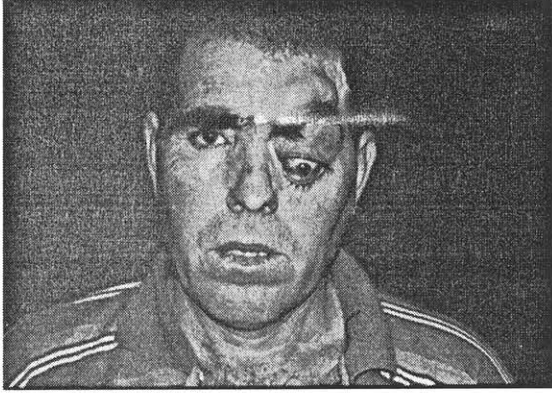

Şekil IC

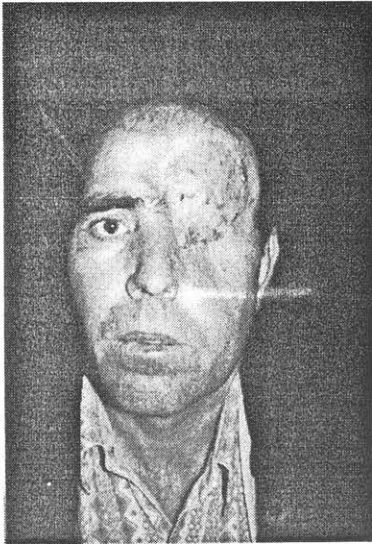
Şekil 1: Travmatik alt ekstremitte defektinin serbest rektus abdominis kas flebi ile onarıldığı bir olgu.

Etiyolojisinde kronik osteomyelit, tümör, açık fraktürler, elektrik yanığı bulunmaktaydı. Özellikle distal krus ve ayakta geniş defektler olduğunda lokal flepler boyutları sınırlı olduğu için yetersiz kalmaktadır. Rektus abdominis kası flepleri geniş defektlerin onarımında tercih edilmektedir. Kas flepleri infeksiyon kontrolünde yüksek başarı oranına sahiptir, alıcı sahaya ilave kan akımı sağlar ve sonraki kemik rekonstruksiyonunu kolaylaştırır.

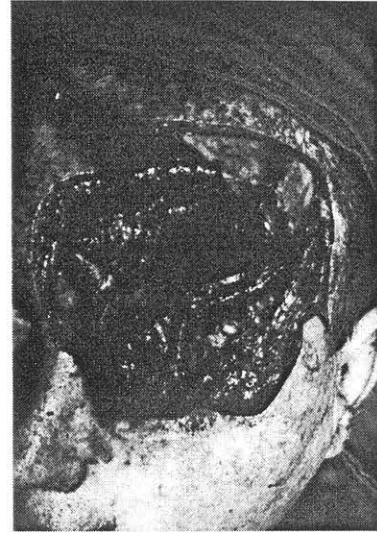Orbita tabanı ve maksilla tümörü nedeniyle iki olguda serbest rektus abdominis kas flebi ile onarım uyguladık (şekil 2).



Şekil IIA



Şekil IIC



Şekil IIB

Şekil 2: Orbita tabanı tümörü nedeni ile geniş eksizyon uygulanan hastanın defektinin serbest rektus abdominis kas flebiyle onarıldığı bir olgu.

Klasik olarak temporal kemik rezeksiyonu veya radikal masteidektomiye takiben oluşan defektin onarımı geniş rotasyon ve transpozisyon flepleri ve deltopektoral flep uygulamalarını içermektedir. Deneysel çalışmalar göstermiştir ki muskulokutanöz flepler, klasik deri flepleri ile karşılaştırıldığında bakteriyel invazyona karşı daha fazla koruyuculuk sağlamaktadır(23). Serbest radial önkol flebi yüzdeki geniş ve kompleks defektlerin onarımında ölü boşlukları doldurmada yetersiz kalmaktadır. Serbest latissimus dorsi kas veya kas-deri flepleri baş-boyun bölgesi defektlerinin kapatımı için kullanılabilir. Fakat bu flep hazırlanırken iki cerrahi ekibin aynı anda çalışmasının zor olması ve donör sahada seroma oluşumu sıklığı flebin dezavantajıdır. Serbest abdominis kas veya kas-deri flepleri katlanabilir ve üç boyutlu rekonstruksiyon sağlar. Kemik rekonstruksiyonu gerektiğinde kot ilave edilebilir. Flebin dezavantajı, fazla hacim oluşturmasıdır. Olguların geç postoperatif takiplerinde herhangi bir komplikasyon gözlenmedi. Rektus abdominis flebinin başarı oranının yüksek olması, cerrahi disseksiyonunun kolay olması, flep ve donör saha morbiditesininin düşük olması nedeniyle birçok anatomik bölgede hem kas hem deri komponentiyle orta ve geniş büyüklükteki defektlerin rekonstruksiyonunda önerilebilir.

KAYNAKLAR

1. Neland, N.B., Fisher, J., Irons, G.B. Experience with 80 rectus abdominis free-tissue transfers. *Plast. Reconstr. Surg.* 83:481, 1989.
2. Ebihara, H., Maruyama, Y. Free abdominal flaps: Variation in design and application to soft tissue defects of the head. *J. Reconstr. Microsurg.* 5:193, 1989.
3. Mathes, S.J., and Nahai, F. *Clinical Applications for muscle and musculocutaneous flaps.* St. Louis: Mosby, 1982. P.44.
4. Moon H.K., Taylor G.I. The vascular anatomy of rectus abdominis musculocutaneous flaps based on the deep superior epigastric system. *Plast. Reconstr. Surg.* 82:815, 1988.
5. Irons, G.B. Rectus abdominis muscle flaps for closure of osteomyelitis hip defects. *Ann. Plast. Surg.* 11:469, 1983.
6. Giampapa, V., Keller, A., Shaw, W.W., and Colen, S.R. Pelvic floor reconstruction using the rectus abdominis muscle flap. *Ann. Plast. Surg.* 13:56, 1984.
7. Shukla, H.S., and Hughes, L.E. The rectus abdominis flap for perineal wounds. *Ann.*
8. Drever, J. M. Total breast reconstruction. *Ann. Plast. Surg.* 7:54, 1981.
9. Young, W.A., Wright, J.K. Scrotal reconstruction with a rectus abdominis muscle flap. *Br. J. Plast. Surg.* 41:190-193, 1988.
10. Harashina, T, Sone K., Inoue, T., et. All. Augmentation of circulation of pedicled transverse rectus abdominis musculocutaneous flaps by microvascular surgery. *Br. J. Plast. Surg.* 40: 367, 1987.
11. Beegle, P. H. Microvascular Augmentation of TRAM flap circulation (Supercharged TRAM). In C.R. Hartrampf, Jr. (Ed.), *Hartrampf's Breast Reconstruction with Living Tissue.* Norfolk, Va.: Hampton Press, 1991.
12. Duffy M.J., Woods J.e. Health risks of failed silicone gel breast implants: a 30-year clinical experience. *Plast. Reconstr. Surg.* 94:295,1994.
13. Feng L.J., Mauceri K., Berger B.E. Autogenous tissue breast reconstruction in the silicone-intelorant patient. *Cancer.* 74:440, 1994.
14. Barreau P.L., Le M.G., Rietlens M, Arriagada R, Contesso G, Martins R, Petit J.Y. Risk factors for failure of immediate breast reconstruction with prosthesis after total mastectomy for breast cancer. *Cancer.* 70:1145, 1992.
15. Mehmet Alper, Tahir Gürler, Cüneyt Özek, Reha Geçosmanoğlu, Ecmel Songür, Yalçın Akın, Arman Çağdaş. Pediküllü TRAM fleple mastektomi sonrası meme rekonstruksiyonu. *Türk Plastik Cerrahi Dergisi.* 6:80, 1998.
16. Mizgala C.L., Hartrampf C.R., Bennett G.K. Assessment of the abdominal wall after pedicled TRAM flap surgery: 5-to 7 year follow up 150 consecutive patients. *Plast. Reconstr. Surg.* 93:988, 1994.
17. Mizgala C.L., Hartrampf C.R., Bennett G.K. Abdominal function after pedicled TRAM flap surgery. *Clin. Plast. Surg.* 21:225, 1994.
18. Kind G.M., Rademaker A.W. Mustoe T.A. Abdominal-wall recovery following TRAM flap: a functional outcome study. *Plast. Reconstr. Surg.* 99:417, 1997.
19. Takeishi M., Shaw W.W., Ahn C.Y., Borud L.J. TrAM flaps in patients with abdominal scars. *Plast. Reconstr. Surg.* 99:417, 1997.
20. Petit J.Y., Rietjens M, Ferreira M.A., Montrucoli D., Lifrange E, Martinelli P. Abdominal sequelae after pedicled TRAM flap breast reconstruction. *Plast. Reconstr. Surg.* 99:723, 1997.
21. Blondeel N., Boeckx W.D., Vanderstraeten G.G., Lysens R, Van Landuyt K., Tonnard P., Monstrey S.J., Matton G. The fate of the oblique abdominal muscles after free TRAM flap surgery. *Br. J. Plast. Surg.* 50:315, 1997.
22. Ariyan, S., Marfuggi, R.A., Harder, G., and Goodie M.M. An experimental model to determine the effects of adjuvant therapy on the incidence of postoperative wound infection: I. Evaluating preoperative radiation therapy. *Plast. Reconstr. Surg.* 65:328, 1980.