

# Sezaryen Sonrası Görülen Skar Endometriozis: Olgu Sunumu

Suat Karataş<sup>1</sup>®, Çiğdem Pulatoğlu<sup>1</sup>®, Ayşe İrem Kılıç<sup>2</sup>®, Hakan Erenel<sup>1</sup>®, Seyhan Ozakkoyunlu Hascicek<sup>2</sup>®, Işıl Ayhan<sup>1</sup>®, Ayşe Ender Yumru<sup>1</sup>®

## ÖZET:

Sezaryen sonrası görülen skar endometriozis: Olgu sunumu

**Amaç:** Endometriozis; overyan hormonlarının uyarısıyla fonksiyonel endometrial gland ve stromal dokunun uterin kavite dışında bulunmasıdır. En sık görülen semptomlar abdominopelvik ağrı, dismenore, disparoni, menstrüel düzensizlik ve infertilitedir. Sıklıkla pelvik endometriozis şeklinde görülsede ekstrapelvik olarak skar dokularında, göz, akciğer, umbilikus, safra kesesi, karaciğer, cilt ve karın duvarında da yerleşebilirler. Burada sezaryen sonrası gelişen bir skar endometriozisi olgusunu sunduk.

**Olgu:** Geçirilmiş sezaryen öyküsü olan 37 yaşında kadın hasta yara yerinde kronik ağrı ve ele gelen kitle şikayetleriyle başvurdu. Abdominal ultrasonografi ve manyetik rezonans görüntüleme artmış damarlanma gösteren heterojen kitleyi gösterdi. Kitle cerrahi olarak çıkarıldı, örnek patolojiye gönderildi, endometriozis olarak raporlandı.

**Tartışma:** Özellikle geçirilmiş operasyon öyküsü olan hastaların insizyon hatlarına yakın yerleşimli kitlelerinin değerlendirilmesinde; menstrüel dönemlerinde artan ağrı yakınmaları olup olmadığı sorulanmalı ve endometriozis akla getirilmelidir.

Enzim replasman tedavisinin yürüme fonksiyonunu kaybetmeden başlanması önemlidir.

**Anahtar kelimeler:** Endometriozis, sezaryen, skar

## ABSTRACT:

Scar endometriosis after Cesarean section: a case report

**Objective:** Endometriosis is the presence of functional endometrial gland and stromal tissue outside of the uterine cavity by the stimulation of ovarian hormones. The most common presenting symptoms are the abdominopelvic pain, dysmenorrhea, menstrual irregularities and infertility. Endometriosis is usually found in pelvis; however, it can appear in extrapelvic tissues such as the scar tissues, eyes, lungs, umbilicus, gallbladder, liver, skin and abdominal wall. Here we present a case of scar endometriosis developed after Cesarean section.

**Case:** 37 year-old woman with a prior history of Cesarean section presented with complaints of chronic pain on her scar tissue and a palpable mass. Abdominal ultrasonography and magnetic resonance imaging showed heterogeneous mass with increased vascularity. Surgical excision was performed and the specimen was reported pathologically as endometriosis.

**Conclusion:** In the evaluation of masses with a close location to the incision line of patients with especially previous history of operation, periodically increasing pain with menstrual cycles should be questioned and diagnosis of endometriosis should be kept in mind.

**Keywords:** Endometriosis, Cesarean section, scar

Ş.E.E.A.H. Tıp Bülteni 2017;51(4):334-7



<sup>1</sup>Şişli Hamidiye Etfal Eğitim ve Araştırma Hastanesi, Kadın Hastalıkları ve Doğum Kliniği, İstanbul - Türkiye  
<sup>2</sup>Şişli Hamidiye Etfal Eğitim ve Araştırma Hastanesi, Patoloji Kliniği, İstanbul - Türkiye

Yazışma Adresi / Address reprint requests to:  
Suat Karataş,  
Şişli Hamidiye Etfal Eğitim ve Araştırma Hastanesi, Kadın Hastalıkları ve Doğum Kliniği, İstanbul - Türkiye

E-posta / E-mail:  
brain.82.84@gmail.com

Geliş tarihi / Date of receipt:  
19 Mayıs 2016 / May 19, 2016

Kabul tarihi / Date of acceptance:  
10 Temmuz 2016 / July 10, 2016

## GİRİŞ

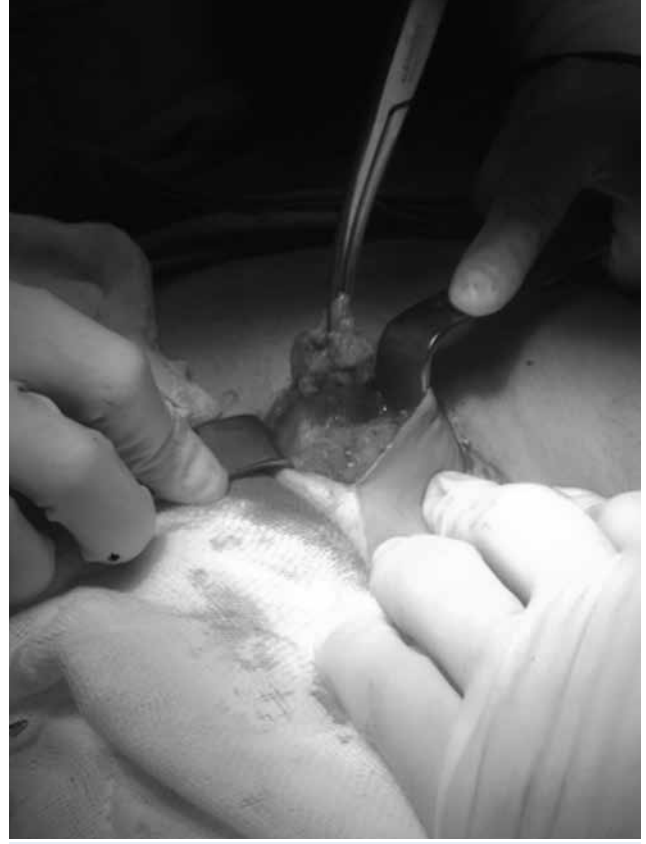Endometriozis; overyan hormonlarının uyarısıyla fonksiyonel endometrial gland ve stromal dokunun uterin kavite dışında bulunmasıdır. Etiyolojisiyle ilgili metaplazi, retrograd menstrüasyon, lenfatik metas-

taz ve mekanik transplantasyon gibi teoriler öne sürülmüştür. Üreme çağındaki kadınlarda daha sık görülmekle birlikte ortalama görülme sıklığı %10-15'dir (1). En sık görülen semptomlar abdominopelvik ağrı, dismenore, disparoni, menstrüel düzensizlik ve infertilitedir. Endopelvik olarak overler, sakro-

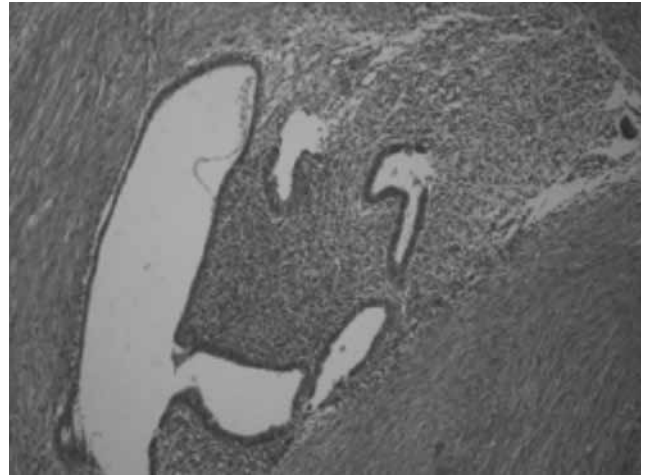
uterin ligamanlar, periton, rektovajinal septum ve douglasda görülebilir. Sıklıkla pelvik endometriozis şeklinde görülse de ekstrapelvik olarak skar dokularında, göz, akciğer, umbilikus, safra kesesi, karaciğer, cilt ve karın duvarında da yerleşebilirler (2). Karın duvarında yerleşen endometriozisin sıklığı %0.03 ile %1.7'dir. Skar endometriozis cerrahi öyküsü bulunan kadınlarda palpabl abdominal kitle ve menstrüasyon dönemlerinde artan siklik ağrı ya da siklik kanamaya bağlı boyut değişimi ile kendini gösterir (3). Skar endometriozis en çok sezaryen sonrası görülür ve literatürde ilk sezaryen skar endometriozis olgusu 1975 yılında bildirilmiştir (4). Biz de sezaryen sonrası insizyon bölgesinde kitle nedeniyle opere edilip patolojik tanısı endometriozis olarak raporlanan olgumuzu sunmayı amaçladık.

## OLGU

Otuz yedi yaşında, gravida 3, para 1, abortus 2 olan hasta eski sezaryen skarının sağ üst bölgesinde yaklaşık 1 yıldır olan ve giderek büyüyen ele gelen ağrılı şişlik yakınması ile başvurdu. Hasta ağrının özellikle menstrüasyon dönemlerinde arttığını ifade ediyordu. Hastanın anamnezinden 5 yıl önce geçirdiği sezaryen ameliyatı olduğu, pelvik endometriozis öyküsü ve başka bir hastalığı olmadığı öğrenildi. Fizik muayenesinde; sezaryen insizyon skarının sağ üst kenarında, palpe edilen, cilt altı yerleşmiş, yaklaşık 3x3 cm boyutlarında, sert ağrılı kitle tespit edildi. Hastanın jinekolojik muayenesinde uterus ve overler normal idi. Diğer sistem muayeneleri normal izlendi. Batın öndüvarı yüzeysel ultrasonografik değerlendirilmesinde 29x29 mm çapında, düzensiz sınırlı, heterojen görümlü, kanlanması olan solid lezyon izlendi. Hastanın laboratuvar testleri normaldi. Olgudan pelvik manyetik rezonans görüntüleme (MRG) istendi. MRG, pelvis sağ anterior duvarında yaklaşık 1.5x2 cm boyutlarında kontrast tutulumu gösteren, transvers fasyayı içine alan, posteriorda rektus ve oblik kaslar geçiş noktasında kasların fasyası ile ilişkilenen ancak invazyon oluşturmayan lezyon izlenmiştir şeklinde rapor edildi ve histopatolojik inceleme önerildi. Kitleye, genel anestezi altında 1 cm'lik temiz cerrahi sınırla birlikte total eksizyon yapıldı ve patolojik incelemeye gönderildi



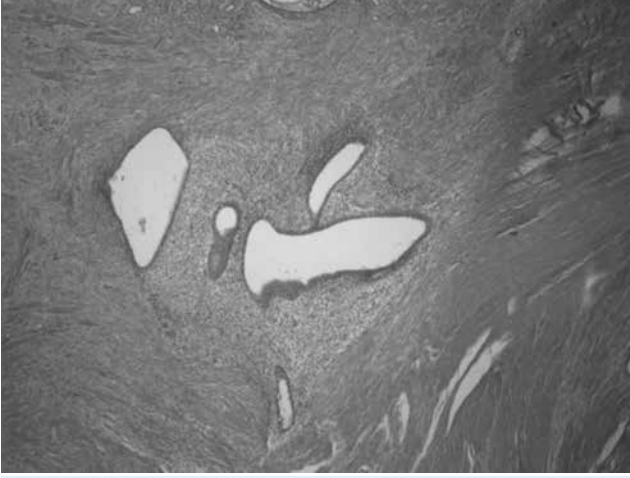
**Resim-1:** Kitleye, genel anestezi altında 1 cm'lik temiz cerrahi sınırla birlikte total eksizyon yapıldı ve patolojik incelemeye gönderildi.



**Resim-2:** Kas lifleri içinde endometrial glandlar ve çevrede endometrial stromal doku izlenen endometriozis odağı

(Resim-1). Defekt primer olarak onarıldı.

Olgu ameliyat sonrası birinci günde sorunsuz taburcu edildi. Olgunun histopatolojik değerlendir-



**Resim-3:** Kas lifleri içinde endometrial glandlar ve çevrede endometrial stromal doku izlenen endometriozis odağı

mesi; kas lifleri içinde endometrial glandlar ve çevrede endometrial stromal doku izlenen endometriozis olarak rapor edildi (Resim-2).

## TARTIŞMA

Endometrial dokunun uterin kavite dışında bulunması şeklinde tanımlanan endometriozisin pelvis dışında görülen şekli, tüm endometriozis olgularının %8.9'unu oluşturur. Bunların %4'ünü ise kutanöz endometriozis oluşturur (5). Abdominal duvar endometriozisi cilt, cialtı, insizyon skarı, umblikus, rektus abdominalis kasında görülür. Sezaryen gibi cerrahiler sonrası görülme olasılığı %0.1'dir (6). Minaglia ve ark. (7) yaptıkları çalışmalarında, sezaryen sonrası skar endometriozis oranını %0.08 olarak tespit etmişlerdir. Oliveria ve ark. (8) çalışmalarında gebeliğin 22. haftasından önceki dönemlerinde yapılan histeretominin skar endometriozisin en önemli risk faktörü olduğunu göstermişlerdir. Yine başka bir çalışmada skar endometriozisin 2. trimester abortuslarından sonra görülme sıklığı %5.08 iken sıklık sezaryen sonrasında %0.03-%0.4 arasında bulunmuştur (9). Extragenital

endometriozis tanılı 34 hastanın %44'ünde endometriozis pfannenstiel insizyon hattında saptanmıştır (5). Skar dokusunda gelişen endometriozisin oluşumundaki en güçlü teori endometrial hücrelerin subkutanöz doku ve abdominal fasyaya direkt inokulasyonudur (10).

Abdominal duvar endometriozisinde menstruasyon sırasında sıklık olarak şiddetlenen ağrı ve kitle boyutunda artış olması tanı koymayı kolaylaştırır (11-15). Bu semptomlar hastaların %50'sinde vardır. Bizim olgumuzda da benzer yakınma vardı. Endometriozisin görülme yeri genelde insizyon hattının sol tarafıdır (16). Olgumuzda, endometriozis odağı farklı olarak insizyonun sağ tarafında yerleşmişti. Endometriozisin kesin tanısı histopatolojik olarak koyulsa da kitlenin yerleşiminin, boyutunun, yoğunluğunun, homojenitesinin, kas planlarından ve çevre dokulardan ayırımının değerlendirilmesinde ultrasonografi (USG), renkli doppler USG, bilgisayarlı tomografi (BT) ve MRG yardımcı olabilir (17). Sıklıkla USG ve MRG önerilen tanı yöntemleridir. Biz de olgumuzdan USG ve MRG istedik. Skar endometriozisin progesteron veya danazol gibi ilaçlarla medikal tedavisinde semptomlar tekrarlama eğiliminde olduğundan rekürrensi önlemek için lezyonun cerrahi olarak en az 1 cm çevre dokuyla geniş olarak çıkarılması önerilmektedir. Çıkarılan doku sonrası kalan boşluk büyükse ya da fasya defekti görülürse mesh ile tamir yapılabilir (18). Biz de olgumuza total eksizyon uyguladık. Primer olarak kapattık, defekt büyük olmadığından mesh uygulamadık. Cerrahi sonrası tekrarlama olasılığı nadirdir ve genelde ilk yıl içinde olur (13).

Sonuç olarak, özellikle geçirilmiş operasyon öyküsü olan hastaların insizyon hatlarına yakın yerleşimli kitlelerinin değerlendirilmesinde; menstrüel dönemlerinde artan ağrı yakınmaları olup olmadığı sorgulanmalı ve endometriozis akla getirilmelidir. Bu skar endometriozis olgularına geniş eksizyon yapılarak cerrahi nükslerin engellenmesi sağlanmalıdır.

## KAYNAKLAR

1. Erdem M, Erdem A, Göl K, Yıldırım M. Cesarean scar endometriosis: case report. *Türkiye Klinikleri J Gynecol Obst* 1992; 2: 15-6.
2. Blanco RG, Parithivel VS, Shah AK. Abdominal wall endometriosis. *Am J Surg* 2003; 185: 596-8. [CrossRef]
3. Nominato NS, Prates LF, Lauer I, Mornis J, Geber S. Cesarean section greatly increases risk of scar endometriosis. *Eur J Obstet Gynecol Reprod Biol* 2010; 152: 83-5. [CrossRef]
4. Aimakhu VE. Anterior abdominal wall endometriosis complicating a uteroabdominal sinus following classical cesarean section. *Int Surg* 1975; 60: 103-4.
5. Douglas C, Roimi O. Extragenital endometriosis- a clinicopathological review of a Glasgow hospital experience with case illustrations. *J Obstet Gynecol* 2004; 24: 804-8. [CrossRef]
6. Khoo JJ. Scar endometriosis presenting as an acute abdomen: a case report. *Aust NZ J Obstet Gynecol* 2003; 43: 164-5. [CrossRef]
7. Minaglia S, Mishell Dr. Incisional endometriomas after cesarean section: Case series. *J Obstet Gynecol Res* 2007; 52: 630-4.
8. Oliveria MA, Leon AC, Freire EC, Study SO. Risk factors for abdominal scar endometriosis after obstetric hysterotomies: a case control study. *Acta Obstet Gynecol Scand* 2007; 86: 73-80. [CrossRef]
9. Singh KK, Lessell M, Adam DJ, Jordan C, Miles WF, Macintyre IM, et al. Presentation of endometriosis o general surgeons: a 10 year experience. *Br J Surg* 1995; 82: 1349-51. [CrossRef]
10. Ridley JH, Edwards K. Experimental endometriosis in the human. *Am J Obstet Gynecol* 1958; 76: 783-9. [CrossRef]
11. Agarwal A, Fong YF. Cutaneous endometriosis. *Singapore Med J* 2008; 9: 704-7.
12. Elabsi M, Lahlou MK, Rouas L, Essadel H, Benamer S, Mohammadine A, et al. Cicatrix endometriosis of the abdominal wall. *Ann Chir* 2002; 127: 65-7. [CrossRef]
13. Pados G, Tympanidis J, Zafrakas M, Bontis JN. Ultrasound and MR imaging in preoperative evaluation of two rare cases of scar endometriosis. *Cases J* 2008; 1: 97. [CrossRef]
14. Seydel As, Sickel JZ, Warner Ed, Sax HC. Extrapelvic endometriosis: diagnosis and treatment. *Am J Surg* 1996; 177: 239-41.
15. Aydin O. Scar endometriosis:report of two cases. *Lengenbecks Arch Surg* 2007; 392: 105-9. [CrossRef]
16. Jeonghyun K, Jeong HB, Won SL. Clinical manifestations of abdominal wall endometriosis:a single center experience. *Arch Gynecol Obstet* 2002; 286: 2565-7.
17. Hensen JH, Van Breda Vriesman AC, Puylaert JB. Abdominal wall endometriosis: clinical presentation and imaging features with emphasis on sonography. *AJR Am J Roentgenol* 2006; 186: 616-20. [CrossRef]
18. Lipscomb GH, Givens VM, Smith WE. Endometrioma occurring in abdominal wall incisions after cesarean section. *J Reprod Med* 2011; 56: 44-6.