



Patau sendromu (trizomi 13): Olgu sunumu

Ali Karaman¹, Hasan Kahveci²

ÖZET:

Patau sendromu (trizomi 13): Olgu sunumu

Patau sendromu, Patau tarafından 1960'da rapor edilen nadir kongenital bir bozukluktur. Sendrom ekstra bir kromozom 13'ün varlığı ile oluşmuştur. Trizomi 13'ün görülme sıklığı 10.000 canlı doğumda birdir. Eşlik eden semptom ve bulguların oranı ve şiddeti vakadan vakaya değişebilir. Bununla beraber etkilenen yenidoğanın çoğu kafatası ve yüz bölgesi anormalliklerine; kalp, böbrek malformasyonlarına; ve/veya diğer fiziksel anormalliklere sahiptir. Etkilenen bebeklerin yaşam süresi ağır malformasyonlar nedeniyle kısadır. Bu olgu raporunda, çok sayıda malformasyon ile karakterize bir yenidoğan olgusu sunuldu.

Anahtar kelimeler: Trizomi 13, yüz bölgesi anormallikleri, kalp malformasyonları

ABSTRACT:

Trisomy 13, patau syndrome: case report

Patau syndrome is a rare congenital disorder which was reported by Patau in 1960. The syndrome is caused by presence of an extra copy of chromosome 13. Trisomy 13 occurs with a frequency of about 1 in 10,000 livebirth. Associated symptoms and findings may vary in range and severity from case to case. However, many affected newborns have abnormalities of skull and facial region; cardiac, renal malformations; and/or other physical abnormalities. The lifespan of babies affected by the severe malformations are shortened. A newborn with multiple malformations characteristic for Trisomy 13 is presented in this case report.

Key words: Trisomy 13, abnormalities of facial region, cardiac malformations

Ş.E.E.A.H. Tıp Bülteni 2010;44;84-86

¹Dr., Genetik Ünitesi, ²Dr., Yenidoğan Ünitesi, Erzurum Nenehatun Kadın Doğum Hastanesi, Erzurum-Türkiye

Yazışma Adresi / Address reprint requests to:
Dr. Ali Karaman, Erzurum Nenehatun Kadın Doğum Hastanesi, Genetik Ünitesi, Çat yolu üzeri, 25070, Erzurum-Türkiye

Telefon / Phone: +90-442-317-2295/1145

E-posta / E-mail: alikaramandr@hotmail.com

Geliş tarihi / Date of receipt:
25 Nisan 2010 / April 25, 2010

Kabul tarihi / Date of acceptance:
9 Haziran 2010 / June 9, 2010

GİRİŞ

Trizomi 13 sendromu, sitogenetik olarak ilk defa Patau ve arkadaşları tarafından bulunmuştur (1). Klinik fenotipi ise Smith tanımlamıştır (2). Trizomi 13 yaklaşık olarak 10.000 canlı doğumda bir görülür (3). İleri anne yaşı ile birlikte görülme sıklığı artar (4,5). Trizomi 13 genel olarak spontan abortusla sonuçlanır. Abortus erken gebelikte olabileceği gibi 20. haftaya kadar gecikebilir ya da erken doğum olabilir (6). Bu bebeklerde en belirgin anormallikler santral sinir sistemine ve yüze ait olanlardır. Trizomi 13' de kalp, sindirim sistemi ve diğer sistemlere ait anormallikler yüksek oranda bulunur (7,8).

OLGU

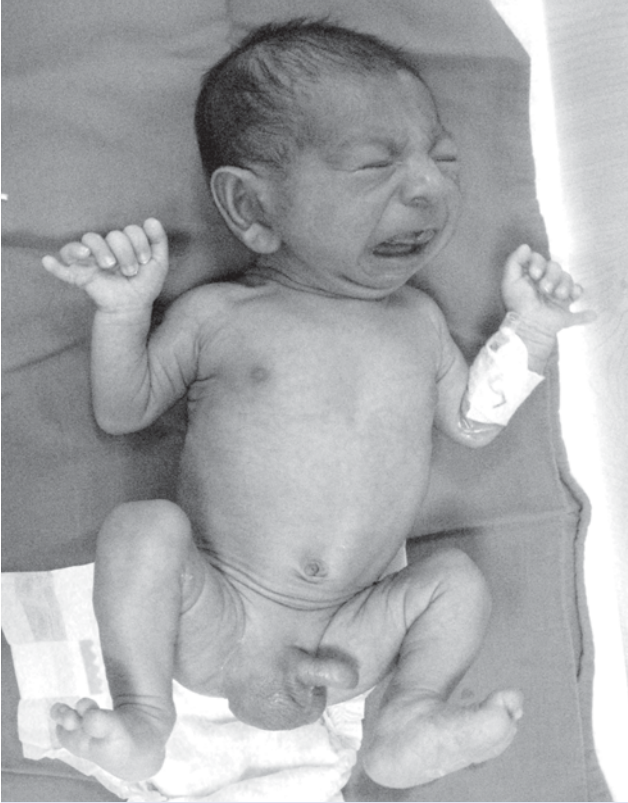Otuz altı yaşındaki annenin 4. gebeliğinden sezeryan ile doğan canlı bebek 2700 gram ağırlığında, boyu 39 cm, baş çevresi 28 cm olan erkek bir bebektir. Anne baba arasında akrabalık tespit edilmedi. Ha-

rici muayenede bebeğin geniş fontaneli, hipotelorizmi, malforme kulakları, mikrognatisi, damak yarığı, ellerinde polidaktilisi, fırlak topukları ve pigmente skrotumu vardı (Resim 1). Kranial ultrasonografide holoprozensefali, ekokardiyografide ince PDA görüldü. Periferik kan lenfosit kültüründe GTG bant tekniği ile yapılan kromozom analizi sonucu, karyotipi 47,XY,+13 şeklinde bulundu (Resim 2).

TARTIŞMA

Trizomi 13 sendromunun klinik belirtileri ilk kez 1967 yılında Bartolin tarafından bildirilmiştir (2). Bu sendromun, D grubundaki bir fazla kromozomdan dolayı ortaya çıktığını ise ilk kez Patau ve arkadaşları tanımlamıştır (1). Patau sendromu (Trizomi 13 sendromu), canlı doğumlarda 1/12.000-1/29.000 görülmekle birlikte spontan abortuslarda canlı doğuma oranla çok daha fazladır (5,9).

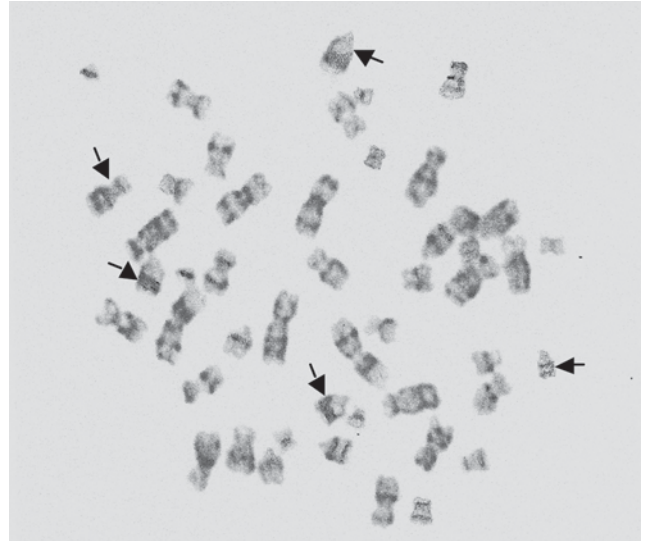
Trizomi 13 sendromunun kardinal bulguları motor ve mental gerilik, mikrosefali, mikroftalmi, holop-



Resim 1: Patau sendromlu bebeğin görünümü

rozensefali, hipotelorizm, yarı damak ve/veya yarı dudak, kardiovasküler, genitoüriner, oküler malformasyonlardır. Mikroftalmi, yarı damak ve yarı dudak, polidaktili triadı sendrom için karakteristiktir (10-12). Kesin tanı için kromozom analizinin yapılması gereklidir. Hastalığa sıklıkla (%85) klasik trizomi 47,XX+13 yanı sıra daha nadir olarak sırasıyla (%10) translokasyon, yapısal değişiklikler ve (%5) mozaizm gibi diğer kromozomal düzensizlikler de neden olmaktadır (9,13). Kimi olgular trizomi 13 semptomları göstermelerine karşın karyotipleri normaldir. Bu olguların bir kısmı Meckel sendromu, bir kısmı ortaya konamamış trizomi 13/normal mozaği, bir kısmı da genetik yada çevresel orijinli fenokopi olabilir (14).

Olgumuzun muayenesinde; mikrosefali, geniş fontanel, hipotelorizm, malforme kulaklar, mikrog-nati, damak yarığı, ellerde polidaktili, ayaklarda fır-



Resim 2: Patau sendromlu bebeğin karyotipi 47,XY,+13

lak topuk ve pigmente skrotum görüldü. Kranial ultrasonografide holoprozensefali, ekokardiyografide ince PDA görüldü. Yapılan karyotip analizinde klasik tip 47,XY,+13 saptandı.

İleri yaş gebeliklerde Patau sendromunun görülme sıklığı artmaktadır (4). Anne yaşı kromozom ayrılmasına (nondisjunction) neden olmaktadır. Bu olgularda ortalama anne yaşı 30.9 olarak bildirilmektedir (14). Olgumuzun anne yaşı 36 idi. Translokasyon ve mozaik tipi trizomik olgularda anne ya da baba taşıyıcı olabilir ve sonraki gebelikleri için hastalık riski oluşturabilir. Anne baba taşıyıcı değilse, tekrarlama riski %1'den daha azdır (15).

Patau sendromlu hastalardaki çoklu konjenital düzensizlikler hayatla bağdaşmaz ve olguların %50 kadarı 1 aya kadar, %90 kadarı da 1 yıl içinde ölür. Bütün olgularda mental ve motor gerilik vardır, fakat mozaiklerin durumu biraz daha iyiye gidebilir (14,16). Olgumuz klasik trizomi 13 sendromlu olmasına rağmen, 8 aylık iken yapılan kontrolünde önemli bir sağlık sorunu yoktu.

Sonuç olarak, nadir görülmesi nedeni ile çok sayıda malformasyon ile karakterize Patau sendromlu bir yenidoğan olgusu literatür bilgileri ışığında tartışıldı.

KAYNAKLAR

1. Patau K, Smith DW, Therman E, Inhorn SL, Wagner HP. Multiple congenital anomaly caused by an extra autosome. *Lancet* 1960; 1:790-3.
2. Jones KI. Chromosomal Abnormality Syndromes. In: Jones KI (ed). *Smith's Recognizable patterns of human malformations. Sixth Edition. Philadelphia; Elsevier Saunders. 2006. 18-21.*
3. Eubanks SR, Kuller JA, Amjadi D, Powell CM. Prenatal diagnosis of mosaic trisomy 13: a case report. *Prenatal Diagnosis* 1998; 18 (9): 971-4.
4. Savva GM, Walker K, Morris JK. The maternal age-specific live birth prevalence of trisomies 13 and 18 compared to trisomy 21 (Down syndrome). *Prenat Diagn* 2010; 30(1):57-64.
5. Misanovic V, Jonuzi F, Bisevic E, Uzicanin S, Vegar S. The Patau syndrome. *Med Arh* 2002; 56(3 Suppl 1):42-43.
6. Brewer CM, Holloway SH, Stone DH, Carothers AD, FitzPatrick DR. Survival in trisomy 13 and trisomy 18 cases ascertained from population based registers. *J Med Genet* 2002; 39(9):54.
7. Fuloria M, Kreiter S. The newborn examination: Part I. Emergencies and common abnormalities involving the skin, head, neck, chest and respiratory and cardiovascular systems. *American Family Physician* 2002; 65(1):61-68.
8. Rygl M, Kalousova J, Pycha K, Styblova J, Snajdauf J. Current results in treatment of omphalocele and gastroschisis. *Ceska Gynecol* 2004; 69(1):55-59.
9. Önderoğlu LS. Dismorfik sendromların tanısında ultrasonografi. *Obstetrik ve Jinekolojik Sürekli Eğitim Dergisi* 1997; 145-6.
10. Kılınç N, Demir B, Orhan D, Yayla M. Patau sendromu (Trizomi 13):otopsi olgusu *Perinatoloji Dergisi* 2005; 132 (3):169-7.
11. Rios A, Furdon SA, Adams D, Clark DA. Recognizing the clinical features of Trisomy 13 syndrome. *Adv Neonatal Care* 2004; 4(6): 332-4.
12. Tunca Y, Kadandale JS, Pivnick EK. Long-term survival in Patau syndrome. *Clin Dysmorphol* 2001; 10(2): 149-50.
13. Nanjiani A, Hossain A Mahgoub N. Patau Syndrome: *J Neuropsychiatry Clin Neurosci* 2007; 19(2):201-2.
14. Başaran N. Otozomal Kromozomlar ve Otozomal Kromozom Hastalıkları. Bölüm editörü: Başaran N. *Tıbbi Genetik. 8. Baskı. Bursa; Güneş & Nobel Tıp Kitabevi. 2002. 229-31.*
15. De Souza E, Halliday J, Chan A, Bower C, Morris JK. Recurrence risks for trisomies 13, 18, and 21. *Am J Med Genet A* 2009; 149A(12):2716-22.
16. Fogu G, Maserati F, Cambosu F, Moro MA, Poddie F, Soro G et al. Patau syndrome with E, Cambosu long survival in a case of unusual mosaic trisomy 13. *Eur J Med Genet* 2008; 51(4):303-14.