



Primer prostat lenfoması olgu sunumu

Primary prostat lymphoma (case presentation)

Özlem MARAL, Didem KARAÇETİN, Öznur AKSAKAL, Oktay İNCEKARA

Şişli Etfal Eğitim ve Araştırma Hastanesi Radyasyon Onkolojisi Kliniği

ÖZET

Amaç: Prostat lenfoması nadir görülen malign hastalıktır.
Metod/Sonuçlar: 60 yaşında erkek hasta prostatizm semptomları ile üroloji kliniğine müracaat etmişti. TUR- biopsi sonucu primer prostat lenfoma tanısı konuldu. Radyasyon Onkolojisi Kliniğine yönlendirilen hastaya 6 kür CHOP kemoterapisi ardından eksternal Radyoterapi primer bölgeye uygulandı. 1 yıl sonra inguinal lenf nodu metastazı saptandı. Ve kür 2. seri kemoterapi olarak VEBEP rejimi uygulandı. Hasta halen kliniğimizde takip edilmektedir.
Tartışma: Primer prostat lenfoma görülme yaşı literatürde 57 olarak bildirilmiştir. Klinik olarak; prostatizm semptomları, renal yetmezlik bulguları, obstrüktif üropati, astenia, kilo kaybı, anoreksi görülebilir. PSA düzeyinin tanı ve takipte önemi yoktur. Histolojik tanı prostat biopsisi ile konulmaktadır. Ultrasonografi ve CT tanı ve takipte çok önemlidir. Tedavide, TUR veya retropubik prostatektomi sonrası, kemoterapi ve radyoterapi kullanılır.
Anahtar Kelimeler: Prostat lenfoma, kemoterapi, radyoterapi, TUR

SUMMARY

Objective: Lymphoma of prostate is an uncommon disease. We report a case of prostate lymphoma.
Methods/Results: A 60 year-old male patient was referred to the Urology department with a clinical picture of prostatism. Biopsy was performed, and pathology revealed a primary prostate lymphoma. The patient was referred to Radiation Oncology Clinic. He received 6 cycle CHOP chemotherapy and external pelvic radiotherapy. 1 year later inguinal lymph node metastases was detected. He received 6 cycle second line VEBEP chemotherapy. The patient is currently followed by regular visits to Radiation Oncology Clinic.
Conclusions: Of the cases reviewed, mean age at diagnosis was 57 years. Clinical behavior was with prostate symptoms, with or without acute urinary symptoms and sometimes manifestations of renal failure due to obstructive uropathy, as well as general symptoms (asthenia, anorexia, weight loss). PSA values remain unaltered in prostate lymphoma patients. Histologic diagnosis may be made by transrectal prostate biopsy. Ultrasound and CT scan are of great utility for diagnosis of both local and distant tumors. From a therapeutic point of view, surgery for the obstruction of the lower urinary tract (TUR or retropubic prostatectomy) may be necessary, as well as the chemotherapy and radiotherapy.
Key Words: Prostat Lymphoma, chemotherapy, TUR, radiotherapy

AMAÇ

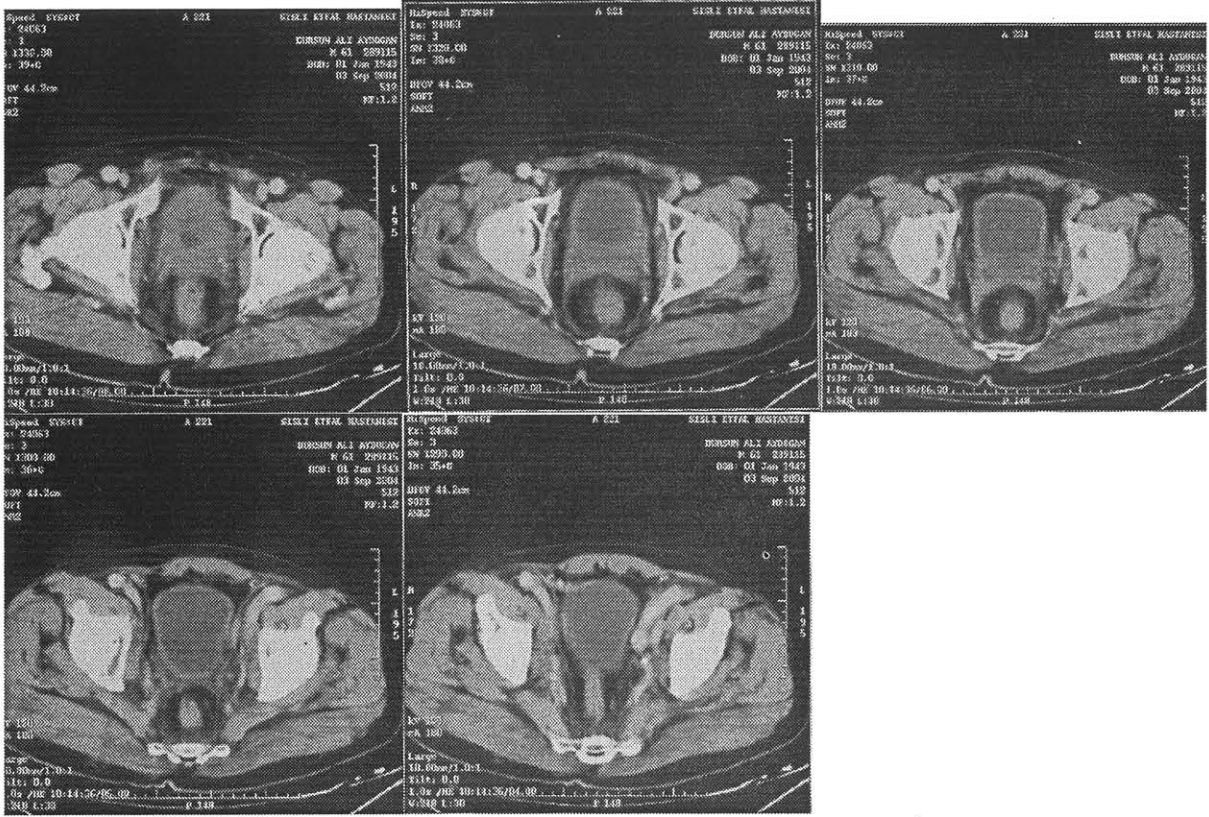
Prostatın primer lenfoması oldukça nadir görülür; 100 vakadan az bildirilmiştir. Radyasyon Onkolojisi Kliniği olarak biz de kliniğimize primer prostat lenfoması tanısıyla başvuran hastayı olgu sunumu olarak sizlerle paylaşmak istedik.

Yazışma Adresi:

Özlem MARAL
Şişli Etfal Eğitim ve Araştırma Hastanesi
Radyasyon Onkolojisi Kliniği
Tel: (0212) 231 22 09 / 1500

GEREÇ VE YÖNTEM

Hastamız 60 yaşında, 170 cm boyunda, 84 kg ağırlığında, idrar yaparken zorlanma, sık idrara çıkma, anal bölgede ağrı şikayetleriyle özel bir hastaneye başvurmuş. Prostat rektal tuşede sert ele gelmiş ve hastaya 24.11.2003 tarihinde biopsi yapılmış. Patoloji sonucu; malign lenfoma (diffüz, küçük çentikli, dominant B cell) low grade olarak rapor edilmiştir. Hasta ileri tetkik ve tedavi amacıyla kliniğimize 04.12.2003 tarihinde interne edilmiştir. Hastanın özgeçmişinde ve soygeçmişinde özellik saptanmadı. Sigara, alkol öyküsü yoktu. 18.11.2003 tarihli tüm batın CT'sine göre para-aortokaval, iliak, obturator, perirektal, sol inguinal yer yer konglomere, en büyüğü 4.5 cm



Şekil 1

multiple patolojik lenf nodları mevcuttu. Evreleme amacıyla istenen boyun ve toraks CT'lerinde patoloji saptanmadı. Kemik iliği biopsisi yapıldı, normosellüler kemik iliği saptandı. Kanda B2 mikroglobulin: 3.69 (0.7-3.4) hafif artmış, hemogram normal, rutin biyokimya tetkiki normal sadece LDH: 499 artmış, sedimentasyon: 69mm / sa artmış olarak saptandı. Ekokardiografi yapıldı, ejeksiyon fraksiyonu %65 bulundu. Fizik muayenede testislerde ve sol bacakta ödem dışında patolojik bulgu yoktu. Hasta bu haliyle Evre 3E kabul edilerek kemoterapi ve tutulmuş alan radyoterapisi planlandı. Kemoterapide CHOP+ürrikoliz (300 mg2x1) kullanıldı. (Siklofosfamide 750 mg/m² D1, Epidoxorubicine 60 mg/m² D1, Vincristine 1.4mg/m² D1, Prednisone 100mg/gün D1-5; 21günde bir). 3.kürden sonra 03.03.2004 tarihli kontrol CT'de lenf nodlarında tama yakın regresyon saptandı (Şekil 1).

Hastanın kemoterapisi 6'ya tamamlandı. Ardından 10.05.2004-21.06.2004 tarihleri arasında 27 fraksiyonda 170cGy/gün 4590 cGy tutulmuş alana radyoterapi uygulandı. Hasta takip programına alındı. 09.09.2004 tarihinde takipte sorun saptanmadı. 22.12.2004 tarihinde kanda B2-MG düzeyi yüksekliği 3525 (Normal:604-2286) dışında patoloji saptanmadı. Hematoloji konsültasyonu istendi, takip önerildi. 03.05.2005 tüm batın CT'de sol internal iliak ve obturator fossada en büyüğü 1 cm çaplı, daha küçük boyutlu multiple LAM, hafif progresyon saptandı, B2-MG: 2.1(1.05-2.05) bulundu. 03.06.2005 tarihinde hasta skrotal ödemle başvurdu. Yapılan skrotal USG'de sağ inguinal 29x13 mm, solda 39x15 mm hipoekogen LAM saptandı, nüks şüphesiyle cerrahi konsültasyon istendi. Eksizyonel biopsi yapıldı ve Büyük B hücreli lenfoma ile uyumlu bulgular olarak rapor edildi. Hastadan hematoloji konsültasyonu istendi ve hastaya tekrar kemoterapi başlandı.

VEBEP protokolü 6 kür uygulandı. Etoposide 120 mg/m² D1+2, Siklofosfamide 750 mg/m² D1+2, Bleomisine 15 Ü/m² D1, Epidoxorubicine 60 mg/m² D1+2, Prednisone 100 mg/gün D1-5, 28 günde bir. Son kemoterapi 20.10.2005'te yapıldı. Kontrole çağrılan hastanın 19.07.2006 tarihinde yapılan tetkiklerinde hemogram, rutin biyokimya, B2MG tetkikleri ve CT'lerinde patoloji saptanmadı. Hasta halen takiptir.

TARTIŞMA VE SONUÇ

Prostatın primer lenfoması oldukça seyrek görülür (1, 2, 4, 5, 6, 7). Median görülme yaşı 57 dir. Başlangıç semptomları prostatizm ile karakterizedir. Histolojik tanı TUR ile konulur. Lezyonlar diffüz küçük çentiksizden, diffüz büyük hücreliye kadar değişebilir. (3) Prostat ekstanodal bölge olarak kabul edilir, prognoz genellikle kötüdür. Lenfomalarda genel sağkalımı etkileyen faktörler yaş (60 yaş üzeri veya altı olmak), serum LDH düzeyi (normal veya yüksek olması), performans durumu (0-1 veya 2-4 olması), evre (I-II veya III-IV olması) ve

ekstanodal (1 veya 1'den fazla) tutulumdur. Bizim vakamızda ECOG performans statusu 2, serum LDH düzeyi başlangıçta 499 (normal:125-243), evre III, ekstanodal tutulum mevcuttu. Bu haliyle uluslararası prognostik indekse göre 5 yıllık sağkalım % 26 civarındadır (9). Tutulan bölge sayısı, kemoterapi veya kombine modalite tedavi ile tedavi edilen hastalarda hastalısız ve genel sağkalım için bağımsız bir prognostik faktördür. Kemoterapi ve radyoterapinin birlikte kullanıldığı durumlarda cevabın değerlendirilmesine imkan vermek ve tümör yükünün azalması için ilk önce kemoterapi ile tedaviye başlanır. CHOP standart tedavi olarak kabul edilmektedir (1). Yoğun kemoterapi yüksek cevap sağlasa da relaps riski devam eder. Uzun yaşam süresi alınıldık olsa da kür sağlanabileceğine dair hiçbir kanıt yoktur. Tutulmuş alan ışınlanması çoğunlukla lokalize lenfoma tedavisinde kullanılır. Uygun sınırla tutulmuş nodal bölgelere veya ekstanodal bölge ile hemen yakınındaki drenaj bölgelerine tedaviyi içermektedir (8).

KAYNAKLAR

1. Sarris A, Dimopoulos M, Pugh W, et al. Primary lymphoma of the prostate: good outcome with doxorubicine based combination chemotherapy. *J Urol* 1995;153:1852-1854.
2. Miyahara T, Oyabul Y, Hayshi T et al. A case of malignant lymphoma of the prostate. *Nippon Hinyokika Gakkai Zasshi* 2005 Sep;96(6):644-6.
3. Fukutani K, Koyama Y, Fujimori M, Ishida T. Primary malignant lymphoma of the prostate : report of a case achieving complete response to combination chemotherapy and review of 22 japanase cases. *Nippon Hinyokika Gakkai Zasshi* 2003 Sep; 94(6):621-5.
4. Maeda N, Nishizaki S, Furubayashi T. Secondary non-hodgkin lymphoma of the prostate: a case report. *Hinyokika Kiyu* 1996 Jul; 42(7):537-8.
5. Suwa Y, Noguchi S, Sakuramoto T, Shuin T. Malignant lymphoma of the prostate a case report. *Hinyokika Kiyu* 1993 Dec;39(12):1171-4.
6. Suzuki H, Nakada T, Lijima Y et al. Malignant lymphoma of the prostate .Report of a case. *Urol Int.*1991;47(3):172-5.
7. Ochoa Undorgarain O, Hermida Perez JA, Ochoa Montes de Oca J, Felix Leon JM. Well differentiated lymphocytic lymphoma of the prostate. Case report and bibliographic review. *Arch Esp Urol* 2006 June;59 (5):538-41.
8. Connors JM, Klimo P, Fairey RN, et al. Brief chemotherapy and involved field radiation therapy for limited stage, histologically aggressive lymphoma. *Ann Intern Med* 1987;107:25-30.
9. International Non-Hodgkin's Lymphoma Prognostic Factors Project. A predictive model for aggressive non-Hodgkins lymphoma. *N Engl J Med* 1993;329:987-994.