

İntrakraniyal tuberöz sklerozda subependimal dev hücreli astrositomun manyetik rezonans görüntüleme ile erken tanısı: Olgu bildirisi

Early diagnosis of subependymal giant cell astrocytoma in intracranial tuberous sclerosis with magnetic resonance imaging

Ahmet Mesrur HALEFOĞLU, Zeki KARPAT

Şişli Etfal Hastanesi Radyoloji Departmanı

ÖZET

Tuberöz sklerozis fakomatozlardan biri olup, çeşitli klinik ve radyolojik görünümle kendisini gösterebilir. Biz olgu bildirimizde baş ağrısı ve konvülsiyon şikayetleri olan 8 yaşındaki bir erkek çocuğumu tanımladık. Yapılan nörolojik muayenede ash leaf (kül yaprağı) lekeler, adenoma sebaceum ve bilateral papilödem tespit edildi. Hasta manyetik rezonans görüntülemeye sevk edildi ve yapılan inceleme sonucunda subependimal nodüller, kortikal ve subkortikal tuberler ve subependimal dev hücreli astrositomdan oluşan tuberöz sklerozun intrakraniyal manifestasyonları saptandı. Biz olgu bildirimizde bu iyi bilinen tümörlerin meydana gelişini, histopatolojisini, radyolojik özelliklerini ve tedavi yöntemlerini tartışık ve erken tanının dolayısıyla bu konuda manyetik rezonans görüntülemenin önemini vurguladık.

Anahtar Kelimeler: Tuberöz skleroz, Subependimal dev hücreli astrositom. Manyetik rezonans görüntüleme.

SUMMARY

Tuberous sclerosis is one of the phakomatoses that can show a variety of clinical and radiological manifestations. We described an 8 year old male patient who presented with seizures and headache complaints. Neurological examination revealed ash leaf spots, adenoma sebaceum and bilateral papilledema. The patient was referred to magnetic resonance imaging that showed intracranial manifestations of the tuberous sclerosis which included subependymal nodules, cortical and subcortical tubers and subependymal giant cell astrocytoma. We have discussed the occurrence, histopathology, radiologic features and treatment procedures of these well known tumors and emphasized the importance of early diagnosis and therefore the role of magnetic resonance imaging in this entity.

Key words: Tuberous sclerosis, Subependymal giant cell astrocytoma, Magnetic resonance imaging.

GİRİŞ

Tuberöz skleroz (Bourneville's hastalığı) nörokütanöz bir hastalık olup, sıklıkla beyin, gözler, böbrekler, kalp ve deriyi tutan hamartom ve displazilerin oluşmasına yol açar. (1, 2). Bu benign karakterdeki tümörler; kalpte rhabdomyomalar, böbreklerde angiomyolipomalar, beyinde astrositomalar, retinal hamartomalar ve subungual fibromalar olarak tanımlanabilir.

Tuberöz skleroz çoğunlukla spontan olarak (% 60-70) görülmekle birlikte, 9 no' lu kromo-

zomun uzun kolu aracılığıyla iletilen otozomal dominant bir formu da bulunmaktadır (3).

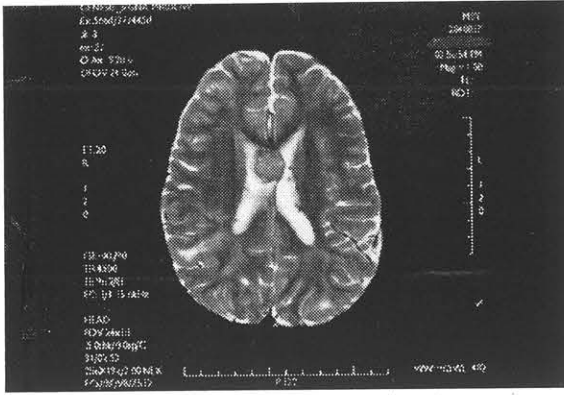
Klinik ve radyolojik kriterler temel alınarak, son zamanlarda yapılan birçok çalışmalar toplam popülasyondaki tuberöz skleroz prevalansının 1 / 10.000 ile 1 / 30.000 arasında olduğuna işaret etmektedir (4).

Tuberöz skleroz hastalarında en sık karşılaşılan nörolojik semptomlar hastaların yaklaşık % 80'ni etkileyen epilepsi ile, % 60 hastada görülen mental retardasyondur. Buna karşılık astrositomalar olguların ancak % 5 ile 10'unda ortaya çıkmaktadır (5).

Subependimal dev hücreli astrositomlar histolojik olarak benign ve homojen karakter göstermelerine karşın, (6, 7) tuberöz skleroz olgularında ölümlerin ana nedenini oluşturmalarından dolayı potansiyel olarak çok ciddi bir prognoza sahiptirler (8, 9). Bu tümörler foramen

Yazışma Adresi:

Ahmet Mesrur Halefoğlu
Birlik sok. Parksaray ap. No:17/4
80600 Levent/ İstanbul
İş tel : 0 (212)231 22 09
Ev tel: 0(212) 279 56 43
Mobil tel : 0 (532) 434 95 97
Faks: 0(212) 241 50 15



Resim 3: Aksiyal fast spin eko yağ baskılamalı T2 ağırlıklı görüntü; ventriküler kitle ile birlikte bilateral subependimal yüzeyler boyunca milimetrik boyutta kalsifiye hipointens nodüller görülmekte

ve subkortikal beyaz cevheri tutan multipl sayıda T2 ağırlıklı görüntülerde hiperintens olarak izlenen lezyon alanları idi. Bu tanımlanan lezyonlar kontrast tutulumu göstermeyip, en bariz olarak flair ağırlıklı görüntülerde izlenmekteydiler. Bunların tuberöz sklerozun diğer bir intrakraniyal bulgusu olan multipl parankimal tuberleri temsil ettikleri düşünüldü (Resim 4).

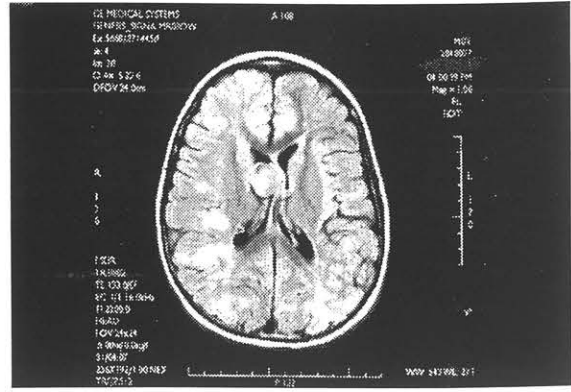
Hastanın ventriküler kitlesine interhemisferik transkallozal yaklaşım ile biopsi yapıldı ve biopsi materyalinin histopatolojik incelemesi sonucunda subependimal dev hücreli astrositom tanısı konuldu. Hasta halen MRG ile beyin cerrahi servisi tarafından yakın olarak takip edilmektedir.

TARTIŞMA

Tuberöz skleroz hastalığının klasik triadını adenoma sebaceum (olguların % 60 ile % 70'inde), mental retardasyon ve nöbetler teşkil etmektedir. Ancak bu klasik triadın hastaların sadece 1/3'ünde görüldüğü belirtilmektedir.

Nöbetler en sık görülen semptom olup, doğumdan sonra herhangi bir zamanda ortaya çıkabilmektedir.

Mental fonksiyon tuberöz skleroz hastaları arasında oldukça değişkenlik göstermektedir. Mental retardasyonun hastalığın karakteristik bir bulgusu olmasına karşın, diğer klinik bulgu-



Resim 4: Aksiyal flair (fluid attenuated inversion recovery) görüntü; bilateral hemisferik alanlarda multipl sayıda, yüksek sinyal intensitesinde, kortikal ve subkortikal parankimal tuberler izleniyor

lar ile tanısı konulan hastaların yaklaşık % 33'ünde normal zekaya rastlanmaktadır (12).

Son zamanlara dek tuberöz skleroz hastalarının büyük çoğunluğuna deri lezyonları ile tanı konulmaktaydı.

Bizim hastamız da normal zeka düzeyine sahip olmakla beraber tanıya kolaylıkla ulaşmamızı temin eden karakteristik deri lezyonlarına sahipti.

Tuberöz sklerozun intrakraniyal manifestasyonları; periventriküler subependimal nodüller (candle gutterings), kortikal ve subkortikal periferik tuberler, beyaz cevher lezyonları ve subependimal dev hücreli astrositomlar'dan oluşmaktadır.

Foramen Monro yakınında yerleşim gösteren, kalsifiye olmayan ve gadolinium verilmesini takiben boyanma gösteren nodüller, özellikle ailevi tuberöz skleroz olgularında tümöre dönüşme yönünde yüksek bir eğilime sahiptirler. Bu nedenle, tümör gelişmesi yönünden risk altında olan tuberöz skleroz olgularında, tümör obstrüksiyona yol açacak duruma gelmeden önceki akut olmayan dönemde rezeksiyonunun mümkün olabilmesi için, bu hastaların düzenli olarak görüntüleme yöntemleri ile takip edilmesi tavsiye edilmektedir.

Nitekim bizim olgumuzda hidrocefali gelişmeden ve tümör büyük boyutlara ulaşmadan MRG ile tanısı konularak ileride gerektiğinde

elektif olarak cerrahinin uygulanabileceđi bir dönemde tespit edildi.

Tuberöz skleroz hastalarının % 90'ından fazlasında subependimal nodüllerin ortaya çıktığı, ancak bunların sadece % 2 ile 14'de beyin tümörlerine dönüşümün olduđu bildirilmektedir (5, 13, 14).

Subependimal dev hücreli astrositolar benign karakter göstermelerine ve yavaş büyümelerine karşın tuberöz skleroz hastalarındaki ölümlerin ana nedenini oluşturmaktadırlar. Ölüm genellikle tanısı konulamayan tümör büyümesine bađlı artmış intrakraniyal basınca veya daha az sıklıkta tümör içi kanamaya bađlı olarak meydana gelir (15).

Subependimal dev hücreli astrositoların varlığı ile nöbetler arasındaki ilişki açıklanamamıştır, buna karşın tuberler nöbet odakları olarak davranabilirler (16), bunun yanında hidrosefalinin daha önce mevcut olan bir nöbet bozukluđunu şiddetlendirebileceđi belirtildiđi halde, subependimal dev hücreli astrositoların nöbetleri provake etmesinin ihtimal dıřı olduđu bildirilmektedir.

Subependimal dev hücreli astrositolar tuberöz sklerozlu hastaların küçük bir bölümünde görüldükleri halde, subependimal nodüller hastalığın neredeyse sabit özelliklerinden birini meydana getirirler. Tümöre dönüşecek olan subependimal nodüller risk faktörleri olarak kabul edilebilecek ayırt ettirici karakteristik özellikler gösterirler:

- 1- 5 mm'in üzerinde boyut.
- 2- Tam olmayan kalsifikasyon.
- 3- Gadolinium verilmesini takiben boyanma.

Seri görüntüleme yöntemleri ile yapılan takipler, dev hücreli astrositoların büyüyen subependimal nodüllere karşılık geldiđini göstermiştir ve nöropatolojik incelemede bu iki lezyonun histolojik özelliklerinin aynı olduđu ortaya konmuştur (17).

Bu antite heterotopi ile neoplazm arasında bir lezyon olarak yorumlandıđı için, tedavisi konusunda da bazı tartışmalar mevcuttur. Subependimal dev hücreli astrositoların radyasyon tedavisine karşı yüksek hassasiyet gösterdikleri saptanmamıştır ve bugüne kadar yayınlanan serilerde de bunların yüksek invaziv özelliđe sahip tümörler oldukları rapor edilmemiştir (18).

Subependimal dev hücreli astrositolar sıklıkla ventriküler kavite içerisine dođru büyüme gösterirler ve yüksek operatif morbidite ve mortaliteye katkıda bulunan çok büyük boyutlara ulaşabilirler (18).

Walker ve arkadaşları, cerrahi için tek endikasyonu hidrosefali ve artmış kafa içi basıncı gibi kitle etkisine bađlı gelişen durumlarda kabul etmektedirler (19).

Mikrocerrahi veya endoskopi gibi yeni nörocerrahi tekniklerinin uygulamaya girmesiyle, yakın gelecekte büyüyen bir kitleyi hidrosefali gelişmeden önce rutin olarak eksize etmenin mümkün olabileceđi bildirilmektedir (20).

Bu tümörlerin total olarak çıkartılması tamamen kür getirmektedir, bu nedenle BT ve MRG gibi görüntüleme yöntemleri çok büyük önem taşımaktadır.

MRG, BT'ye göre subependimal nodülleri daha açık olarak ortaya koyabildiđinden, erken tanıda daha seçici bir yere sahiptir.

Sonuç olarak olgu bildirimizde tuberöz sklerozun intrakraniyal manifestasyonlarını tartıştık ve özellikle subependimal nodüllerin yukarıda tanımladıđımız risk faktörlerine sahip olanlarının ileride subependimal dev hücreli astrositolarına dönüşme olasılıđı nedeniyle yakın takip altına alınması gerektiđini ve bu tümörler ortaya çıktığında çok büyük boyutlara ulaşarak bası semptomlarına yol açmadan önce özellikle MRG ile izlenerek uygun zamanda cerrahi müdahale yapılması gerektiđini vurguladık.

KAYNAKLAR

1. Gomez MR.: History. In: Tuberous sclerosis, New York: Raven press, 1988, 1-9.
2. Roach ES, Smith M, Huttenlocher P, Bhat M, Alcorn D, Hawley L: Diagnostic criteria, tuberous sclerosis complex: report of the Diagnostic Criteria Committee of the National Tuberous Sclerosis Association. *J Child Neurol*, 7: 221-224, 1992.
3. Grossman RI, Yousem DA: *Neuroradiology, The Requisites*. Mosby year book, St. Louis, Missouri, 1994, 268-270.
4. Gomez MR.: The Phakomatoses. In: Gomez MR, (ed). Tuberous sclerosis, New York: Raven Press, 1998, 16-20.
5. Shepherd CW, Scheithauer B, Gomez MR: Brain tumors in tuberous sclerosis: a clinicopathologic study of the Mayo clinic experience. *Mayo Clin Proc*, 66: 378-379, 1991.
6. Alman NR, Purser RK, Donovan Post MJ: Tuberous sclerosis: characteristics at CT and MR imaging. *Radiology*, 167: 527-532, 1998.
7. Iwasaki Y, Yoshikawa H, Sasaki M, et al: Clinical and immunohistochemical studies of subependymal giant cell astrocytomas associated with tuberous sclerosis. *Brain Dev*, 12: 478-481, 1990.
8. Webb DW, Fryer AE, Osborne JP: Morbidity associated with tuberous sclerosis: a population study. *Dev Med Child Neurol*, 38: 146- 155, 1996.
9. Prahlow JA, Teot LA, Lantz PE: Sudden death in epilepsy due to an isolated subependymal giant cell astrocytoma of the septum pellucidum. *Am J Forensic Med Pathol*, 16: 30-37, 1995.
10. Nagib MG, Haines SJ, Erickson DL, et al: Tuberous sclerosis: a review for the neurosurgeon. *Neurosurgery*, 14: 96-98, 1984.
11. McLaurin RL, Towbin RB: Tuberous sclerosis: diagnostic and surgical considerations. *Pediatr Neurosci*, 12: 43-48, 1985-1986.
12. Gomez MR: Factors determining outcome in tuberous sclerosis. *International Pediatr*, 4: 127, 1989.
13. Shepherd CW, Gomez MR, Lie JT, et al: Causes of death in patients with tuberous sclerosis. *Mayo Clin Proc*, 66: 792 – 796, 1991.
14. Shepherd CW, Scheithauer BW, Gomez MR, et al: Subependymal giant cell astrocytoma: a clinical, pathological, and flow cytometric study. *Neurosurgery*, 28: 864-868, 1991.
15. Waga S, Yamamoto Y, Kojima T, et al: Massive hemorrhage in tumor of tuberous sclerosis. *Surg Neurol*, 8: 99-101, 1997.
16. Cusmai R, Chiron C, Curatolo P, et al: A topographic comparative study on MRI and EEG in 34 children with tuberous sclerosis. *Epilepsia*, 31: 747- 755, 1990.
17. Roach ES, Williams DP, Laster DW: Magnetic resonance in tuberous sclerosis. *Arch Neurol*, 44: 301-303, 1987.
18. Martuza RL, Rouleau G.: Genetic aspects of neurosurgical problems. In: Youmans JR (ed). Philadelphia: Saunders, 1990, 1061-1080.
19. Walker ML, Fried A, Pattisapu J.: Tumors of the cerebral hemispheres in children. In: McLaurin RL, Shut L, Venes JL, Epstein F (eds). Philadelphia: Saunders, 1989, 373-378.
20. Kelly PJ: Stereotactic craniotomy. *Neurosurg Clin N Am*, 1: 781-799, 1990.
21. Mcmurdo SK Jr, Moore SG, Brant- Zawadski M: MR imaging of intracranial tuberous sclerosis. *AJR*, 148: 791, 1987.