

## Semptomatik hastalarda, diz eklemi manyetik rezonans görüntüleme

### *Knee joint magnetic resonance imaging in symptomatic patients*

Nuran YILMAZ, Ahmet Mesur HALEFOĞLU, A. Deniz KAHRAMAN, Barış TÜRK,  
Abdullah MAHMUTOĞLU, Muzaffer BAŞAK

Şişli Etfal Eğitim ve Araştırma Hastanesi Radyoloji Kliniği

#### ÖZET

Bu çalışmada amaç, diz Manyetik Rezonans Görüntüleme (MRG) ile semptomatik 634 olguda elde edilen bulgulara göre sık görülen diz eklem patolojilerini retrospektif olarak değerlendirmektir.

Bu çalışma Ocak 2003-Mayıs 2004 tarihleri arasında Şişli Etfal Hastanesi Radyoloji Kliniği'ne başvuran semptomatik 634 olgunun MRG dosyaları incelenerek gerçekleştirildi. Diz eklemine ait konjenital, neoplastik ve inflamatuvar lezyonları içeren olgular çalışmaya dahil edilmedi. Hastalar 1.5-Tesla MRG cihazı (Picker-Eclipse) ve diz koili kullanılarak MRG tetkikine alındı. Tüm hastalar için sagittal, koronal ve aksiyel planlarda MR görüntüleri elde edildi.

Olguların 341'i (% 53.7) erkek, 293'ü (% 46.3) kadın olup ortalama yaş 58.6 (22-76) idi. Hastalarda en sık rastlanan patolojiler sırası ile eklem içi efüzyon (%63.72), medial menisküs yırtığı (%47.80), ön çapraz bağ yırtığı (%28.86), Baker kisti (% 26.81), lateral menisküs yırtığı (%18.92), medial (% 14.19) ve lateral menisküs dejenerasyonu (% 9.62) idi. Daha az sıklıkta rastlanan diz eklem patolojileri ise, kemik kontüzyonu (ezilme) (% 3.78) , kondromalazi patella (2.36), arka çapraz bağ yırtığı (% 2.2), medial (% 2.84) ve lateral (% 1.73) kollateral bağ yırtıkları idi.

Noninvazif bir yöntem olan MRG'nin multiplanar görüntüleme yeteneği ve yumuşak dokular hakkında oldukça iyi bilgi vermesi nedeni ile hemen hemen tüm diz eklem patolojilerinde fizik muayene ve düz grafilere tamamlayıcı ayrıca diagnostik artroskopi veya cerrahi öncesi yol gösterici yöntem olarak tercih edilmesi gerektiği sonucuna varıldı.

**Anahtar Kelimeler:** Diz, MRG.

#### SUMMARY

The goal of this study is to present the most common knee pathologies according to Magnetic Resonance Imaging (MRI) appearances of symptomatic 634 knee patients.

The data of symptomatic 634 cases were analysed between January 2003 and May 2004. Patients were examined with MRI using 1.5 Tesla MRI device (Picker-Eclipse) and knee coil. For all patients sagittal, coronal and axial plain MRI images were obtained. 341 (53.7%) patients were male and the remaining 293 (46.3) were female. The average age was 58.6 (22-76).

Intra-articular fluid collection (63.72%), medial meniscal injuries (47.80%), anterior cruciate ligament injury (28.86%), Baker's cyst (% 26.81), lateral meniscal injuries (18.92%), degeneration of medial (14.19%) and lateral menisci (9.62%) were the most common knee pathologies encountered. The less common pathologies were contusion (3.78%), chondromalasia of patella (2.36%), posterior cruciate ligament injury (2.2%), medial (2.84%) and lateral (1.73%) collateral ligament injuries respectively.

MRI was established as the diagnostic procedure of choice, supplemental to the physical examination and plain x-ray studies for virtually all suspected disorders of the knee. MRI may serve as the second opinion before knee arthroscopy or surgery.

**Keywords:** Knee, MRI

#### GİRİŞ

Diz vücutta en sık yaralanan eklemlerden biridir. Gerek akut gerekse kronik diz eklem patolojileri, neden olduğu ağrı ve fonksiyon kaybı ile popülasyonda önemli bir sorun teşkil

#### Yazışma Adresi:

Nuran Yılmaz  
Şişli Etfal Eğitim ve Araştırma Hastanesi  
Radyoloji Kliniği  
Tel: 0 (212) 231 22 09/1165

eder. Son yirmi yılda diz eklem patolojilerinin tedavisinde hızlı gelişmeye paralel olarak görüntüleme yöntemleri de MRG (Magnetik Rezonans Görüntüleme) uygulamaları ile hız kazanmıştır.

Birçok diz eklem patolojilerinde, gerek eklem içi gerekse eklem dışı yaralanmalarda, ayrıca eklem ve çevresindeki yumuşak dokuların konjenital, neoplastik ve inflamatuvar lezyonları gibi oldukça geniş spektrumlu hastalıklarda noninvazif oluşu, yüksek kontrast rezolüsyonu,

multiplanar görüntüleme kabiliyeti ve artroskopiye nazaran maliyetinin düşük oluşu nedeni ile MRG oldukça önem kazanmıştır. Diagnostik artroskopi halen temel tanı yöntemi olma özelliğini sürdürmekle birlikte MRG, menisküs lezyonlarında, Ön Çapraz bağ (ÖÇB) lezyonlarında ve diğer değişik birçok patolojide tanısal artroskopinin yerini neredeyse tamamen almış ve invaziv olmayan, tanı değeri yüksek MRG'nin rolü ön plana çıkmıştır (1). Halen rutin MRG raporları ile artroskopi bulguları arasında zaman zaman çelişkiler olsa da dize yönelik MRG incelemelerinin en sık endikasyonu olan menisküs ve bağ patolojilerinde birçok hastada tanı artroskopiye gitmeden MRG ile söylenebilmektedir (2-4).

Biz çalışmamızda diz şikayetleri nedeni ile MRG uygulanmış olan 634 olguda retrospektif değerlendirme ile diz eklem patolojilerinin görülme sıklığını araştırdık.

## GEREÇ VE YÖNTEM

Ocak 2003-Mayıs 2004 tarihleri arasında diz MRG istemiyle kliniğimize gönderilen semptomatik 634 olgu çalışmamıza dahil edildi. Diz eklemine ait konjenital, neoplastik ve inflamatuvar lezyonları içeren olgular çalışmaya dahil edilmedi. Olguların 341'i (%53.7) erkek, 293'ü (%46.3) kadın olup ortalama yaş 58.6 (22-76) idi. MRG incelemeleri 1.5 Tesla MR cihazı (Picker Eclipse) ile gerçekleştirildi. Aksiyel planda gradient echo T2 (TR: 600 msec, TE: 25 msec, flip angle 30), koronal planda FSE yağ baskılamalı T2 (TR: 3400 msec, TE:42 msec), sagittal planda proton (TR: 2800 msec, TE: 20 msec) ve FSE yağ baskılamalı T2 (TR:2800 msec, TE: 80 msec) ağırlıklı görüntüler diz kolu kullanılarak elde edildi. 256x256, 256x512 piksellik görüntü matrisleri, 150-170 mm FOV kullanıldı.

MRG değerlendirilmesinde dizde çeşitli patolojileri, gruplandırmadan görülme sıklığına göre çalışmaya dahil ettik. Bu patolojiler arasında effüzyon, menisküsler (dejenerasyon ve yırtık), ön ve arka çapraz bağlar (dejenerasyon ve yırtık) kollateral ligamentler (yırtık), periar-

tiküler bursitler ve kistler, kemik iliği kontüzyonu bulunmakta idi.

## BULGULAR

Elde ettiğimiz bulgularda, çeşitli travmatik patolojilerde beraberinde izlenen, ancak bazı olgularda idiopatik de gelişebilen eklem içi effüzyon en sık görülen patolojik bulgu idi. Fizyolojik miktarda eklem sıvısı dizde her zaman bulunmaktadır. Suprapatellar bursada ve eklem kapsülünün yerçekimine bağlı kısımlarında bulunan bu fizyolojik miktardaki sıvı T2 ağırlıklı incelemelerde yüksek sinyal intensitesinde izlenir. İleri derecede eklem içi effüzyon olan olgularda kollateral ligamentler effüzyon tarafından bombeleştirilebilir. Anormal derecede artmış olan eklem sıvısı semptomatik dizlerde izlendiğinde MRG, effüzyonun hemorajik olup olmadığını her zaman göstermeyebilir. Biz de çalışmamıza sıvının sadece fizyolojik miktarın üzerinde olduğu olguları dahil edip effüzyon karakteri ( hemorajik- nonhemorajik) konusunda gruplandırma oluşturmadık.

MRG bulguları arasında medial menisküs yırtığı ise ikinci sıklıkta idi (Tablo 1).

Çalışmaya alınan olguların 303'ünde (%47.80) medial, 120'sinde (%18.92) lateral menisküs yırtığı mevcuttu. Doksan olguda (%14.19) medial, 61 olguda (%9.62) lateral menisküs dejenerasyonu mevcuttu. Olguların 183'ünde (%28.86) ön çapraz bağ, 14'ünde (%2.20) arka çapraz bağ yırtığı saptandı. Çalışmaya alınan olguların 18'inde (%2,84) medial, 11'inde (%1,73) lateral kollateral ligament yırtığı saptandı ( Tablo 2).

Dörtüzdört (%63.72) dizde sıvı, 170 (%26.81) dizde Baker kisti, 15 (%2.36) dizde kondromalazi patella, 24 (%3.78) dizde kemik iliği kontüzyonu mevcuttu. Diğer olarak adlandırdığımız patolojiler ise snovial hipertrofi, bursit, osteokondritis dissekans, ganglion kistleri vs gibi bizim çalışmamızda istatistiksel olarak anlamlı sayıya ulaşmayan patolojilerdi.

**Tablo 1:** MRG'de en sık saptanan patolojik bulgular

MRG BULGULARI	OLGU SAYISI	%
Efüzyon	404	63.72
Medial menisküs yırtığı	303	47.80
Ön çapraz bağ yırtığı	183	28.86
Baker kisti	170	26.81
Lateral menisküs yırtığı	120	18.92
Medial menisküs dejenerasyonu	90	14.19
Lateral menisküs dejenerasyonu	61	9.62

**Tablo 2:** MRG'nin diğer bulguları

MRG BULGULARI	OLGU SAYISI	%
Kemik iliği kontüzyonu	24	3.78
Medial kollateral bağ yırtığı	18	2.84
Kondromalazi patella	15	2.36
Arka çapraz bağ yırtığı	14	2.20
Lateral kollateral bağ yırtığı	11	1.73
Diğer	15	2.36

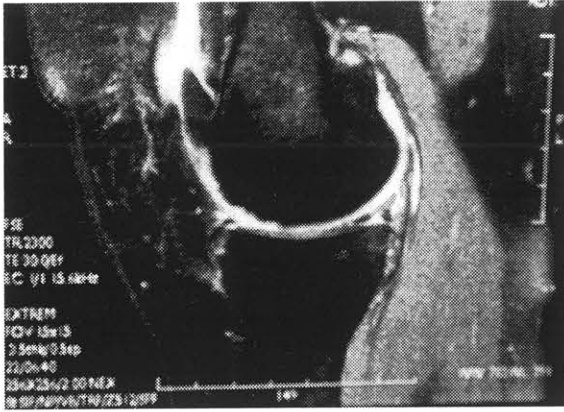
## TARTIŞMA

MR görüntüleme diz patolojilerinin değerlendirilmesinde non-invaziv bir yöntem olarak ileri görüntüleme tekniklerinin en başında gelmektedir.

634 hastanın diz MRG bulgularını değerlendirdiğimizde efüzyon ilk sırayı oluşturmaktadır. Efüzyon çoğu semptomatik dizde oluşabilen nonspesifik bir bulgu olarak değerlendirildiğinde medial meniskal yırtıklar ilk sırayı oluşturmaktadır. Menisküs yırtıkları genellikle iki ana gruba ayrılmaktadır. İlk grubu akut travmatik yırtıklar oluşturur. Bunlar özellikle genç atletik bireylerde femoral kondiller ile tibial plato arasında menisküslerin sıkışarak ezilmesine bağlıdır. İkinci büyük grup ise dejeneratif hastalıklara bağlı olarak yaşlı bireylerde gelişmektedir. Multipl subakut travmalarda kondrositlerin ölümü ve musinöz dokunun artması sonucu

gelişen dejeneratif değişiklikler menisküslerin mekanik elastikiyetini yitirmesine neden olmaktadır. Menisküs yırtıkları için birçok araştırmacı tarafından sınıflamalar yapılmıştır. Bu sınıflamalar içerisinde en çok kabul göreni yırtığın düzlemi ve menisküsdeki lokalizasyonuna göre yapılan sınıflamadır. Bunlar; longitudinal, horizontal, oblik ve kompleks yırtıklardır. Bu yırtık tipleri genellikle hastanın yaşı ve aktivitesi ile ilgilidir. Horizontal olan meniskal dejenerasyonda, vertikal olan ise daha çok travmaya sekonder gelişir MRG menisküs patolojilerinin araştırılmasında oldukça geçerli bir yöntemdir. Çeşitli artroskopi kontrollü çalışmalarda elde edilen sonuçlara göre menisküs yırtıklarında sensitivite % 82, spesifite ise % 90.1 bulunmuştur (1-2).

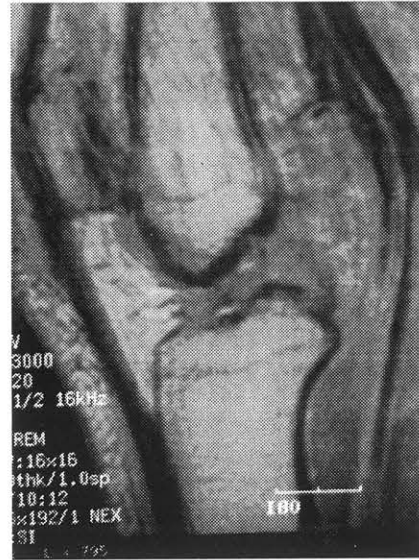
Menisküs dejenerasyonunun yirmili yaşlardan itibaren başladığı, zamanla ilerlediği ve bir



**Resim 1:** FSE yağ baskılı proton ağırlıklı sagittal görüntüde medial menisküs posterior hornunda kompleks dejeneratif yırtık izlenmektedir

süre sonra hafif travmalar sonrasında yırtığa geçiş olduğu bildirilmektedir (5-6). Bu nedenle bazı olgularda dejenerasyon ile yırtık arasında tanısı koymakta güçlük çekilmektedir. Normal menisküsler T1 ve T2 ağırlıklı incelemelerde homojen düşük sinyal alanları şeklinde izlenir. Menisküsler içindeki sinyal artışı T2 ağırlıklı spin eko (SE) veya Gradient eko (GE) görüntülerde belirgin meniskal zedelenmeye işaret eder (Resim 1). Grade 1 ve 2 meniskal dejenerasyona işaret ederken grade 3'de sinyal artışının menisküs üst veya alt yüzeylerine ulaşması ile yırtık tanısı konmaktadır (5). Bizim çalışmamızda toplam medial menisküsde saptadığımız yırtık sayısı, lateral menisküs yırtık sayısından daha fazla olup literatürle uyumludur.

Menisküs yırtıklarından sonra en sık rastladığımız diz patolojisi ÖÇB yırtığıdır (Resim 2). Yapılan birçok çalışmada dizin en sık hasar gören bağı olarak kabul edilmiştir (7-9). MRG, ÖÇB'nin direkt görüntülenmesi, diğer yumuşak dokuların non-invaziv olarak daha iyi bir şekilde gösterilmesi, ayrıca fizik muayenenin oldukça zor olduğu travmalı dizde preoperatif değerlendirme açısından oldukça etkili bir yöntemdir. ÖÇB yırtıkları genellikle büyük travmalara sekonder gelişmekte olup menisküs yırtıkları eşlik edebilmektedir (7). Akut dönemde kas spazmı nedeni ile klinik muayene ile tanı zor olabilir. MR incelemede ligamentin devamsızlık göstermesi ve T2 ağırlıklı sekanslarda art-



**Resim 2:** Sagittal proton ağırlıklı kesitte total ÖÇB yırtığı izlenmektedir

mış sinyal intensitesi ile birlikte ÖÇB yırtığı tanısı konabilmektedir.

Arka çapraz bağ (AÇB) yırtığı, ÖÇB yırtığına göre daha az sıklıkta ve daha büyük travmalara sekonder gelişir. ÖÇB, normal hastalarda MRG'de oldukça net bir şekilde ve birden fazla kesitle izlenir. Bağ devamlılığında bozulma, genişleme, artmış sinyal intensitesi ve posterior konveksitede bozulma MRG'da yırtık bulguları olarak değerlendirilir (10). Literatürde AÇB yırtıkları, grade 1-3 arası derecelendirilmekte olup biz çalışmamızda böyle bir gruplandırma oluşturmadık. Bizim çalışmamızda literatür ile uyumlu olarak AÇB yırtıkları, ÖÇB yırtıklarından daha az sıklıkta idi.

18 olguda medial kollateral bağ (%2.84), 11 olguda lateral kollateral bağ (%1.73) yırtığı saptandı. Medial kollateral bağ 8-10 cm uzunluğunda, kalın ve tüm sekanslarda bütün uzunluğu boyunca hipointens karakterde izlenen bir bağıdır. Tek başına hasarlanabileceği gibi, ÖÇB, eklem kapsülü ve medial menisküs hasarlanmalarında da yırtılabilir. Medial kollateral bağ en iyi koronal kesitlerde izlenir. Bağ lokalizasyonunda, genişlemiş yumuşak doku görünümü ve ligamentin izlenmiyor olması yırtığa işaret eder. Yırtık oluşumundan birkaç gün sonra T2

ağırlıklı kesitlerde lokal sinyal intensite artışları, kronik hale geldiğinde ise çevre dokularda belirgin sıvı saptanması dikkati çeker.

Çalışmamızda Baker kisti yüksek oranda (% 26.81) bulunmuş olup semptomatik hasta grubu olduğu için literatürle uyumlu bulunmuştur. Diğer bulgular (snovial hipertrofi, bursit, osteokondritis dissekans, ganglion kistleri vs) bizim çalışmamızda istatistiksel olarak anlamlı sayıya ulaşmayan patolojiler olarak değerlendirildi.

### KAYNAKLAR

1. A.Stabler, C. Glaser, M. Reiser. Musculoskeletal MR:knee. Eur. Radiol. 10:230-241 (2000) .
2. Crues JV, Stoller DW. The menisci. Mink JH, Reicher MA, Crues JV, Deutsch AL. In: MRI of the knee, 2nd Ed.New York, Raven Pres, 1993; 91-140.
3. Rubin DA, Paletta GA,Jr. Current concepts and controversies in meniscal imaging. Magn Reson Imaging Clin North Am 2000 May; 8:243-70.
4. Totty WG, Matava MJ. Imaging the postoperative meniscus. Magn Reson Imaging Clin North Am 2000 May; 8:271-83.
5. Kornick J, Trefelner E, Mc Carthy S, et al. Meniscal abnormalities in the asymptomatic population at MR imaging. Radiology 1993; 177:463-465
6. Dougbus H, Wright Arthur A, De Smet Martha Norris: Bucket-Handle tears of the medial and lateral menisci of the knee; 1995, AJR:165 (621-625).
7. MR diagnosis of complete Tears of the Anterior Cruciate ligament of the Knee; Wing P.chan, Charles Peterfy, Russel C Frutz, Harry K. Genant. AJR: 1994;162: (355-360)
8. Robertson PL, Schweitzer ME, Bartolozzi AR, Ugoni A. Anterior cruciate ligament tears: evaluation of multiple signs with MR imaging. Radiology 1994; 193(3):829-834
9. Christian WA, Pfirman, Marco Zanetti, Juerg Hodler. Joint magnetic resonance imaging: Normal variants and pitfalls related to sports injury. Radiol Clin North Am 2002; 167-180.
10. Sonin AH, Fitzgerald. Posterior cruciate ligament injury: MR imaging diagnosis and patterns of injury. Radiology 1994; 190( 2): 455-458.

### SONUÇ

Bizim çalışmamızda diz patolojilerinde retrospektif değerlendirme ile görülme sıklığı açısından semptomatik hasta grubunda literatüre göre anlamlı bir farklılık saptanmamıştır. Noninvazif bir yöntem olan MRG'nin multiplanar görüntüleme yeteneği ve yumuşak dokular hakkında oldukça iyi bilgi vermesi nedeni ile hemen hemen tüm diz eklem patolojilerinde fizik muayene ve düz grafilere tamamlayıcı ayrıca diagnostik artroskopi veya cerrahi öncesi yol gösterici yöntem olarak tercih edilmesi gerektiği sonucuna varıldı.