

SCAPULA ALATA Sprengel Deformitesi

Dr. Mustafa Hüner - Dr. Rifkı Bilge - Dr. Gündüz Atasoylu
Dr. Muharrem Kaplan

Scapulanın normal yerinden yüksekte bulunması olup ilk defa 1862 yılında Eulenburg tarafından bildirildi. 1891 yılında Sprengel dört olgu ile bu deformiteyi tarif etti. İlk iki taraflı olguyu 1898 yılında Milo bildirdi.

Scapula alata ftal hayattaki gelişme sırasında oluşan bir gelişme kusurudur. Ftal hayatın ilk zamanında IV. servikal omur seviyesinde olan scapula aşağıya inerek normal yerini alır. Bu descensus esnasında duraklama, ya da yavaşlama bu deformiteyi oluşturmaktadır. Duraklama ya da yavaşlamanın etioloji bilinmemektedir.

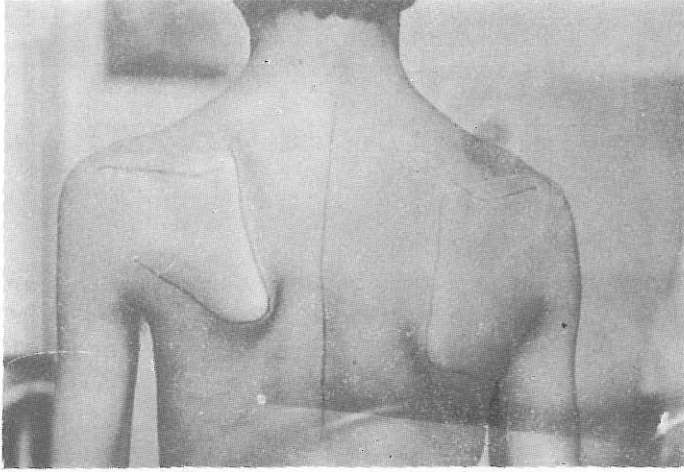
Sagittal ekseninde oluşan dönme nedeniyle scapulanın axillar kenarı hemen hemen horizontal durur. Angulus medialis superior sivrilmekte ve çengel şeklinde öne kıvrılmaktadır. Scapula cismi genellikle çok genişlemiş buna karşın uzunlama aksı kısalmıştır. Çoğunlukla konveksitesi musap tarafa bakan dorsal skolyoz vardır. Bazı olgularda scapula bir kemik köprü ile kaburgalara veya omur çıkıntlarına bağlanmıştır. Bazı olgularda servikal kosta, sırt omurlarında spina bifida, kaburga defekti, parsiyel adele atrofisi (pectoralis major, trapezius) bulunabilir. Scapulanın üst iç kenarına yapışan adeleler (trapezius, levator scapula, romboid) ileri derecede kısalmış olup scapulayı fikse ederler.

Kötü oluşumların en ağırı 1912 de Klippel ve Feil'in bildirdikleri sendrom olup burada scapula deformasyonundan başka omurlarında blok, servikal kosta, dorsal skolyoz, kemik bağlantıları ve yüzde asimetri vardır.

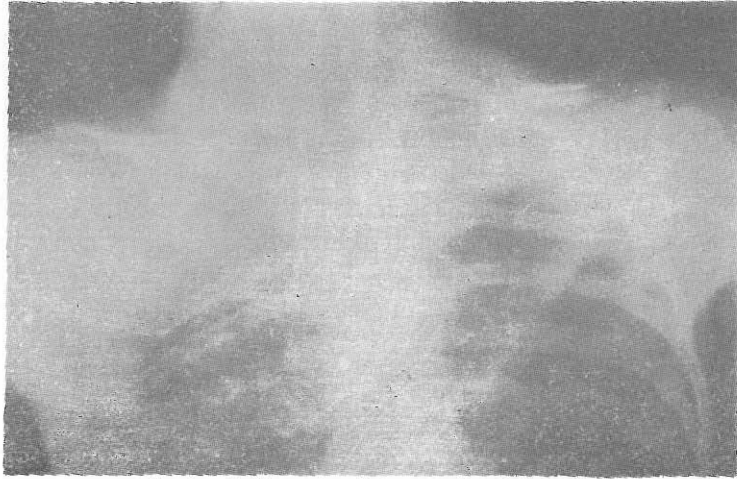Scapula alatada başlıca hareket kısıtlılığı kolun elevasyonunda görülür. Scapula alt ucunun sinostozarında hareket kısıtlılığı daha da artar.

Olgumuz 16 yaşında erkek (B.D. prot No: 5504).

Şikayeti: Sol kolundaki kuvvet azlığı, bu kolu ile ağır kaldıramaması,



Resim 1. Solda skapula alata

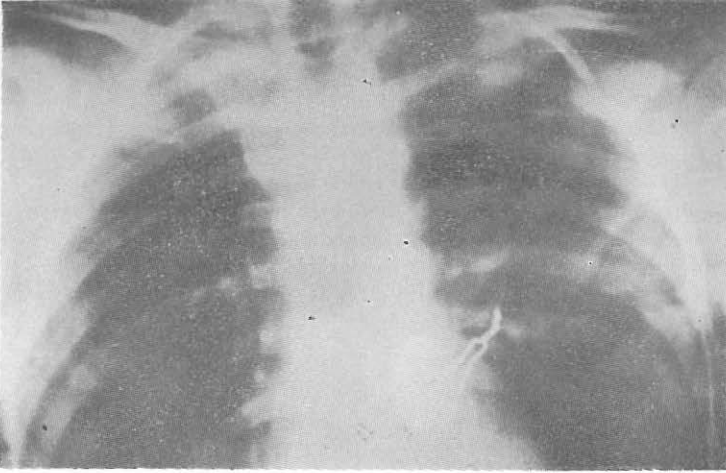


Resim 2. Skapula alata ameliyat öncesi

Öyküsü: Küçüklüğünden beri sol kürek kemiğinin çıkıntılı ve yerinde olmadığı ebeveyni tarafından ifade edilen hasta ameliyat edilmek üzere servisimize yatırıldı.

Öz geçmişinde bir özellik yok.

Soy geçmişinde, ana, baba, 6 kardeşi sağlam ve sıhatta. 32 yaşındaki amca oğlunda kifo skolyoz mevcut.



Resim 3. Skapula alata ameliyat sonrası

Muayenede: Sistemlerde pat. bulgu yok. Rutin laboratuvar muayenelerinde anormal bir bulguya raslanmadı.

Sol scapula sağa göre 3 cm. yukarda. Scapula medial kenarı sağda orta çizgiye paralel, solda 30° lik açı yapıyor. Sol scapula alt köşesi kranio-medial ve dorsal yöne yer değiştirmiş durumda. Konveksitesi sola bakan dorsal skolyoz. Kollarda hareketler serbest. Sol kol adalelerinde ve omuz kuşağı adalelerinde ve omuz kuşağı adalelerinde hafif atrofi mevcut.

Tedavi: Scapula medial kenrına uyan cilt şakkı ile scapula üst kenarına yapışan adaleler yapışma yerinden ayrıldı. Uzayıp öne çengelleşmiş olan üst iç köşe rezeke edildi. Alt köşeden geçirilen serklaj teli ile bu köşe IX. dorsal omurga spinal çıkıntısına tesbit yapıldı. Üç haftalık tesbitten sonra serbest bırakıldı.

Özet

Bir olgu nedeniyle konjenital deformasyonlardan scapula alata ve bu olgumuzda uyguladığımız ameliyat metodu zikredildi.

Summary

A case of Congenital Scapula Alata and its surgical treatment is presented.

LITERATÜR

- 1 — Dr. M. Eroğlu Ortopedi Ders Notları (1965).
- 2 — Dr. M. Lange Ortopadisch- Chirurgische Operationslehre (1962).
- 3 — Dr. G. Hohmann. Hand und Arm (1956).
- 4 — Dr. T. Von Lanz. W. Wachsmuth (Praktische Anatomie) (1956).
- 5 — Schinz, Baensch, Friedl, Uehlinger (Lehrbuch der Röntgendiagnostik (1956).
- 6 — P. F. Matzen- Lehrbuch der Orthopadie. Band. II. 1957.
- 7 — Campbell's. (Operative Orthopaedic) (1963).
- 8 — Mercer's (Orthopaedic Surgery) (1973).
- 9 — Tachdjian (Pediatrics Orthopedics) (1972).