

Gluteal bölgenin delici kesici aletle yaralanmasında tedavi stratejisi

Stab wounds to the gluteal region: A management strategy

Halil COŞKUN, Tülay EROĞLU, Uygur DEMİR, Burhan GÜNDÜZ, Mehmet MİHMANLI

Şişli Etfal Eğitim ve Araştırma Hastanesi 3. Genel Cerrahi Kliniği

ÖZET

Gluteal bölgenin delici kesici aletle yaralanması oldukça nadir olup, kompleks ve ciddi yaralanmalara neden olarak, yaralanmanın lokalizasyonuna göre ölümcül seyredebilmektedir. Biz burada oldukça ender görülen arteria gluteus inferior yaralanmasını anjiyografik olarak tespit edip başarılı bir embolizasyon tedavisini bildirmekteyiz.

Anahtar Kelimeler: Gluteal bölge, delici kesici alet, arteria gluteus inferior

SUMMARY

Stab wounds to the gluteal region are uncommon and potentially lethal, and the location of injury influences the rate and severity of associated injuries. We report an unusual case of a inferior gluteal artery rupture without stab wounds. Angiography revealed an injured inferior gluteal artery, which was successfully embolized.

Key Words: Gluteal region, Stab wound, arteria gluteus inferior

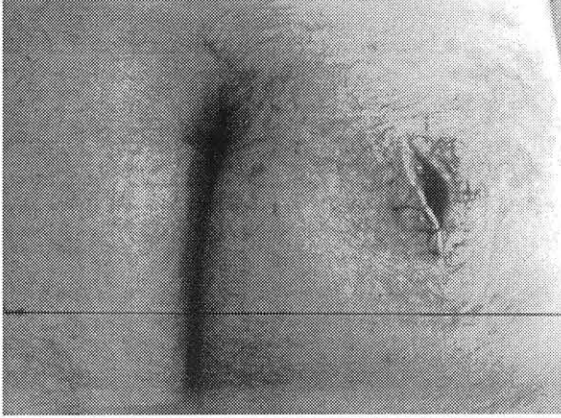
Gluteal bölgedeki delici kesici aletle yaralanmalar nadir olup, travma merkezlerinde sık karşılaşılmamaktadır. Bu penetran yaralanmalar bir çok organ sisteminde potansiyel hasara yol açabilmektedir. Bunlar rektal perforasyon, mesane yaralanması, üretral transeksiyon, siyatik sinir yaralanması ve internal pudendal, iliak, superior ve inferior gluteal damar yaralanmaları şeklinde olabilmektedir (1,2). Gluteal bölgedeki yaralanmaların belli başlıları kalçadaki yumşak dokularda meydana gelmekte ve başlangıçta zararsız görünebilmektedir. Ancak abdominal ve pelvik yaralanma şüphesi yüksekse, etkili ve kendine özgü bir tedavi stratejisi gerektirmektedir. Hastaların %25'inde belli başlı visseral ve vasküler yaralanmalar tespit edilmektedir (1). Etkili tedavi stratejisi morbidite ve mortaliteyi azaltmaktadır.

Yazışma Adresi:

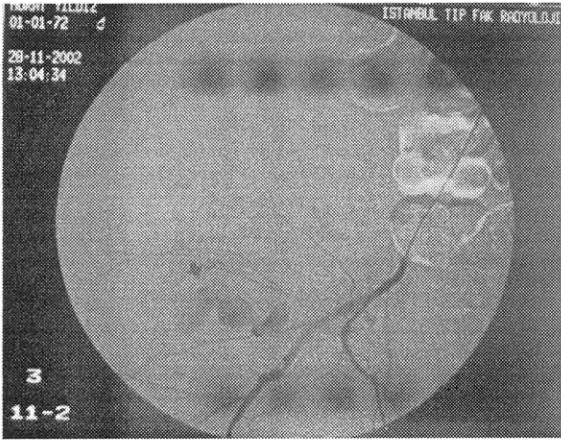
Dr. Halil COŞKUN
Şişli Etfal Eğitim ve Araştırma Hastanesi
3. Genel Cerrahi Kliniği Şişli / İstanbul
Tlf: 0212 231 22 09 / 1571
E-mail: hcoshkun@tnn.net

OLGU

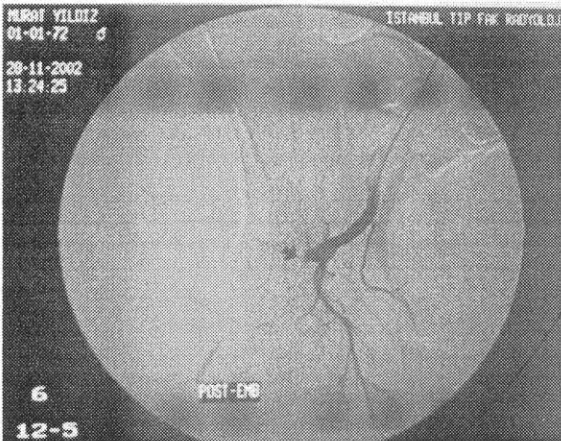
29 yaşında erkek hasta, Şişli Etfal Eğitim ve Araştırma Hastanesi 3. Genel Cerrahi Kliniği'nin acil cerrahi polikliniğine, sağ gluteal üst bölgede (Resim 1) yaklaşık 1.5 cm'lik delici kesici alet yaralanması (DKAY) nedeniyle başvurdu. Aynı zamanda hastanın sağ diz lateralinde 1 cm'lik DKAY mevcuttu. Hastanın gelişinde tansiyon arteriyel (TA) : 90/50 mmHg, nabız dakika sayısı (NDS) : 96/dk, hematokrit (Hct) : %45, hemoglobulin (Hgb) : 13,5 gr/dl idi. Damar yolu açılarak hemodinamik olarak stabilize edilen hastaya, tetavax 0.5 ml, tetaglobulin 250 Ünite subkutan uygulandı. Gluteal bölgedeki yaralanmada hematoma görülmedi, yara yerinde sızıntı şeklinde kanama mevcuttu, yaralanan bölgeye penröz dren konuldu ve primer stüre edilerek gözlem amacıyla yatırıldı. Yatışının 1. günü TA: 110/70 mmHg ve NDS: 78/dk, Hct: %38, Hgb: 11gr/dl olarak tespit edildi. Yatışının 2. günü ise hasta ayağa kalktıktan sonra yara yerinden aktif kanama meydana geldi. Yara eksplore edildiğinde aktif kanamanın gluteal kasların derininden geldiği görüldü, 30 dk'lık zaman dilimi içerisinde TA: 90/60 mmHg, NDS: 100/dk, Hct: %21 Hgb: 7.1 gr/dl'ye düşmesi üzerine yara bölgesine gazlı bezle tampon



Resim 1: Gluteal Üst Bölgede Delici Kesici Aletle Yaralanma



Resim 2: DSA da sağ Arteria Gluteus İnferiorda kontrast madde ekstravazasyonu



Resim 3: DSA da Gelfoam embolizasyon sonrası görüntüleme

konularak yara yeri kapatıldı ve hastaya 2 Ünite tam kan verildi. Anjiyografik yaklaşım planlanan hasta, İstanbul Tıp Fakültesi Radyodiagnostik Bölümü Anjiyografi Ünitesi ile görüşülerek transfer edildi. Hastanın yapılan selektif dijital subtraction anjiyografisinde (DSA) sağ inferior gluteal arterde kontrast madde ekstravazasyonu (Resim 2) tespit edilmesi üzerine Gelfoam pices ile embolize edildi (Resim 3).

Embolizasyon sonrası hasta kliniğimize gönderilerek takibe alındı. Hastanın genel durumunun stabil olması ve aktif kanamasının olmaması üzerine, yatışının 3. gününde şifa ile taburcu edildi.

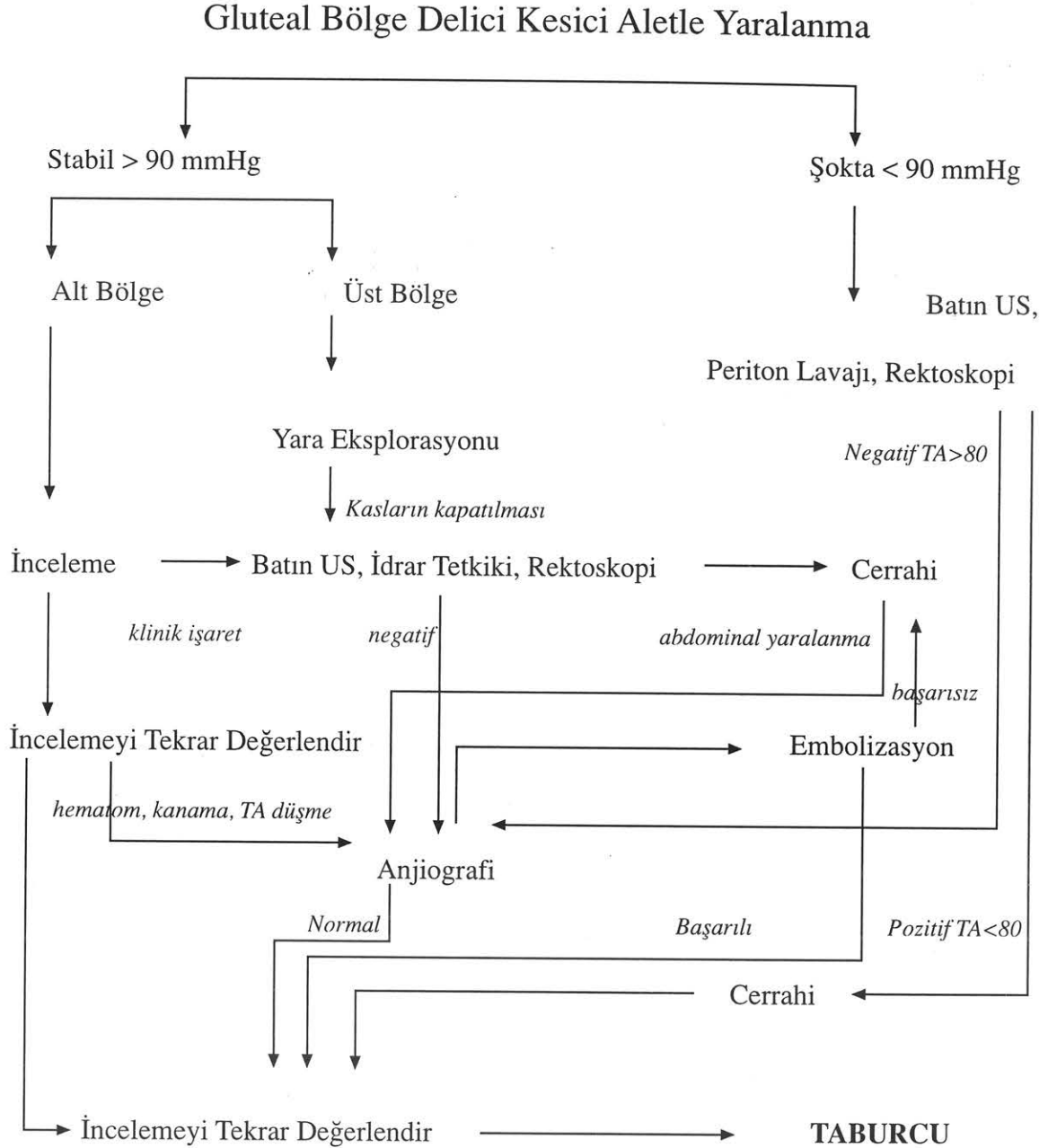
TARTIŞMA

Yağlı gluteal kas kitlesi ve sakrum kemiği bu tip yaralanmalarda doğal koruyucu bir bariyerdir ve kalçadaki küçük ve önemsiz yaralanmaların yanlış algılanmasına neden olabilmektedir. Ancak, gluteal bölge yaralanmalarında, retroperitoneum ve abdominal kavite ile ilişkili gluteal kaslar anterior bölgede yaralandığında mortaliteye neden olabilmektedir. İşte bu iki kompleks yapı gluteal bölge delici kesici alet yaralanmalarında tanısız ikileme sebep olmaktadır.

Inferior gluteal arter yaralanmaları daha çok delici kesici aletle yaralanmalar sonucunda görülürken (3), superior gluteal arter yaralanmaları ise pelvik fraktür (4), iliak krest kemik grefti uygulaması (5), total kalça protezi uygulaması (6) ve intramusküler injeksiyon uygulaması (7) sonrası görülmektedir.

Makrin ve ark. (3) 17 vakalık serisinde, mortalite görülmemektedir ancak büyük organ, sinir ve damar yaralanması gibi morbidite oranı %37 tespit edilmiştir. Gluteal bölge yaralanmalarında organ hasarı yavaş gelişmekte ve yanlış tanıya veya tanıda gecikmeye neden olabilmektedir (8).

Gluteal bölge yaralanmaları, intertrokanterik çizgiyle ilişkisine göre üst ve alt bölge yaralanmaları şeklinde ayrılır. Üst bölge yaralanmaları ciddi çoklu sistem organ yaralanmalarıyla birlikte görülmekte ve daha ölümcül seyretmekte-

Tablo 1: Gluteal Bölge Delici Kesici Alet Yaralanmasında Tedavi Algoritması (3)

dir (9). Hemodinamik stabilitesi olan üst bölge yaralanmalarında hastaların %57'sinde pozitif anjiyografik bulgu saptanmaktadır. Bu yüzden bu tip yaralanmalarda her çeşit hemodinamik stabiliteye rağmen, anjiyografi planlanmalı ve gereken tedavi yapılmalıdır. Yaralanma bölgesinde ise kas tabakası bozulmaksızın yara kapa-

tılmalı ve gözlenmelidir. Anjiyografik olarak başarılı olunamayan şoktaki hastalarda acil laparotomi yapılarak internal iliak arter ligasyonu gerekli olabilmektedir (3) (Tablo 1).

Sonuç olarak, gluteal bölge delici kesici alet yaralanmaları nadir görülmekte ve tedavisi hassasiyet gerektirmektedir. Hemodinamisi

unstable olan üst zon yaralanmalarında, periton lavajı pozitif veya batin Ultrasonografisi'nde serbest sıvı tespit edilirse hastalarda laparotomi uygulanarak internal iliak arter ligasyonu yapılmalıdır. Buna karşılık hemodinamik olarak stabil olan ve/veya intra-abdominal organ yaralan-

ma şüphesi olan hastalarda batin bilgisayarlı tomografisi çekilerek ileri tetkik yapılmalıdır. Alt bölge yaralanmalarında, rektal tuşesinde kan tespit edilen hastalarda ve tüm perianal deri çevresindeki yaralanmalarda rektoskopi mutlaka yapılmalıdır.

KAYNAKLAR

1. Ivatury RR, Rao PM, Nallathambi M, et al. Penetrating gluteal injuries. *J Trauma* 1982;22:706-709.
2. Feigenberg Z, Ben-Baruch D, Barak R, et al. Penetrating stab wound of the gluteus-a potentially life threatening injury:case reports. *J Trauma* 1992;33:776-778.
3. Makrin V, Elliot DS, Soffer D, Weinbroum A, Oron D, Kluger Y. Stab Wounds to the Gluteal Region: A Management Strategy. *J Trauma* 2001;50:707-710.
4. Brumback RJ: Traumatic rupture of the superior gluteal artery, without fracture of the pelvis, causing compartment syndrome of the buttock. *J Bone Joint Surg* 1990;72:134.
5. Catinella FP, De Laria GA, De Wald RL: False aneurysm of the superior gluteal artery: a complication of iliac crest bone grafting. *Spine* 1990;15:1360.
6. Bakker JN, Gast LF: Retroperitoneal haemorrhage from the superior gluteal artery: a late complication of total hip arthroplasty. *Clin Rheumatol* 1990;9:249.
7. Vauthey JN, Maddern GJ, Balsiger D, Blumgart LH, Triller J: Superselective embolization of superior gluteal artery pseudoaneurysms following intramuscular injection: case report. *J Trauma* 1991;31:1174.
8. Nadu A, Avital S, Oron D, et al. Penetrating gluteal injuries management-the need for management protocols. *Harefuah* 1997;133:64-66,79.
9. Mercer DW, Buckman RF, Sood R, et al. Anatomic considerations in penetrating gluteal wounds. *Arch Surg* 1992;127:407-410.