

## VAGEN SEPTA TRANSVERSALIS

Dr. Nezihi Orhon (\*) - Dr. Hadi Sungun (\*\*)

Vaginal Malformasyonlar genel olarak:

1. Agenesis,
2. Vagen dupleks (Longitudinal septum)
3. Vagen Septa Transversalis şekillerinde görülmektedir.

Bu üç malformasyondan Longitudinal septum daha sıklıkla görülüyorsa da; Agenesis ve Vagen Septa Transversalise oldukça nadir rastlanmaktadır. Kliniğimizde müşahede ettiğimiz iki vak'a münasebeti ile burada sadece Vagen Septa Transversalis'den bahsetmekle yetineceğiz.

*Vak'a 1:*

F.Ö. 28 yaşında, yeni evli, Coitus güçlüğü ile polikliniğimize müracaatla (13654/2557 Prot.) yatırıldı.

Genital Muayenede: Perine, vulva tabii, Vagen 1/3 üst kısımda Transversal septumun, vagen sol duvarına yakın 1 cm. çapında bir foramen olduğu haledde vageni iki kısma ayırmakta olduğu tesbit edildi. Corpus normal büyüklükte, anteverti, mobil, her iki adneks serbest.

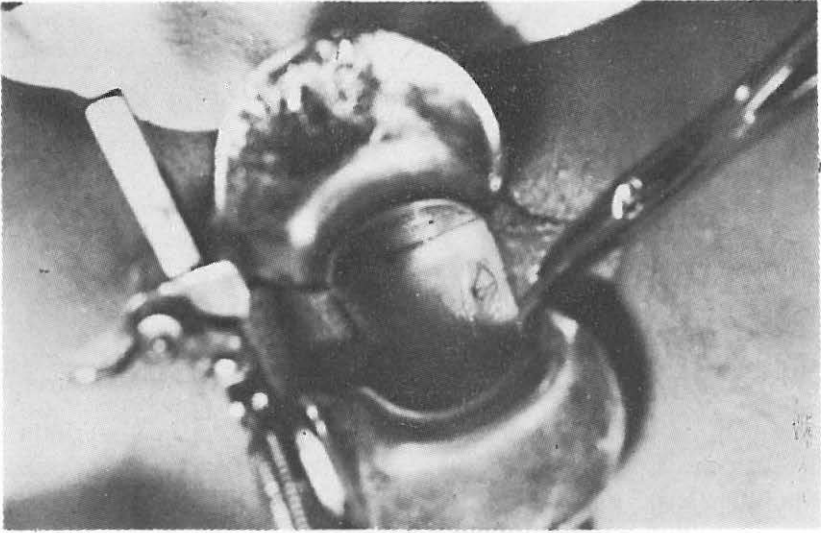
Diğer sistem muayeneleri ve laboratuvar kontrollerinde patolojik bir bulgu görülmediği cihetle gerekli hazırlık yapılarak ameliyata alındı.

*Ameliyat:*

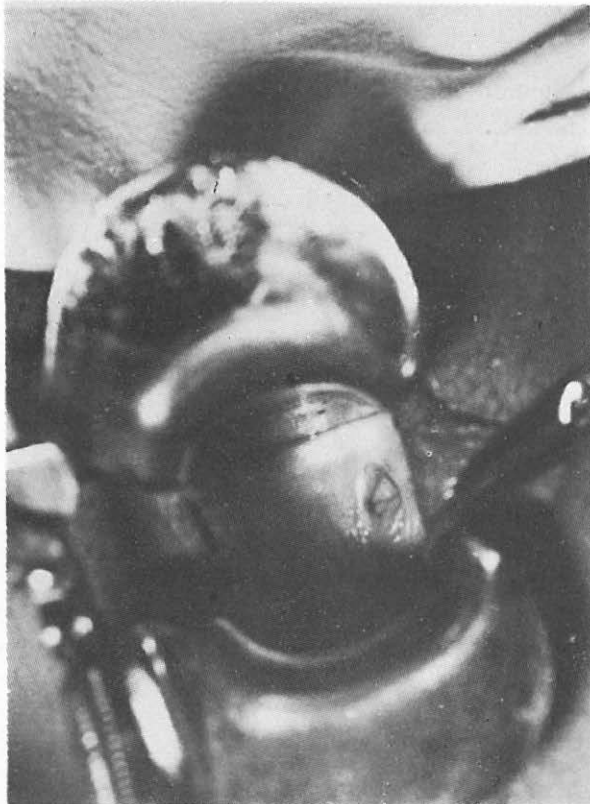Genel anestezi altında vagen temizliğinden sonra, vagen 1/3 üst kısımda transversal durumda bulunan septum'a foramenden itibaren transversal insizyon yapıldı, hemostazi müteakip ekartörle yapılan kontrolde; vagen 1/3 üst kısım ve kollum anatomik bakımdan normal yapıda bulundu. Vagene gaz tampon ve mesaneye sonda konularak ameliyata son verildi.

(\*) Şişli Çocuk Hastahanesi I. Kadın Doğum Kliniği Şefi.

(\*\*) Şişli Çocuk Hastahanesi I. Kadın Doğum Kliniği Şef Muavini.



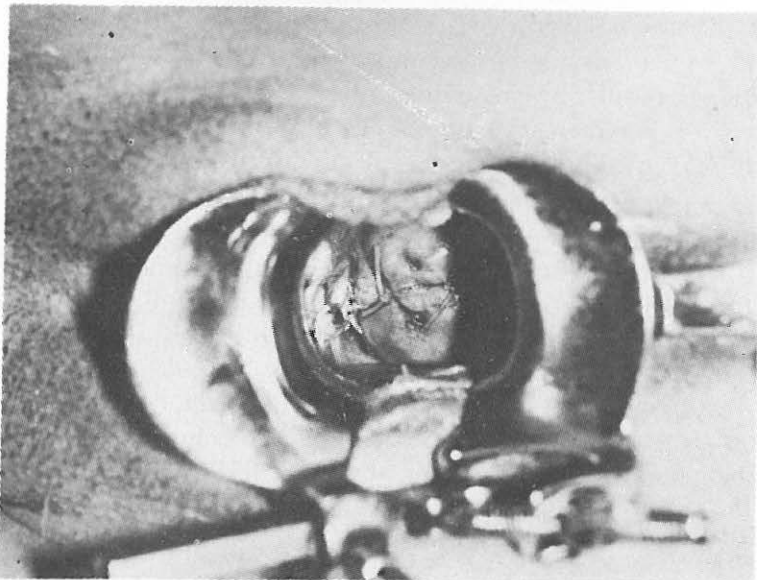
Resim 1.



Resim 2.



Resim 3.



Resim 4.

Post operatuar devrede bir komplikasyon olmadı. Hasta yedinci gün çıkarıldı. Bir ay sonra hasta şikâyetlerinin tamamen geçmiş olduğunu ifade etti.

*Vak'a 2:*

N.A. 22 yaşında 6 aylık evli. Ağrılı ve güç koitus şikâyetleri ile müracaatla yatırıldı (682/4015).

Genital muayene: Perine, vulva tabii, vagen 1/3 üst kısımda Transversal septum ve orta kısımda 0,5 cm. çapında foramen tesbit edildi. Uterus bicornis, anteverti mobil, adneksler serbest.

Diğer sistem muayeneleri ve laboratuar bulguları normal.

*Ameliyat:*

Genel anestezi altında Vagen 1/3 üst kısımdaki transversal septum rezeke edildi. Hemostazı müteakip valv kontrolunda bikollis durumu görüldü. Vagene gaz tampon konularak ameliyata son verildi.

Yedi gün sonra çıkarılan hastanın müteakip kontrollerinde normal bulgu tesbit edildi.

Kliniğimizde müşahade ettiğimiz her iki Vagen septa transversalis bir kısım otörlerce suplementer Hymen olarak kabul edilmektedir. Septum; gerek Müller gerekse Cloacal blokta kordon epitelinin kâfi derecede rezorbe olmamasından ve çukurlaşmasından meydana gelir.

Bu adesionun vagen içindeki mevkii Hymenden ziyade kolluma yakınlık şeklinde olur. Inperfore ve perfore ayrıca oblik şekilleri olabilir. Perfore olanların bir kısmında basit muayene ile görülemiyebilecek kadar ufak bir foramen olduğu gibi parmak girmesine müsait büyüklüklerde olanı da mevcuttur. Literatürde fotoğraf diafragması gibi üst üste birkaç adet septumun tesbit edildiği vakalar neşredilmiştir.

Septum genellikle ince ve elastikidir. Vaginal tuşeye hatta coıtusa müsaade eder. Çok aşağıda olduğu takdirde intromisyonu tahdit ederler. Vakaların bir kısmında vaginal daralmalar, vagen atrofi ile müterafık olanları görülmüştür.

*Tedavi:*

Tedavi şekli perfore ve inperfore vakalarda değişiklik göstermez. İnperfore septumlar puberte yaşlarında tesbit edilir. Menstrierel kan drene olmayacağından retansiyon belirtileri ile hastalar müracaat eder. Perfore septumlar, seks ilişki şikâyetleri olmadığı sürece hasta

tarafından fark edilmez. Regl kanı retansiyonu olan vakalarda genel anestezi altında yapılan insizyon neticesi Hematometra tahliye edilir. Tuşe vaginal ile Uterus ve tubaların durumu kontrol edilir. Bazı vakalarda Hematocsalpenks sebebi ile Abdominal müdahale gerekebilir.

Perfore Transversal septumda cerrahi müdahaleden önce Radyolojik tetkik yerinde olur. İç genital organların durumu ve Malformasyona olan iştiraki tesbit edilir. Bu suretle yapılan Colpo-Hysterosalpengografi, Coölycskopi neticesi cerrahi tedaviye geçilir. Legan ve Granjon tarafından yapılan septum total ekstirpasyonu sikatrişlere sebep olduğu için vakaların çoğunda kullanılmamaktadır. İnsizyon çok basit fakat en iyi metottür.

### *Özet*

Vaginal malformasyonların nadir görülen bir şekli olan Vagen septa transversalis'den kısaca bahsedilmiş ve Kliniğimizde müşahede ettiğimiz iki vak'a takdim edilmiştir.

### *Summary*

A case of vaginal septa transversalis is presented.

### **LİTERATÜR**

- 1 — Granjon A. et Chevallier G. Malformations congenitales du vagin. Encyclopedie Medico chirurgical Gynecologie Fas 120 A - 10,2 - 1965.
- 2 — Müller P. Dellenbach P. Gynecologic Surgery 14850-2 1974.