



# Meckel divertikülü: 34 olgunun klinikopatolojik değerlendirilmesi

Pınar Torun<sup>1</sup>, Canan Tanık<sup>2</sup>, Fevziye Kabukçuoğlu<sup>3</sup>, Nihat Sever<sup>4</sup>, Didem Baskın<sup>4</sup>

## ÖZET:

Meckel divertikülü: 34 olgunun klinikopatolojik değerlendirilmesi

**Amaç:** Meckel divertikülü gastrointestinal sistemin en sık görülen doğumsal anomalisidir. Erkeklerde daha fazla rastlanır. Daha çok iki yaş öncesinde semptom verir. Meckel divertiküllerinde ektopik dokular izlenebilmektedir. Bu çalışmanın amacı, bölümümüzde tanı alan Meckel divertiküllerinin yaş ve cinsiyet dağılımı yanı sıra içerdiği ektopik dokular açısından retrospektif incelenmesidir.

**Gereç ve Yöntem:** 2004 ve 2009 yılları arasında kliniğimizde 34 adet Meckel divertikülü tanısı verilen ince barsak materyeli retrospektif olarak incelendi.

**Bulgular:** İncelenen olguların 27'si erkek, yedisi kız olup üçü 2 ve 2 yaşından küçük, 31'i 3-19 yaş arası olarak belirlenmiştir. Materyellerin 19'unda tek başına ileum dokusu, 12'sinde ektopik mide, birinde ektopik kolon mukozası, ikisinde de ektopik mide ve pankreas dokusunun ileum mukozasına eşlik ettiği görülmüştür.

**Sonuçlar:** Meckel divertikülleri genellikle semptomsuz seyrederek, ancak divertikülde izlenen ektopik dokular nedeniyle kanama, ülser ve obstrüksiyon gibi komplikasyonlar gelişebilir. Seride tümör dokusuna rastlanmamıştır.

**Anahtar kelimeler:** Meckel divertikülü, ektopik pankreas dokusu, ileum

## ABSTRACT:

Meckel diverticulum: Clinicopathological evaluation of 34 cases

**Objective:** Meckel diverticulum is the most common congenital anomaly of the gastrointestinal tract. The symptoms manifest under age 2 years. It is encountered predominantly in males. Meckel's diverticulum may have ectopic tissue. Meckel's diverticulum cases diagnosed in our department have been reevaluated for age, sex and ectopic tissue.

**Study Design:** Between the years 2004-2009, 34 small intestine operation materials have been inspected in the pathology department. Their histopathological features have been evaluated retrospectively.

**Results:** Twenty seven of the cases are males, seven of them are females. Ages of 31 of the cases are between 3 and 19, 3 of the cases are 2 or less than 2 years old. Nineteen of small intestine operation materials have only ileum tissue, 12 of them have ectopic gastric mucosa, one of them has colonic mucosa and two of them have ectopic gastric mucosa and heterotopic pancreatic tissue in addition to ileal mucosa.

**Conclusion:** Meckel's diverticulum usually has no symptoms, but hemorrhage, ulcer and obstruction can be associated with the presence of ectopic tissue. There was no malignant tumour in our series.

**Key words:** Meckel's diverticulum, ectopic pancreas tissue, ileal mucosa

Ş.E.E.A.H. Tıp Bülteni 2010;44:52-55

<sup>1</sup>Dr., <sup>2</sup>Uzm. Dr., <sup>3</sup>Doç. Dr., Patoloji Kliniği, <sup>4</sup>Uzm. Dr., Çocuk Cerrahisi Kliniği, Şişli Etfal Eğitim ve Araştırma Hastanesi, İstanbul-Türkiye

Yazışma Adresi / Address reprint requests to: Dr. Pınar Torun, Şişli Etfal Eğitim ve Araştırma Hastanesi Patoloji Kliniği, İstanbul-Türkiye

Telefon / Phone: +90-212-258-7027

E-posta / E-mail: torun\_pinar@yahoo.com

Geliş tarihi / Date of receipt: 31 Mayıs 2010 / May 31, 2010

Kabul tarihi / Date of acceptance: 4 Haziran 2010 / June 4, 2010

## GİRİŞ

Meckel divertikülü; gastrointestinal sistemin en sık tespit edilen doğumsal anomalisidir. İnsidansı %2'dir (1). İntrauterin hayatın ilk haftalarında embriyoda yolk kesesi ile primitif barsaklar birbirleriyle yolk sapı (vitellin kanalı= omfalomezenterik kanal) ile ilişkiindedir. Vitellin kanalı 10. haftada oblitere olarak kaybolur. Kaybolmaz ise ortaya çıkabilen anomalilerden birisi de Meckel divertikülüdür (2). Omfalomezenterik kanal intrauterin dönemde karın duvarına devam

edip umblikus yapışabildiği gibi %74 olguda serbest uçla sonlanabilir (3). Divertiküllerin bir kısmı tamamen regrese olur. İleoçekal valvin yaklaşık 40-100 cm proksimalinde ve antimezenterik yüzde bulunur. Uzunluğu ortalama 5 cm, çapı ortalama iki cm'dir. Meckel divertikülü barsağın tüm katlarına sahiptir. Doğal olarak ileum mukozası bulunmakla beraber gastrik, duodenal, kolon mukozası ve nadir de olsa pankreas dokusu heterotopik olarak bulunabilir (4,5). Çoğu asemptomatik olan olgular sıklıkla komplikasyonlar ortaya çıktığı zaman klinik olarak tanımlanır

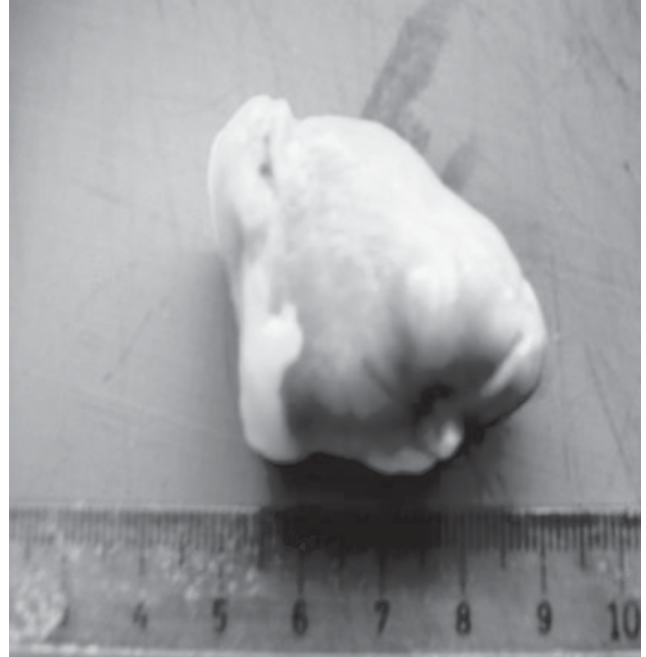
karşımıza gelir. Meckel divertiküllerinde komplikasyonlar; intestinal tıkanma (%35), kanama (%32), divertikülit (%22), umbilikal fistül (%10) ve diğer lezyonlar (%1) olarak izlenir. Kanama ve obstrüksiyon iki yaş altında, divertikülit büyük çocuklarda sık görülür (1). Bu çalışmada 2004-2009 yılları arasında Çocuk Cerrahi Kliniğinde opere edilen ve Patoloji Kliniğinde değerlendirilen 34 Meckel divertikülü olgusu literatür eşliğinde incelenmiştir.

## GEREÇ VE YÖNTEM

2004-2009 yılları arasında Patoloji Kliniğine gönderilen 34 adet operasyon materyeli yaş dağılımı, cinsiyet, histopatolojik özellikleri ve içerdiği ektopik dokuları açısından retrospektif olarak incelenmiştir. Bu materyellerin her birinden farklı seviyelerden en az üç blok doku alınıp parafin takip sonuçları hematoksilen eozin boyalı olarak değerlendirilmiştir. Bir olguda muskuler tabakada ve serozada küçük yuvarlak nükleuslu dar eozinofilik sitoplazmalı hücrelerden oluşan adalar, gruplar, trabeküler yapılar ve arada duktuslar izlenmiştir. Bu alanlara NSE, sinaptofizin, kromogranin immünohistokimyasal çalışmaları uygulanmıştır.

## BULGULAR

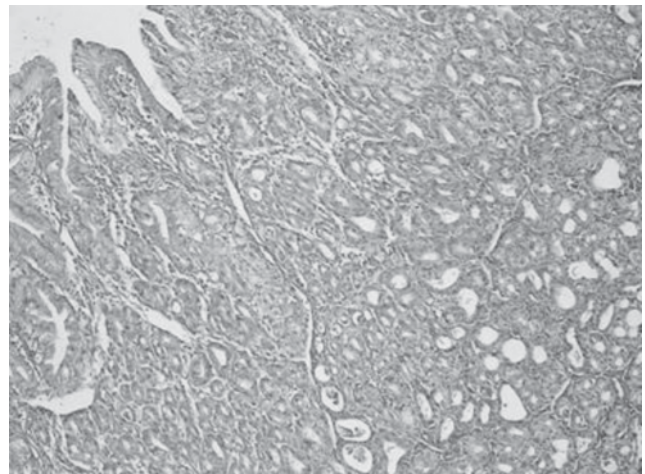
İncelenen vakaların 27'si erkek, yedisi kız; üçü 2 ve 2 yaşından küçük, 31'i 3-19 yaş arası olarak belirlenmiştir. Olgularımız karın ağrısı ve rektal kanama bulguları ile Çocuk Cerrahisi Kliniğine başvurmuştur. Wedge rezeksiyon materyellerinin uzunlukları 1-8 cm ve çapları 1-3 cm arasında değişmektedir (Resim 1). Materyeller histopatolojik olarak incelendiğinde; vakaların 19'unda tek başına ileum dokusu, 12'sinde ektopik mide, birinde ektopik kolon mukozası, ikisinde de ektopik mide ve pankreas dokusunun birlikte ileal mukozaya eşlik ettiği görülmüştür (Tablo1) (Resim 2,3). Ektopik pankreas dokularından birinde ekzokrin ve endokrin komponent birlikte bulunmaktadır. Bu alanlara NSE, sinaptofizin, kromogranin immünohistokimyasal çalışmaları uygulanmış olup endokrin adalarda pozitif boyanma izlenmiştir (Resim 4).



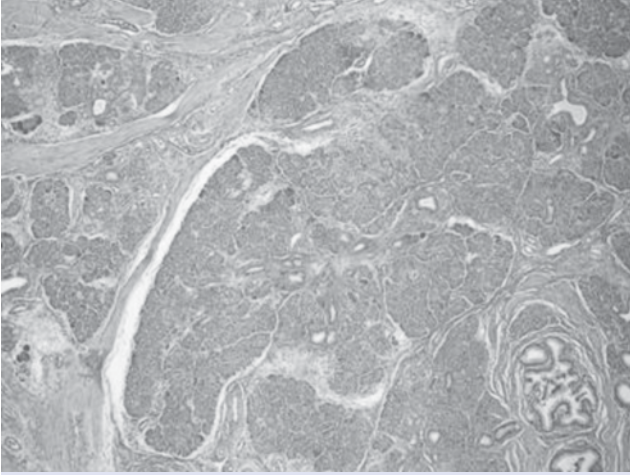
**Resim 1:** Meckel divertikülü wedge rezeksiyon materyelinin makroskopik görünümü

**Tablo 1:** İncelenen Meckel divertiküllerinde ektopik dokuların oranı

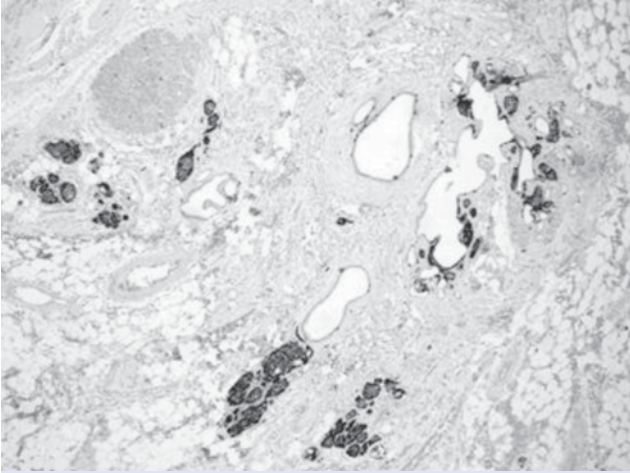
Ektopik doku	Sayı	(%)
Ektopik mide mukozası	12	%80
Ektopik kolon mukozası	1	%6
Ektopik mide ve pankreas dokusu	2	%14



**Resim 2:** Meckel divertikülünde ektopik mide antrum ve korpus mukozası (HxE 100)



**Resim 3:** Ektopik endokrin ve ekzokrin pankreas adacıkları (Hx E 100)



**Resim 4:** Meckel divertikülü duvarında sinaptofizin pozitif boyanan endokrin hücre adacıkları (Sinaptofizin x100)

## TARTIŞMA

Meckel divertikülü gastrointestinal sistemin en sık doğumsal anomalisi olmasına rağmen genellikle semptomsuz seyreder. Meckel divertikülü 1809 yılında Johann Friedrich Meckel tarafından tanımlanmıştır. Toplumda ortalama %2 oranında görülür. Erkeklerde kadınlardan daha fazla izlenir (4). Mayo klinikte yapılan 1476 serilik bir çalışmada; erkek/kadın oranı 3:1 olarak rapor edilmiştir (6). Olgularımızda erkek/ kadın oranı 4:1 olarak bulunmuştur. Genellikle iki yaşından önce semptomatik hale gelmektedir. İntestinal tıkanma, kanama, divertikülit, umbilikal fistül görülebilir.

Meckel divertikülünde kanama genellikle ağrsızdır ve 5 yaşından küçük çocuklarda görülür (1). Divertikül büyüklüğü ile komplikasyonları arasında kuvvetli bir ilişki mevcuttur. Divertikül uzunluğunun iki cm'den büyük olduğu olgularda daha sık komplikasyon görülmektedir (7). Kanama genellikle ektopik mide mukozasına bağlı peptik ülserasyon nedeniyle gelişir. Otopsi ve cerrahi sırasında tesadüfen bulunan Meckel divertikülleri genelde intestinal mukozaya içerir. Semptomlara sebep olan daha çok gastrik mukozaya içeren divertiküllerdir. Doğal olarak ileum mukozası bulunmakla beraber gastrik, duodenal, kolon mukozası ve nadir de olsa pankreas dokusu bulunabilir (4,5).

Ektopik pankreas dokusu literatürde %0.5-14 arasında olup daha çok midede, duodenumda ve jejunumda görülür. Bunların çoğu da tesadüfen bulunur (8). Kliniğimizde incelenen Meckel divertiküllerinde ektopik pankreas dokusu %6 oranında bulunmuştur. Serimizde, incelenen operasyon materyallerinin 2'sinde ektopik pankreas dokusu izlenmiştir. Ektopik pankreas dokularından birinde ekzokrin ve endokrin komponent birlikte bulunmuştur.

Neoplazi; Meckel divertikülünün nadir görülen bir komplikasyonudur. İzlenen tümörlerin çoğu nöroendokrin veya mezenkimal orijinlidir. Ektopik pankreas dokusundan gelişen bir intraduktal papiller müsinöz tümör bildirilmiştir (9). Makroskopik olarak normal gözükken bir Meckel divertikülü olgusunda ise karsinoid tümörle ilişkili heterotopik pankreas dokusu görülmüştür (10). Meckel divertiküllerinde Crohn hastalığı ve nesidioblastosis gibi hastalıklar tanımlanmıştır (11,12). Meckel divertiküllerinde karsinoid tümör, villöz adenom, adenokarsinom, gastrointestinal stromal tümör, leiomyom, leiomyosarkom, lipom, malign melanom görülebilir (4). Meckel divertiküllerinde rastlanan maligniteler daha çok erişkinlerde görülmekle birlikte literatürde 6 yaşında bir olguda makroskopik olarak; 7.5 cm çapta nekroz ve hemoraji alanları içeren, mikroskopik olarak da; pseudorozetleri bulunan, küçük yuvarlak hücreli tümör yayınlamıştır (13). Olgularımızda yukarıda bahsedilen komplikasyon veya tümör bulgusu saptanmamıştır.

Sonuç olarak; literatür bilgileri eşliğinde kliniğimizde tanı alan Meckel divertikülleri incelenmiş ve 34 vakanın 12'sinde ektopik mide dokusu, 2'sinde ektopik pankreas dokusu izlenmiştir.

## KAYNAKLAR

1. Synder CL. Meckel's Diverticulum. Ashcraft KW (Ed). In *Pediatric Surgery*. 3rd Edition, WB Saunders, 2000: 541-544.
2. Odze R.D. Goldblum J.R. (Ed) *Congenital and Developmental Disorders of the GI Tract*. In *Surgical Pathology of the GI Tract, Liver, Biliary Tract and Pancreas*. Second ed, Saunders, Philadelphia, 2009: 164-168.
3. Sadler TW. *Sindirim Sistemi*. Başaklar AC (Çeviri ed). *Medikal Embriyoloji (Langman)*. 6. baskı, Palme yayıncılık, Ankara, 1993: 237-238.
4. Rosai J. *Gastrointestinal Tract*. In *Surgical Pathology*. 9th ed. Michael Houston. New York, Elsevier Inc, 2004: 714-715.
5. Stocker J.T. Dehner L.P. *Gastrointestinal Tract*. *Pediatric Pathology*. B. Dahms (editor). Lippincott Williams & Wilkins, Philadelphia, 2001: 645-646.
6. Park JJ, Wolff BG, Tollefson MK, Walsh EE, Larson DR. Meckel diverticulum: the Mayo Clinic experience with 1476 patients. *Ann Surg* 2005; 529-533.
7. Kamal E. Bani-Hani, Nawaf J. Shatnawi. Meckel's Diverticulum: Comparison of incidental and symptomatic cases. *World J Surg* 2004; 28: 917-920.
8. Maggi G, Navarra L, Cianca G. Ectopic pancreas in Meckel's diverticulitis: a description of a new clinical case. *Ann Ital Chir* 2002; 73: 647-649.
9. Cates JM, Williams TL, Suriawinata AA. Intraductal papillary mucinous adenoma that arises from pancreatic heterotopia within a Meckel diverticulum. *Arch Pathol Lab Med* 2005; 129: 67-69.
10. Rasmussen OO, Rafiolsadat Z, Berg J. Carcinoid and pancreas tissue in a macroscopically normal Meckel's diverticulum. *Ugeskr Laeger* 1987; 149: 2538.
11. Schier F, Sauerbrey A, Kosmehl H. A Meckel's diverticulum containing pancreatic tissue and nesidioblastosis in a patient with Beckwith-Wiedemann syndrome. *Pediatr Surg Int* 2000; 16: 124-127.
12. Diamond IR, Hayes-Jordan A, Phillips MJ, Langer JC. Crohn's disease in a Meckel's diverticulum: report of a case. *Pediatr Surg Int* 2008; 24: 361-363.
13. Qureshi SS, Ramadwar MR, Viswanathan S et al. Desmoplastic small round cell tumor of Meckel's diverticulum. *J Clin Oncol* 2007; 25: 3372-3374.