THE MEDICAL BULLETIN OF
SISLI ETFAL HOSPITAL

DOI: 10.14744/SEMB.2016.25338
Med Bull Sisli Etfal Hosp 2018;52(1):51–53

Olgu Sunumu

Vaginal Doğum Sonrasında Yenidoğanda Humerus Diyafiz Kırığı

Şahin Hamilçıkan, Kübra Yılmaz, Emrah Can

Bağcılar Eğitim ve Araştırma Hastanesi Çocuk Sağlığı ve Hastalıkları Anabilim Dalı, İstanbul

Özet

Uzun kemik kırıkları yenidoğan döneminde nadirdir. Femur kemiği kırılabilir olmasına rağmen humerus kemiği yenidoğanda genellikle nadir etkilenmektedir. Bu yazı ile yenidoğan döneminde nadir olarak saptanan humerus kırığı olgusu sunulmuştur. Otuz beş yaşında tekrarlayan canlı doğumları olan bir anneden 40.gebelik haftasında vajinal doğum ile doğan ve 15 dakika canlandırma uygulanan bir kız bebeğin fizik bakısında hipoton olduğu, solunum sıkıntısı ve bilatereal moro refleksinin alınamadığı gözlemlendi. Radyolojik değerlendirmede yapılan düz grafide sol humerus diafiz bölgesinde kırık tespit edildi. Humerus kırıkları, özellikle artmış sezaryen doğum insidansıyla ilişkilidir. Doğum eylemi zor gerçekleştiğinde yenidoğan travma yaşayabilir ve bu durum doğum manevralarına rağmen engellenemeyebilir. Makat doğum sırasında gebeleri olası doğum manevraları nedeniyle bebeklerinde oluşabilecek uzun kemik kırıkları konusunda bilgilendirmek önemlidir. Ek olarak, bu bebeklere sezaryen doğuma rağmen travma riskinin ortadan kaldırılamayacağı da aileye vurgulanmalıdır.

Anahtar sözcükler: Doğum travması; humerus; yenidoğan.

Atıf için yazım şekli: "Hamilçıkan Ş, Yılmaz K, Can E. Humeral Diaphysis Fracture in a Neonate After Vaginal Delivery. Med Bull Sisli Etfal Hosp 2018;52(1):51–53".

Humerus diyafiz kırığı yenidoğanda çok nadir olarak görülmektedir. Yenidoğanlarda doğum yaralanmaları sıklığı kemik kırıkları dahil olmak üzere 1000 canlı doğumda 6.7-14 olarak bildirilmektedir. Yenidoğanda kırıklar sıklıkla dar anne pelvisi veya makat doğum nedeniyle gerçekleşmektedir. Makat prezentasyonu durumunda yapılan manevralar ve hızlı doğum eylemi, fetal yaralanmalara ve uzun kemik kırıklarına neden olabilmektedir. Bununla birlikte iri bebek, uzamış doğum eylemi ve baş prezentasyonunun da bu kırıklarla ilişkili olabileceği bildirilmektedir. Hem vajinal hem de sezaryen doğum, uzun kemik kırıklarının en sık saptanan bağımsız risk faktörlerini oluşturmaktadır.[1-3]

Bu yazıda, tekrarlayan canlı doğumlar yapan bir anneden vajinal yolla doğan bir yenidoğanda tespit edilen humerus diyafiz kırığı olgusu sunulmuştur.

Olgu Sunumu

Bebek C, 35 yaşındaki annenin 6.gebeliğinden beşinci yaşayan bebek olarak 40. gebelik haftasında kız bebek olarak spontan normal vajinal doğum ile doğdu. Annenin diğer gebelikleri sorunsuz idi ve tüm doğumlarını spontan vajinal doğum ile gerçekleştirmişti. Doğum eylemi sırasında bebeğin kalp tepe vurumunun düşmesi nedeniyle kadın doğum hekimi tarafından bebeğe zorlu sola tam çekiş manevrası uygulandı. Doğum ağırlığı 5080 g, boy 46 cm baş çevresi 37 cm olarak ölçüldü. Bebeğin doğum sonrasında, kendiliğinden solunum çabasının olmadığı ve kalp tepe vurumu <100/dakika olduğu tespit edildi. Bebeğe yenidoğan yoğun bakım ekibi tarafından 15 dakika boyunca canlandırma uygulandı. Entübe edilerek doğum odasında göbek kateteri yardımıyla Adrenalin 0.01mg/kg dozundan 2 doz

Yazışma Adresi: Emrah Can, MD. Bağcılar Eğitim ve Araştırma Hastanesi Çocuk Sağlığı ve Hastalıkları Anabilim Dalı, İstanbul, Turkey
Telefon: +90 532 512 36 06 **E-posta:** canemrahcan@yahoo.com

Başvuru Tarihi: 15.11.2016 **Kabul Tarihi:** 30.11.2016 **Online Yayımlanma Tarihi:** 20.03.2018

©Telif hakkı 2018 Şişli Etfal Hastanesi Tıp Bülteni - Çevrimiçi erişim www.sislietfaltip.org
This is an open access article under the CC BY-NC-ND license (http://creativecommons.org/licenses/by-nc/4.0/).

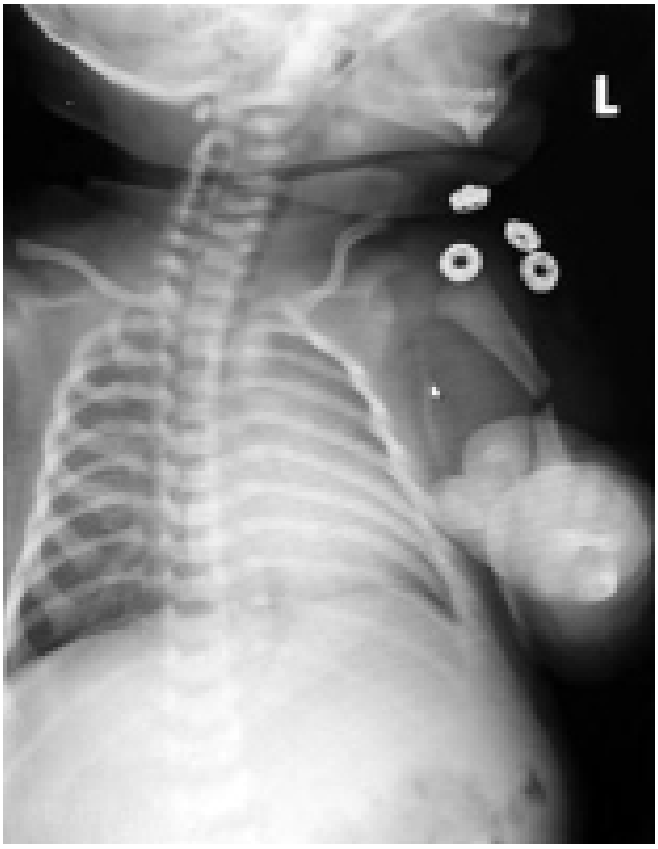

Şekil 1. Left humeral diaphysis fracture.

Şekil 2. Left humeral diaphysis fracture.

verildi. Kordon kan gazında pH: 6.9, PCO_2: 64, HCO_3:16, BE:-18 olarak tespit edildi. Bebeğin fizik bakısında hipoton olduğu, solunum sıkıntısı ve bilatereal moro refleksinin alınamadığı görüldü. Grafide sol humerus diyafiz bölgesinde kırık tespit edildi (Şekil 1). Ortopedi uzmanı tarafından bebeğin kolu vücuduna tespit edilerek bandaja alındı. Yaklaşık 2 hafta kadar hareketsizliği sağlanan sol kolun grafi kontrolünde deformite oluşmadan iyileştiği tespit edildi (Şekil 2).

Tartışma

Uzun kemik kırıkları sıklıkla makat prezentasyonlu vajinal doğumda yapılan manevralara bağlanmaktadır. Ancak acil sezaryen doğum, vajinal doğuma göre uzun kemik kırığı için daha yüksek risk taşımaktadır. Erken doğum, kötü yerleşim, anormal konum ve çoğul gebelikler uzun kemik kırıklarına zemin hazırlayabilir.[4] Ayrıca uzun kemik kırıkları genellikle geçici neonatal osteoporoza da bağlanır.[5] Yine patolojik kırıklar ostegenezis imperfekta, rikets ve çocuk istismarı gibi durumlara da bağlı olabilir.[6] Uzun kemik yaralanmalarının görülme oranı 0.23-4/1.000 canlı doğum olarak rapor edilmektedir.[4, 7, 8] Humerus kırığı sıklığı ise 0.05/1000 canlı doğum olarak bildirilmektedir.[5, 7, 8] Olgumuzun spontan doğum eylemi baş gelişi ile başlamış, ancak sonrasında fetal kalp atım hızındaki azalma nedeniyle bazı doğum manevralarının yapılması gerekmiştir. Doğum sırasında yapılan manevralar ile bebeğin korunması bazen mümkün olmayabilir.[5] Bir olgu serisinde kırıkların bir çoğu vaginal doğuma göre daha güvenli olduğu düşünülen sezaryen doğumda gerçekleşmiştir.[7] Aynı çalışmada acil sezaryen doğumun uzun kemik kırığı için daha yüksek bir risk taşıdığı sonucuna varılmıştır.[7]

Humerus diyafiz kırığının tanısı X-ray ile kolaydır. Ancak esas zorluk epifizyal ayrılmanın tanısındadır.[9] Bunun tanısını koymak için USG, MRI ve hatta artrografi gerekebilir.[7] Biz de hastamızın tanısını X-ray ile koyduk.

Vajinal veya sezaryen yolla olan zorlu manevralarının yapıldığı doğumlar ve acil sezaryen, uzun kemik kırıkları da dahil olmak üzere fetal yaralanmalara sebep olabilmektedir. Humerus kırıkları sıklıkla basit immobilizasyon ile deformite olmadan iyileşmektedir.[5] Olgumuzda da humerus kırığı 2 haftalık ortopedik atel ile deformitesiz iyileşmiştir.

Sonuç olarak, uzun kemik kırıkları doğumun en istenmeyen komplikasyonları arasında yer almaktadır. Sezaryen doğum, uzun kemik kırıklarını tamamen ortadan kaldırmamaktadır. Özellikle makat prezentasyonlu bebeklerde yapılacak manevralar nedeniyle uzun kemik kırıklarının mey-

dana gelebileceği konusunda ailenin doğum öncesinde bilgilendirilmesi gerekmektedir. Ayrıca travma ve yaralanmaların yenidoğanda erken dönemde tespiti sonrasında gelişebilecek istenmeyen sonuçların önlenmesi için oldukça gereklidir. Ayrıca yenidoğanda travma ve yaralanmaların erken dönemde tespiti, istenmeyen sonuçların önlenmesi için gereklidir.

Açıklamalar

Bilgilendirilmiş onam: Olgu sunumunun ve beraberindeki görüntülerin yayınlanması için hastanın ebeveynlerinden yazılı bilgilendirilmiş onam alındı.

Hakemli: Dış bağımsız.

Çıkar Çatışması: Bildirilmemiştir.

Yazarlık Katkıları: Konsept – S.H.; Tasarım – S.H.; Kontrol – E.C.; Materyal – K.Y.; Veri toplama ve/veya işleme – S.H., K.Y.; Analiz ve/veya yorumlama – S.H., E.C.; Kaynak taraması – K.Y.; Yazan – S.H., K.Y.; Kritik revizyon – E.C.

Kaynaklar

1. Bulbul A, Sozeri S, Selalmaz M, Uslu S, Nuhoglu A. The incidence and associated of the birth trauma in the newborns. risk factors. J Turgut Ozal Med Cent 2013;20:327–30.
2. Awari BH, Al-Habdan I, Sadat-Ali M, Al-Mulhim A. Birth associated trauma. Saudi Med J 2003;24:672–4.
3. Barrientos G, Cervera P, Navascués J, Sánchez R, Romero R, Pérez-Sheriff V, et al. Obstetric trauma. A current problem? Cir Pediatr 2000;13:150–2.
4. Kaya B, Daglar K, Kirbas A, Tüten A. Humerus Diaphysis Fracture in a Newborn during Vaginal Breech Delivery. Case Rep Obstet Gynecol 2015;2015:489108.
5. Sherr-Lurie N, Bialik GM, Ganel A, Schindler A, Givon U. Fractures of the humerus in the neonatal period. Isr Med Assoc J 2011;13:363–5.
6. Dias E. Bilateral humerus fracture following birth trauma. J Clin Neonatol 2012;1:44–5.
7. Basha A, Amarin Z, Abu-Hassan F. Birth-associated long-bone fractures. Int J Gynaecol Obstet 2013;123:127–30.
8. Al-Habdan I. Birth-related fractures of long bones. Indian J Pediatr 2003;70:959–60.
9. Husain SN, King EC, Young JL, Sarwark JF. Remodeling of birth fractures of the humeral diaphysis. J Pediatr Orthop 2008;28:10–3.