

VULVA PAPİLLOMU

Dr. Hadi Sungun (*)

Vulvanın nadir müşahede edilen epitelial selim tümörlerinden olan Papilloma; menşee almış olduğu histolojik baz nedeni ile 2 ayrı lezyonu ifade etmektedir.

Bunlardan birisi Hakiki Papillomalar diğeri condyloma accuminata'dır. Etiolojik olarak ise Condyloma accuminata, hakiki papillomadan tamamen ayrı olarak bir çeşit enfeksiyöz epiteliomadır.

Vulvanın Tümörleri kısaca özetlenirse:

- 1) Papillom,
- 2) Endometriosis,
- 3) Hidrodenom. Vulvanın nadir epitelial selim tümörleridir.

Fevkalâde nadir olan mezankimal selim tümörlerden;

- 1) Fibrom,
- 2) Neurofibrom,
- 3) Angiom
- 4) Leyomyom,
- 5) Lipom,
- 6) Granuler hücreli Myoblastom,

Habis Tümörlerden ise;

- 1) Bowen Hastalığı,
- 2) Paget Hastalığı,
- 3) Habis Melanom
- 4) Muhtelif tipte Sarkomlar görülür.

Biz mevzuumuzdan uzaklaşmamak için Hakiki veyahut Soliter Papillomaları mütalâa edeceğiz.

Papillomalar, vulvada veya cerviks üzerinde bulunurlar. Vulvada olduğunda labiumlardan menşee alırlar. Mikroskopik olarak çok katlı yassı epitel strüktürü ve stromal bir çekirdek görülür. Servikal papil-

(*) Şişli Çocuk Hastanesi 1. Kadın Hast. ve Doğum Kl. Şef. Mv. (Şef. Dr. Nezih Orhon).

lomalar daha nadirdir. 6 yaşından itibaren her yaşda olmakla beraber daha ziyade orta yaşlarda rastlanır. Tümör çok yavaş büyüme gösterir.

Cervix üzerindeki papillomalar ile cervical polipleri ayırmak bazen güç olabilir. MEYER canal cervicalden çıkana; cervical polip; Ectocervix'den çıkan polipler papillomdur der. Bununla beraber eversiyon, metaplaziye uğrayan endocervix ve canal cervical içersinde yassı epitel ile silindirik epitelin birleşim yerinden menşe alan tümörler de aldatıcı bir teşhise götürebilir.

Condyloma accuminata ile Papillomların arasında histolojik yönden her ne kadar fark olmadığı kabul edilmişse de bazı müellifler Papillomlarda;

- 1) Acanthosis'in daha az olması,
- 2) Bir hiperkeratozis mevcudiyeti,
- 3) Vacuolizasyon'un minimal olması,
- 4) Papillomatozis'in daha aşikâr olması,
- 5) Granulosa tabakası mevcudiyeti ile bir fark olduğu görüşündedirler.

Tedavi :

Vulva Papillomunun tedavisi Cerrahidir. Yapılacak cerrahi müdahalenin sınırı vakanın durumuna göre tayin edilir.

Vak'a :

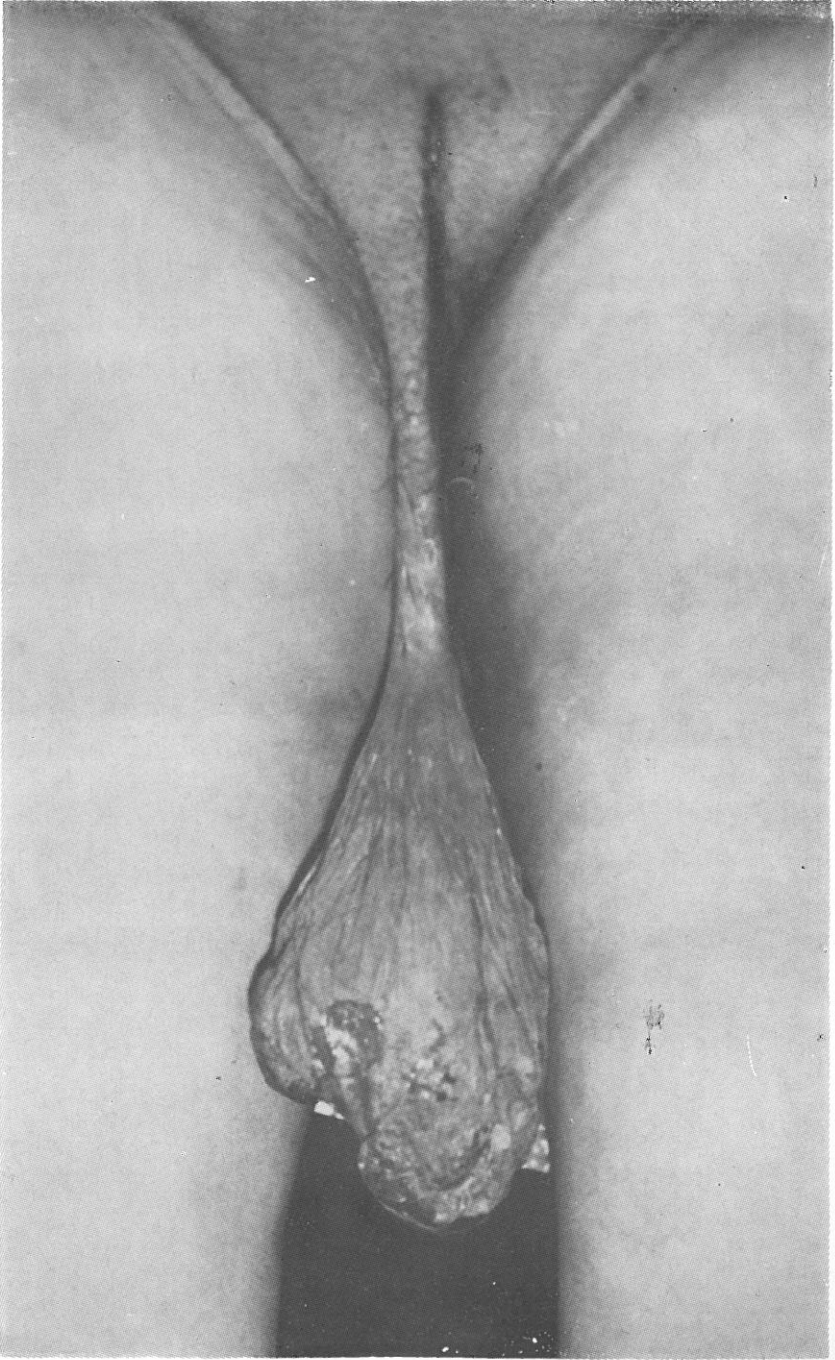
N. M. 33 yaşında doğum yeri İstanbul, Vulvadan sarkan ve son günlerde üzerinde zaman zaman kanama olan tümöral teşekkül şikâyeti ile müracaatla yatırıldı. (Prot. No. 736/4253).

İfadesine göre 3 seneden beri yavaş yavaş büyüyen ve aşağı sarkan kitlenin üzeri tahrîş neticesi ülserleşmiş ve ara sıra yer yer kanama olmuş.

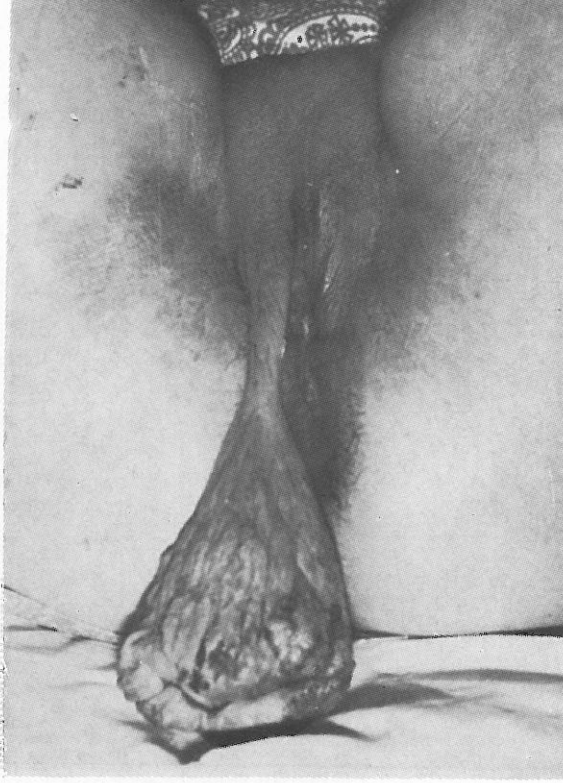
Öz ve soy geçmişinde bir özellik yok.

Yapılan jinekolojik muayenede: Sağ labium majustan menşe almış, 20 cm. uzunluğunda, uzun saplı, armut şeklinde papillomatöz teşekkül, üzeri tahrîşe bağlı ülserö ve yer yer noktavi kanamalar göstermekte olduğu tesbit edildi. Genital organların diğer kısımlarında patolojik bir bulgu tesbit edilmedi.

Yapılacak cerrahî müdahalenin sınırını çizmek, muhtemel bir habaseti ekarte etmek gayesi ile önce biopsi yapıldı. Patolojik anatomi



Resim : 1



Resim : 2

raporu (3.4.74 317/74) neticesi Papillom geldi. Bunu müteakip Tümöral kitle Labium majustaki menşeye aldığı yerin kaidesinden ekstirpe edildi.

13/4/1974 tarihli (No: 317/74) Patolojik Anatomi raporunda :

Üzeri keratoz gösteren çok katlı yassı örtücü epitel tabakası altında yağ ve ter bezleri kıl kökleri ve hyalin, fibriler bağ dokusu görülmektedir. Örtücü epitel altında yer yer lenfosit kümeleri ve infiltrasyon görülüyor.

Teşhis: Papillom.

Tartışma :

Vulvanın nadir rastlanan epitelial selim tümörlerinden Hakiki papillomaların özellikle bu büyüklükte olanına rastlanması vakaya ayrı

bir önem vermektedir. Hastanın sıkılma hissi nedeni ile uzun süre hekime müracaat etmediği anlaşılmış ve tümöral kitlenin çok nadir görülen bir cesamette büyümesine sebep olmuştur.

Özet

Bir Vulva Papillomu vak'ası takdim edilmiştir.

Summary

A rare case of vulvar papilloma is presented.

LİTERATÜR

- 1 — Gbroth : Polyps and papilloma of the uteri. J. Med. Vol 49, 81-85 1963.
- 2 — Novak, E., Novak E. R. : Gynecologic and Obstetric Pathology. 1958.
- 3 — T. Besim., Turhan, B. : Genital Sis. Özel Pat. Anatomi.