

# OLGU BİLDİRİSİ:

## Mütipl kemik metastazlarıyla ortaya çıkan renal hücreli karsinoma olgusu

### CASE REPORT:

### *Renal cell carcinoma presented with multiple bone metastases*

Ahmet Mesrur HALEFOĞLU, Muhammet ACAR, Sami YAKUT

Şişli Etfal Eğitim ve Araştırma Hastanesi Radyoloji Bölümü

#### ÖZET

Renal hücreli karsinomaların kemik metastazları sık görülmekte olup, gerek tek ve gerekse mütipl olarak % 25 ile % 50 arasında değişen bir sıklıkta ortaya çıkmaktadır. Birçok olguda kemik metastazları primer tümörden daha önce teşhis edilmektedir ve bundan sonra ortalama yaşam süresi beklentisi 12 ile 24 ay arasında değişmektedir. Biz de çalışmamızda 11. ve 12. dorsal vertebralarda, maksiller kemik sol alveolar riminde ve sağ iliak kemik posteriorunda destrüksiyona yol açan mütipl metastazlarla seyreden sol renal hücreli karsinom olgusunu sunduk.

#### ABSTRACT

Bone metastases originating from renal cell carcinoma are common and occur either in solitary or multiple fashion with a frequency rate ranging between 25 % and 50 %. In many cases, bone metastases occur before the primary tumor is diagnosed and after that average life expectancy rate ranges between 12 and 24 months. In our study, we have demonstrated a left renal cell carcinoma presenting with multiple destructive bone metastases located at the 11th and 12th dorsal vertebrae, the left alveolar rim of the maxillary bone and the right posterior iliac bone regions.

**Key words:** Renal cell carcinoma, osseous metastases, kidney neoplasms.

#### GİRİŞ

Renal hücreli karsinoma böbreğin malign tümörleri içerisinde en yaygın rastlanılanı olup, tüm böbrek malign tümörlerinin % 85'ini teşkil etmektedir.

Renal hücreli karsinomaların kemik metastazları sık görülmekte olup, gerek tek ve gerekse mütipl olarak % 25 ile % 50 arasında bir sıklıkta ortaya çıktığı tahmin edilmektedir (1, 2).

Birçok olguda kemik metastazları primer tümörün kendisinden daha önce teşhis edilmektedir ve ister hastalığın ilk bulgusu olarak ortaya çıksın ya da isterse hastalığın seyri esnasında

görölsün, bu hastalar için prognoz parlak olmayıp, ortalama yaşam süresi beklentisi 12 ile 24 ay arasında değişmektedir (3, 4).

#### OLGU BİLDİRİSİ

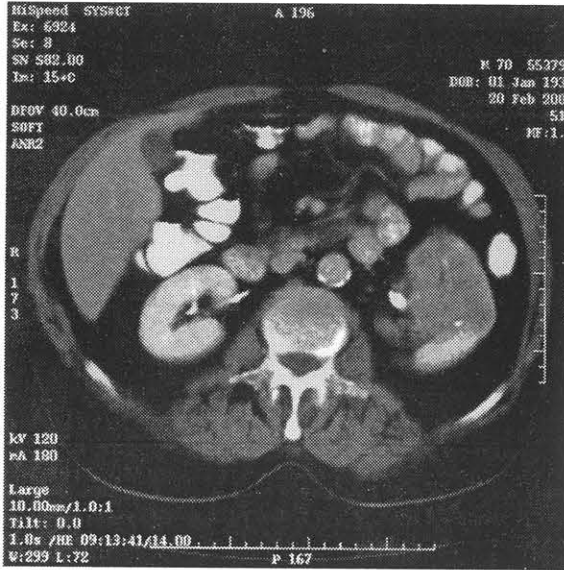
70 yaşındaki erkek hasta, nefes darlığı ve boyun ile sırt bölgesindeki birkaç aydır süren ağrıları sebebiyle başvurduğu dahiliye kliniği tarafından muayenesi yapıldıktan sonra bilgisayarlı tomografi (BT) tetkiki için kliniğimize gönderildi.

Boyun ve tüm batın bölgelerine yönelik olarak yapılan kontrastlı spiral BT inceleme sonucunda hastada sol böbrek lojunda 90 x 85 x 60 mm boyutlarında, hipodens ve renal parankime nazaran belirgin derecede daha az kontrast tutulumu gösteren ve büyük oranda parankimi ve renal pelvisi kaplayan kitle lezyonu saptandı (Resim 1).

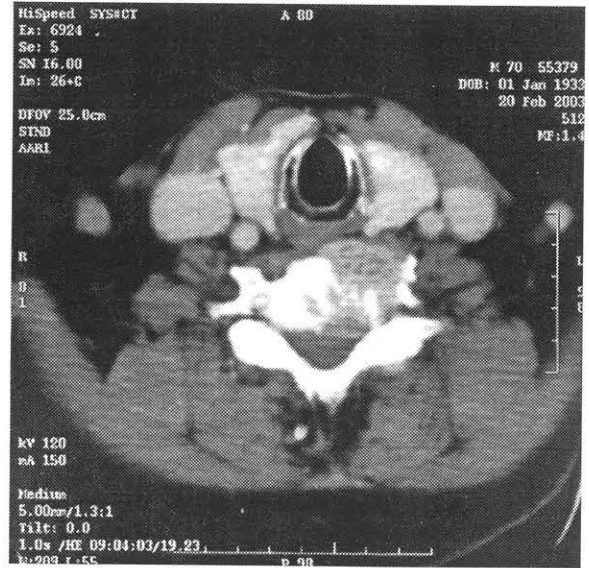
Bu arada hastada 11. dorsal vertebra korpusunun sol yarısında (Resim 2) ve 12. dorsal ver-

#### Yazışma Adresi:

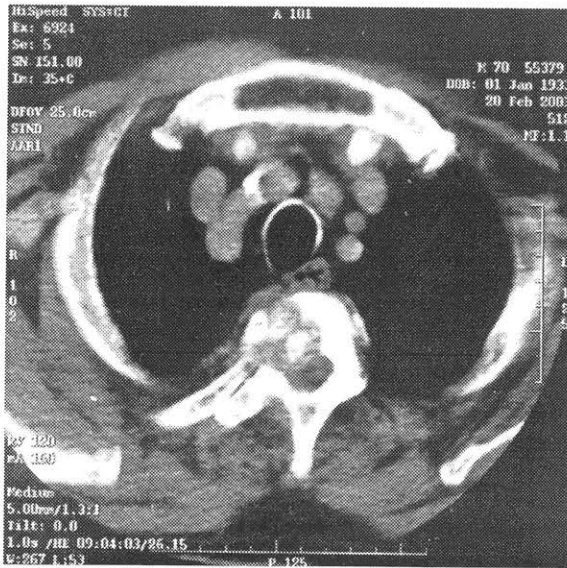
Ahmet Mesrur HALEFOĞLU  
Birlik sok. Parksaray ap. No:17/4  
80600 Levent-İstanbul  
Tel: 0 (212) 2795643  
Faks:0 (212) 2415015  
E-mail : halefoglu@hotmail.com



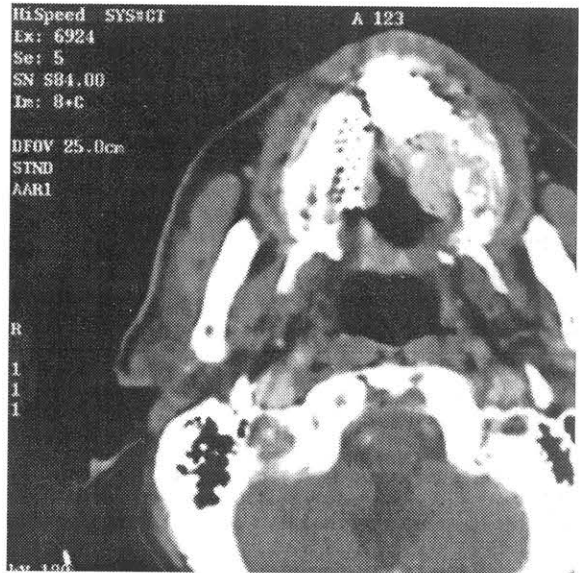
**Resim 1:** Kontrastlı batına ait aksial kesitte, sol böbrek parankim ve pelvisini tamama yakın kaplayan, parankime oranla belirgin derecede az kontrast tutan hipodens karakterde az kontrast tutan hipodens karakterde kitlesel lezyon görülüyor.



**Resim 2:** Troid gland düzeyinden geçen kesitte, 11. dorsal vertebra korpusunun sol yarısını tutarak destrüksiyona yol açan yumuşak doku kitlesi görülüyor.



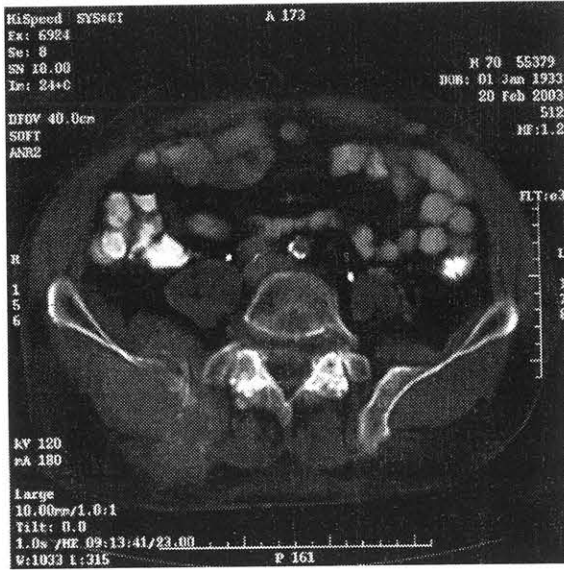
**Resim 3:** Daha inferior kesitte 12. dorsal vertebra korpusunun sağ yarısının ve pedinkülünün tutulduğu ve sağ posterior kota da uzanım olduğu görülüyor.



**Resim 4:** Boyuna ait kesitte, maksiller kemik sol alveolar riminde destrüktif yumuşak doku kitlesi izleniyor.

tebra korpusunun ise sağ yarısını ve pedikülünü tutan ve posterior kota da uzanımı izlenen (Resim 3) destrüktif tarzda yumuşak doku kitleleri

izlendi. Ayrıca maksiller kemik sol alveolar riminde (Resim 4) ve sağ iliak kemik posteriorunda 80 x 60 mm boyutlarında (Resim 5)



**Resim 5:** Pelvisten geçen kesitte, sağ iliak kemik posterior bölümünde belirgin destrüksiyona yol açan metastatik yumuşak doku kitlesi mevcut.

destrüksiyona yol açan yumuşak doku kitleleri görüldü. Yapılan üroloji konsültasyonu sonrası hastaya perkütan böbrek biopsisi uygulandı ve patoloji sonucu renal hücreli karsinoma olarak geldi. Böylece hastada sol renal hücreli karsinoma ve multipl kemik metastazları olduğu düşünülerek, hastaya evre 4B renal hücreli karsinoma tanısı konuldu.

## TARTIŞMA

Renal hücreli karsinoma tanısı alan hastaların yaklaşık % 30'u 4. evrede olmaktadır. Bu hastalarda sürvinin 2 yıl için % 20, 5 yıl içinse % 10'dan düşük olduğu bildirilmektedir.

## KAYNAKLAR

1. Miller GA, Pontes JE, Huben RP, Goldrosen MD : Humoral immun response of patients receiving specific active immunotherapy for renal cell carcinoma. *Cancer Res*, 45 : 4478-4482, 1985.
2. Silverberg E, Lubera J : *Cancer Statistics*, 1987. *Ca Cancer J Clin*, 37 : 2-19, 1987.
3. Montie JE, Stewart BH, Straffon RA, Banowsky LH, Hewitt CB, Montague DK : The role of adjunctive nephrectomy in patients with metastatic renal cell carcinoma. *J Urol*, 117: 272-275, 1977.
4. Thompson IM, Shannon H, Ross J, Montie J : An analysis of factors affecting survival in 150 patients with renal cell carcinoma. *J Urol*, 114: 694-696, 1975.
5. Frank W, Stuhldreher D, Saffrin R, Shott S, Guinan P : Stage 4 renal cell carcinoma. *J Urol*, 152 : 1998-1999, 1994.
6. Pritchett T, Lieskovsky G, Skinner D. : Clinical manifestations and treatment of renal parenchymal tumors. In: *Diagnosis and Management of Genitourinary Cancer*. Philadelphia: W.B. Saunders, 1988, 337-361.
7. Williams RD. : Renal, perirenal and ureter neoplasms. In: *Adult and Pediatric Urology*. Chicago: Year Book Medical Publishers, 1987, 513-554.

Metastazların görüldüğü bölgenin sürvi üzerinde etkili olduğu ve akciğer metastazları olan hastaların kemik metastazlı hastalara oranla daha iyi bir sürviye sahip oldukları bildirilmektedir (5).

Renal hücreli karsinomada metastazların meydana geldiği kemik bölgesinin, tedaviye cevabı ve yaşam süresini etkilediği belirtilmektedir. Buna göre ekstremitelerdeki metastazlı olan hastaların, aksial iskelete ait metastazları olan hastalara nazaran daha iyi bir sürviye sahip oldukları bildirilmektedir.

Renal hücreli karsinomu olan hastaların sadece % 2.5'inde tek kemik metastazı ortaya çıkmaktadır. Soliter metastazlı olan olgular multipl kemik metastazlılara göre çok daha iyi bir yaşam süresine sahip olmaktadır.

Majör üroloji onkoloji ders kitaplarında evre 4 renal hücreli karsinomanın tedavisinde nefrektominin endike olmadığı belirtilmektedir (6, 7). Sadece inatçı kanamaların ve ağrıların kontrol altına alınabilmesi istisna teşkil etmektedir.

Bizim olgumuzda evre 4 renal hücreli karsinom tanısına rağmen üroloji kliniği tarafından hastaya nefrektomi uygulandı ve ardından hasta radyoterapi kliniğine sevk edildi.

Renal hücreli karsinoma böbreğe sınırlı ise tam kür beklenebilir. Ancak metastazlar meydana geldikten sonra radyoterapi ve kemoterapi etkili değildir ve yaşam süresi umut verici olmaktan uzaktır. Tanı esnasındaki tümörün yoğunluğunu karakterize eden tümörün büyüklüğü ve metastazların yaygınlığı, sürviyi belirleyen en önemli prognostik faktörler olarak görülmektedir (5).