



# Çocukta mesane içinde suprapubik kateter düğümlenmesi ve kopmasına bağlı yabancı cisim: Ardışık nadir komplikasyonlar-olgu sunumu

## *Intravesical foreign body due to knotting and severing of a suprapubic catheter in a child: Sequential unusual complications*

İbrahim UYGUN<sup>1</sup>, Uzm. Dr. Burak İŞLER<sup>2</sup>, Salim İdris KELEŞOĞLU<sup>3</sup>, Nurullah DOĞAN<sup>4</sup>, Halil Fatih KORKMAZ<sup>5</sup>

*Kütahya Evliya Çelebi Devlet Hastanesi, Çocuk Cerrahisi Kliniği<sup>1</sup>, Üroloji Kliniği<sup>2</sup>, Genel Cerrahi Kliniği<sup>3</sup>, Radyoloji Kliniği<sup>4</sup>, Anesteziyoloji ve Reanimasyon Kliniği<sup>5</sup>, KÜTAHYA*

### ÖZET

Mesane içinde üriner kateter düğümlenmesi, kopması ve iatrojenik yabancı cisim oluşması yetişkin ve çocuklarda nadir üriner kateter komplikasyonlarıdır. Bir yıldır tekrarlayan üriner sistem enfeksiyonuna neden olmuş bu nadir komplikasyonların görüldüğü ve başarılı sistoskopik tedavisinin yapıldığı 12 yaşında erkek olgudaki klinik tecrübelerimizi sunmak istedik.

**Anahtar kelimeler:** Suprapubik kateter, düğümlenme, yabancı cisim

### ABSTRACT

Urinary catheter knotting, severing and iatrogenic foreign bodies in the bladder are rare complications of urinary catheterization in both children and adults. Here, we present our clinical experience a case with these complications in a 12-years-old boy causing recurrent urinary tract infections for a year. The foreign body was successfully removed with cystoscopy.

**Key words:** Suprapubic catheter, knot, foreign body

## GİRİŞ

Mesane içinde üriner kateter düğümlenmesi ve iatrojenik yabancı cisim oluşması yetişkin ve çocuklarda nadir ardışık üriner kateter komplikasyonlarıdır. Tekrarlayan üriner enfeksiyona neden olan bu nadir iki komplikasyonun görüldüğü ve başarılı sistoskopik tedavisinin yapıldığı 12 yaşında erkek olgudaki klinik tecrübelerimizi sunmak istedik.


### Yazışma adresi:

Uzm. Dr. İbrahim UYGUN, Kütahya Evliya Çelebi Devlet Hastanesi, Çocuk Cerrahisi Kliniği, Kütahya  
Tel: (0274) 231 66 60 / (0505) 413 09 44  
Email: ibuygun@ttmail.com

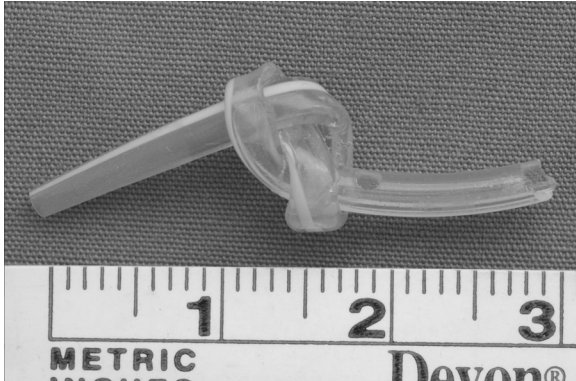
Geliş tarihi / Date of receipt: 16 Aralık 2008 / December 16, 2008  
Kabul tarihi / Date of acceptance: 22 Aralık 2008 / December 22, 2008

## OLGU SUNUMU

12 yaşında erkek çocuğu, bir yıldır sık tekrarlayan idrar yolu enfeksiyonu ve nüks hipospadias nedeni ile getirildi. Daha önce bir Üniversite Hastanesinde 3 kez hipospadias ameliyatı geçirdiği, bir yıl önce yapılan son onarımı sırasında suprapubik kateteri çekilirken zorlandığı ve birkaç denemeden sonra koptuğu öğrenildi. Hastanın bize başvurusundaki fizik muayenesinde nüks distal penil hipospadiası saptandı. Laboratuvar tetkiklerinde, idrar mikroskopisinde her sahada 132 lökosit, ardışık idrar kültürlerinde de Escherichia Coli ve D grubu Streptokok üremesi oldu. Direkt üriner sistem grafisinde patoloji saptanmaz iken üriner ultrasonografisinde mesanede 2 cm uzunluğunda yabancı cisim ve mesane duvarında kalınlaşma saptandı. Hastanın enfeksiyo-



**Resim 1:** Mesane içerisindeki kopmuş kateter ucunun sistoskopik görünümü



**Resim 2:** Mesaneden çıkarılan yabancı cisim: düğümlü suprapubik kateter parçası.

nu antibiyotik tedavisi ile kontrol altına alındı. Genel anestezi altında 17 Fr rijit sistoskop (Karl Storz GmbH & Co., Tuttlingen, Germany) ile yapılan üretrosistoskopisinde mesane tabanında yabancı cisim görülerek yabancı cisim forsepsi ile tek seferde kolaylıkla çıkarıldı (Resim 1). Kontrol üretrosistoskopisinde yaralanma saptanmadı. Yabancı cismin incelemesinde, 8 Fr kalınlığında, 3 cm uzunluğunda, ortasında gerçek bir düğümü olan, kopmuş suprapubik silikon kateter ucu olduğu saptandı (Resim 2). Yabancı cismin etrafında taş oluşumunun olmaması dikkat çekti. Hasta-

ya aynı seansta 16 Fr foley üretral kateter takılarak Snod-Grass hipospadias onarımı yapıldı. Postoperatif 20. saatte pansumanı açılarak foley kateteri ile taburcu edildi. Foley kateteri postoperatif 7. günü çekilen hasta sorunsuz iyileşti. 3 yıllık takibinde sorunu olmadı.

## TARTIŞMA

Üriner kateter düğümlenmesi çocuklarda ve yetişkinlerde çok nadir bir komplikasyondur. Literatürde 1975'ten beri sadece 7'si suprapubik olan toplam 50 adet çocuk mesanesinde üriner kateter düğümlenmesi bildirilmiştir (1-10). Özellikle daha ince ve daha fazla kıvrılabilen kateterler mesane içerisinde düğümlenmektedir (4,7,8). Düğümlenme mekanizması, mesane içerisine geçirdiğinden fazla ilerletilmiş üriner kateterin mesane içerisinde sarmallar oluşturması ve mesane duvar basısı ve kasılmaları etkisi ile kateter ucunun bu sarmallar içerisine girmesi sonucu oluşur (8,10). Eğer mesane içerisine suprapubik ve üretral iki ayrı üriner kateter var ise kateterlerden birinin diğerinin sarmalları içerisine girmesi sonucu da düğümlenme gerçekleşebilir (5-7). Çocuklarda bildirilen 7 adet suprapubik kateter düğümlenmesi komplikasyonu olgularının 6'sı olgumuzdaki gibi hipospadias cerrahisi sonrası gelişen, 3 adeti de çift kateter düğümlenmesi olan olgulardır (1-7).

Kateter düğümlenmesi komplikasyonu üriner sistem kateterlerinin dışında damar içi kateterlerinde de gözlenir. Üriner kateterlerin düğümlenmesi komplikasyonun çözümü için çeşitli yöntemler bildirilmiştir (8). Kılavuz tel ile düğümün açılması en sık kullanılan yöntemdir. Diğer başarılı yöntemler; sedasyon veya genel anestezi altında sürekli çekme uygulanması, üretral genişletme sonrası çekme uygulanması, açık sistotomi veya perkütan sistotomi ile cerrahi çıkarma şeklinde özetlenebilir (4,7).

Düğümlenmiş üriner kateter el ile çekme sırasında koparak mesanede iatrojenik yabancı cisme yol açabilir (3). Suprapubik üriner kateterin takılması sırasında koparak mesanede yabancı cisme yol açtığı da bildirilmiştir (11). Mesane içi yabancı cisimler mümkün olan en kısa sürede çı-

karılmalıdır. Aksi takdirde tekrarlayan enfeksiyonlara neden olabilirler (12). Mesane içi yabancı cisimlerin en uygun çıkarılma yöntemi, cismin büyüklüğüne ve çocuk üretrasının çapına bağlıdır. Eğer mümkünse endoskopik ve minimal invaziv çıkarma teknikleri kullanılmalıdır. Bununla beraber açık veya perkütan sistostomi gerekebilir (3,11,12).

Olgumuzda mesane içerisindeki yabancı cisim bir yıl boyunca tekrarlayan üriner sistem enfeksiyonuna neden olmuş idi. Olgumuzun üretra çapı ile yabancı cisim çapı sistoskopik çıkarılma işlemi için uygun olarak değerlendirildi. Yabancı

cisim uygun boy sistoskop ile ilk seferde kolayca üretra yolu ile başarılı bir şekilde çıkarıldı.

Çocuklarda mesane kateteri yerleştirilirken, kateterin gereğinden fazla ilerletilmemesi düğümlenme, kopma, yabancı cisim, tekrarlayan üriner enfeksiyon gibi ardışık nadir komplikasyonların önlenmesinde yeterli olacaktır (5,8,13). Mesane içerisinde kateter düğümlendiğinde minimal invaziv teknikler kullanılmalıdır. Kopmuş veya kesilmiş kateter uçları üriner sistem enfeksiyonundan korunmak için mümkün olan en kısa sürede sistoskopik yaklaşım gibi yine minimal invazif tekniklerle çıkarılmalıdır.

### KAYNAKLAR

1. Arda IS, Ozyaylı I: An unusual complication of suprapubic catheterization with Cystofix: catheter knotting within the bladder. *Int J Urol*, 4:188-189, 2001.
2. Farook SA, Kariholu U, Kousidis G, Powlis M: Not to knot a catheter. Case report of the knotting of a suprapubic catheter. *ScientificWorldJournal*, 7:1004-1006, 2007.
3. Sithasanan N, Kihne M, Naidu RR, Ramanujam TM: Twisted fate of bladder catheters. *Med J Malaysia*, 3:369-670, 2006.
4. Gardikis S, Soutanidis C, Deftereos S, et al: Suprapubic catheter knotting: an unusual complication. *Int Urol Nephrol*, 4:537-539, 2004.
5. Raveenthiran V: Spontaneous knotting of urinary catheters: clinical and experimental observations. *Urol Int*, 4:317-321, 2006.
6. Polychronidis A, Kantartzi K, Touloupidis S, et al: A true knot in a suprapubic catheter around a urethral catheter: a rare complication. *J Urol*, 165:2001, 2001.
7. Foster H, Ritchey M, Bloom D: Adventitious knots in urethral catheters: report of 5 cases. *J Urol*, 5:1496-1498, 1992.
8. İskit SH, Fazlı O, Yıldız S, ve ark: Mesane içinde kateter düğümlenmesi: Kılavuz tel yardımı ile basit çözüm. *Pediyatrik Cerrahi Dergisi*, 17:92-93, 2003.
9. Harris VJ, Ramilo J: Guide wire manipulation of knot in a catheter used for cystourethrography. *J Urol*, 4:529, 1976.
10. Mayer E, Ankem MK, Hartanto VH, Barone JG: Management of urethral catheter knot in a neonate. *Can J Urol*, 5:1649-1650, 2002.
11. Hutton KA, Huddart SN: Percutaneous retrieval of an intravesical foreign body using direct transurethral visualization: a technique applicable to small children. *BJU Int*, 3:337-338, 1999.
12. van Ophoven A, deKernion JB: Clinical management of foreign bodies of the genitourinary tract. *J Urol*, 2:274-287, 2000.
13. Sugar EC, Firlit CF: Knot in urethral catheter due to improper catheterization technique. *Urology*, 6:673-674, 1983.