

Nazofarenks Kanseri Lokal Nüksünde Stereotaktik Radyoterapi

Stereotactic Radiotherapy in Locally Recurrent Nasopharyngeal Cancer

Alpaslan MAYADAĞLI, Kemal EKİCİ, Naciye ÖZŞEKER, Mihriban KOÇAK ERDOĞAN, Şule KARABULUT GÜL, Atınç AKSU, Beyhan CEYLANER BIÇAKCI, Ahmet Fatih ORUÇ

Dr. Lütfi Kırdar Kartal Eğitim ve Araştırma Hastanesi, Radyasyon Onkolojisi Kliniği, İstanbul

Özet

Amaç: Bu çalışmamızda amacımız, kliniğimize başvuran nüks nazofarenks hastalarında uygulanan ikinci seri stereotaktik radyoterapi sonuçlarını değerlendirmektir.

Hastalar ve Yöntem: Ağustos 2009 ile Mart 2011 yılları arasında kliniğimize başvuran ve CyberKnife cihazı ile tedavi edilen 12 hastanın bulguları retrospektif olarak değerlendirildi. Hastaların hepsi öncesinde küratif dozda radyoterapi alan, sonrasında nazofarenks bölgesinde lokal olarak nüks eden hastalardı.

Bulgular: Ortalama sağkalım 57 ay ve 6 yıllık ortalama sağkalım %34 idi. Nüks sonrası 2 yıllık ortalama sağkalım ise %37 idi.

Sonuç: Bizim deneyimlerimize göre nüks eden nazofarenks kanserlerinde stereotaktik radyoterapi palyasyonda etkin bir tedavi yöntemi ve lokal kontrolde iyi bir seçenektir.

Anahtar sözcükler: Nüks nazofarenks kanseri; palyasyon; stereotaktik radyoterapi.

Abstract

Background: The aim of this study was to retrospectively evaluate reirradiation of locally recurrent nasopharyngeal cancer with stereotactic body radiotherapy technique.

Methods: Findings of 12 patients who admitted to our clinic between August 2009 and March 2011 and were treated with CyberKnife were analyzed retrospectively. All patients had been treated with radiotherapy with curative doses, and later experienced local relapse in the nasopharynx.

Results: Median survival was 57 months, and the 6-year median survival was 34%. The 2-year median survival after recurrence was 37%.

Conclusion: According to our experience, stereotactic body radiotherapy technique is an effective treatment method in recurrent nasopharyngeal cancer and is a good option in local control.

Key words: Recurrent nasopharynx cancer; palliation; stereotactic radiotherapy.

Giriş

Stereotaktik radyoterapi, stereotaktik olarak işaretlenmiş hedef hacme tek veya az sayıda fraksiyonlar halinde yüksek doz radyasyon uygulanmasıdır. Özellikle 4 cm'den küçük hedef hacimlerde doz dağılımında diğer radyoterapi tekniklerine göre ciddi avantajlar sağ-

lamaktadır. Hedef hacmin her fraksiyonda tam doğrulukla ışınlanması büyük önem taşımaktadır. CyberKnife (CK) (Accuray, Sunnyvale, CA, USA) endüstriyel bir robot üzerine minyatür 6 MeV lineer akseleratör monte edilerek geliştirilen bir tedavi cihazıdır. Hedefe 1200 farklı açıdan ışın gönderebilme özelliği vardır. Böyle-

İletişim: Dr. Alpaslan Mayadağlı.
Dr. Lütfi Kırdar Kartal Eğitim ve Araştırma Hastanesi,
Radyasyon Onkolojisi Kliniği, İstanbul
Tel: 0216 - 441 39 00 / 2004

Başvuru tarihi: 22.06.2011
Kabul tarihi: 14.08.2011
e-posta: alpdag@hotmail.com

ce hedef hacme en yüksek doz verilirken tümörün hemen yanında ani doz düşmeleri sağlanmakta ve çevredeki hassas dokular azami korunmaktadır.^[1,2] Birçok tümörde uygulama alanı olan stereotaktik radyoterapi özellikle nükseden baş-boyun kanserlerinde başarılı bir tedavi seçeneđi olmaya devam etmektedir. Genellikle tedavi volümü içerisinde nükseden nazofarenks kanserleri ikinci seri ışınlamada stereotaktik radyoterapi uygulaması ile fazla komplikasyon olmadan tedavi edilebilmektedir.

Bu çalışmamızda amacımız, kliniđimize başvuran nüks nazofarenks hastalarına uygulanan stereotaktik radyoterapi sonuçlarını literatür bilgileri ışığında tartışmaktır.

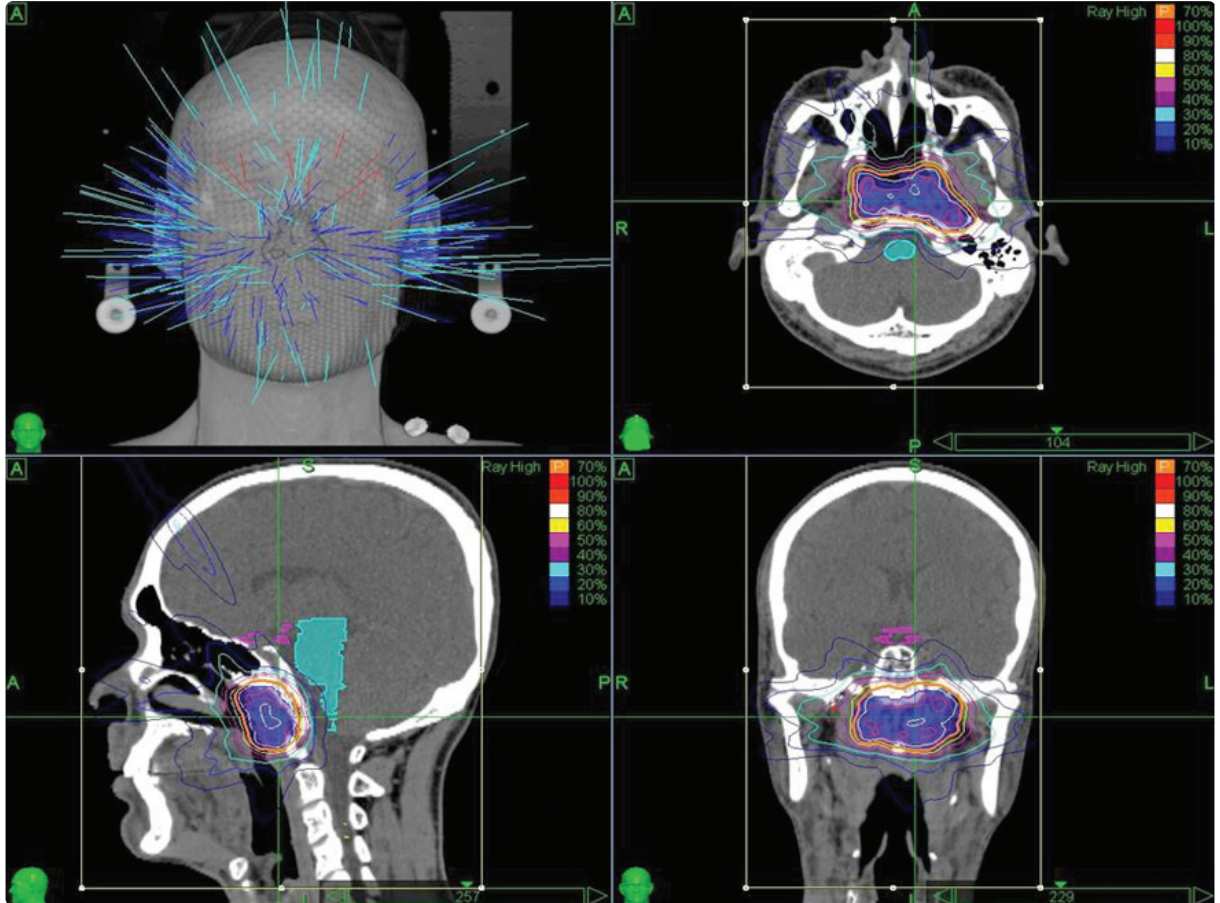
Hastalar ve Yöntem

Kliniđimize Ağustos 2009 ile Mart 2011 yılları arasında başvuran lokal nüksü olan ve stereotaktik radyoterapi uygulanan 12 nazofarenks kanserli hasta retrospektif olarak değerlendirildi. Bütün olgular cerrahi olarak çı-

karılamayan ve önceden tam doz radyoterapi alan hastalardı. Hastaların 5'inde (%41) patolojik, 7'sinde (%59) radyolojik nüks saptandı. Hastalar CK cihazı ile tedavi edildi. Her hasta için bireyselleştirilmiş bir tedavi planı oluşturuldu. Termoplastik baş-omuz maskesi (CIVCOR, Orange City, Iowa, USA) ile hastalar sabitlendi. Hastalar baş üst kısmından toraks girişine kadar 1 mm'lik bilgisayarlı tomografi (BT) kesitleriyle tarandı. Hedef volümü iyi belirlemek için manyetik rezonans görüntüleme (MRG) ve BT görüntüleri üst üste çakıştırılarak füzyon yapıldı. MRG ve BT görüntüleri üzerinden hastaların hedef tedavi volümü PTV (*Planning Tumor Volume*) ve kritik organları çizildi (Şekil 1). Tedavi esnasında tümör yerleşimini saptamak için X-ray kameralarla gerçek zamanlı görüntüler elde edildi. Hastalar herhangi bir kesinti olmadan tedaviyi bitirdi.

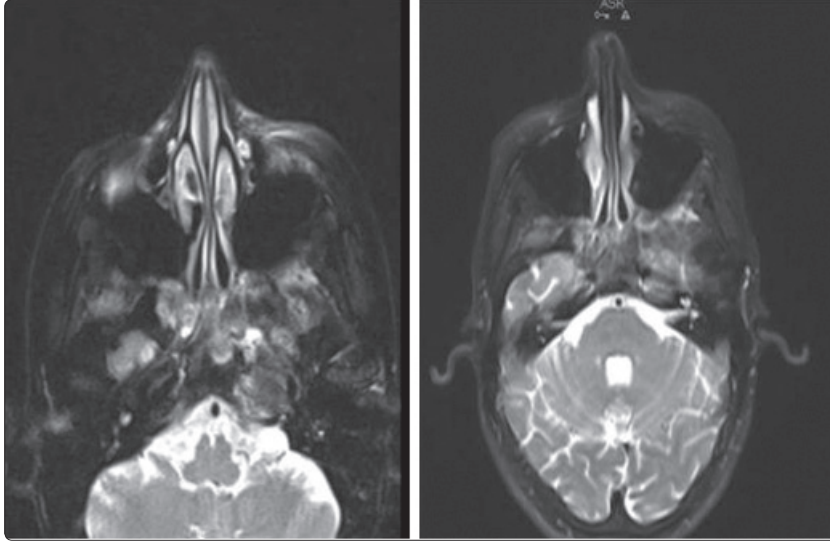
Bulgular

Ağustos 2009 ile Mart 2011 yılları arasında 12 hastaya CK uygulandı. Çalışmamıza alınan hastaların 4'ü



Şekil 1. Nüks nazofarenks kanseri CyberKnife tedavi planı.

Renkli şekil derginin online sayısında görülebilir (www.kehdergi.org)



Şekil 2. Nüks nazofarenks kanseri tedavi öncesi lezyon ve tedavi sonrası tam remisyonu gösteren MRG görüntüsü.

ölmüş olup, 8'i yaşamaktadır. Çalışmamızda yer alan olguların 9'u erkek (%75), 3'ü kadın (%25) olup, yaşları 29 ile 76 arasında değişiyordu (ortalama 42 ± 13). Nüks döneminde performansları 1 hastada (%8) ECOG 1, 9 hastada (%75) ECOG 2 ve 2 hastada (%16) ECOG 3 idi. Histopatolojileri 6 hastada indifferansiye, 5 hastada non-keratinize, 1 hastada mikst (non-keratinize+indifferansiye) tipte idi. Başlangıç tedavisi olarak hastaların 5'i (%42) indüksiyon kemoterapi sonrası konkomitant kemoradyoterapi, 7'si (%58) konkomitant kemoradyoterapi almıştı. Hastalarımızın 10'una (%83) ikinci seri, 2'sine (%16) ise üçüncü seri radyoterapi uygulandı. Üç hastada tam yanıt (%25), 8 hastada parsiyel yanıt (%66) ve 1 hastada progresyon (%8) saptandı. Tam yanıt alınan 1 hastaya 2500 cGy (Şekil 2), 2 hastaya 3000 cGy verilirken parsiyel yanıt alınan 2 hastaya 1600 cGy, 6 hastaya 3000 cGy ve progrese olan 1 hastaya ise 1350 cGy doz verildi. Uygulama şeması olarak 2 hastaya 2 fraksiyonda 1600 cGy, 1 hastaya 3 fraksiyonda 1350 cGy, 4 hastaya 5 fraksiyonda 3000 cGy, 1 hastaya 5 fraksiyonda 2500 cGy, 4 hastaya 6 fraksiyonda 3000 cGy doz verildi. Tanıdan itibaren ortalama sağkalım 57 ay ve 6 yıllık ortalama sağkalım %34'dür. Nüks sonrası CK uygulanan hastalarda ortalama sağkalım 21.1 ay ve nüks sonrası 2 yıllık ortalama sağkalım ise %37'dir.

Tartışma

Nazofarenks kanserinde nüks genellikle ilk beş yılda gözükür. Tedavi edilmeyen rekürren nazofarenks kan-

serlerinde sağ kalım oldukça kötüdür. İleri, tekrarlayan lezyonları olan baş-boyun kanserlerinde kritik organlara yakınlığı nedeniyle cerrahi ve/veya konvansiyonel radyoterapi kurtarma tedavisi olarak zordur. Cerrahi sonrası disfonksiyon olasılığı nedeni ile uygulama alanı sınırlıdır. Yeniden cerrahi tedavinin uygun olmadığı durumlarda, tekrar ışınlama ile lokorejyonel kontrolün kazanılması veya palyasyon sağlanması potansiyel olarak mümkün olabilir. Çeşitli çalışmalar tekrarlayan baş-boyun tümörlerinde, küratif amaçla eksternal beam radyasyon tedavisi (EBRT) kullanarak tekrar ışınlamanın yerini doğrulamıştır. Son dönemde, stereotaktik radyocerrahi (SRS) uygulaması primer ve tekrarlayan baş-boyun kanseri tedavisinde yeni bir tedavi modeli olarak yerini almıştır. Nazofarenks kanserinin kritik lokalizasyonundan dolayı ve hastalığın yüksek oranda infiltratif olması ve çoğunlukla komşu yapılara yayılması nedeniyle, cerrahi rezeksiyon sadece nazofarenkse sınırlı olgularda tercih edilmektedir. Lokal nükslerde küratif amaçlı tekrar radyoterapi bir tedavi seçeneğidir. SRS, nazofarenks kanserinin lokal nüks kurtarma tedavisinde tek başına veya eksternal tekrar radyoterapi ile birlikte kullanılabilir. SRS intrakraniyal ve kafa tabanı benin lezyonlarında yaygın olarak kullanıldığı gibi beyin metastazlarında da kullanılır.^[1-5]

Chua ve ark.^[6] lokal dirençli veya tekrarlayan nazofarenks kanserli 10 hastayı lineer hızlandırıcı (LINAC) bazlı SRS ile tedavi etmişler ve 10.5 ay takip etmişlerdir. Tedavi dozu 12-18 Gy, ortalama tümör yüzey dozu 10-21 Gy'dir. 1 hastada tam regresyon, 5 hastada azal-

miř tmr volm saptanırken, 3 hastada deđiřiklik olmamiř ve 1 hastada progresyon gzlenmiřtir. Ortalama yanıt %60 olarak saptanmiřtır.

Chen ve ark.^[7] kafa tabanı invazyonu olan 11 (6 erkek, 5 kadın, ortalama yař 48.4) nazofarenks kanserli hastayı lineer akseleratr bazlı SRS ile tedavi etmiřlerdir. Yedi hastada alt kraniyal sinir tutulumu mevcut olup, bu hastalara konformal radyoterapi ve brakiterapi uygulanmiřtır. Kafa tabanını tutan kitleler iin 10-19 Gy dozlarda SRS uygulanmiřtır. 5-31 aylık takiplerde 8 hasta kaybedilmiřtir. Hastaların yaklařık yarısı radyocerrahiye iyi cevap vermiř, 2 hastada ise hi yanıt alınmamıřtır.

Bir bařka alıřmada Chua ve ark.^[8] lokal nksl 48 nazofarenks kanserli hastayı SRS ile tedavi etmiřlerdir. Ortalama takip sresi 54 ay olup, tek veya oklu izomerkez ile hedef periferine ortalama 12.5 Gy dozunda lineer akseleratr kullanarak tedavi dzenlenmiřtir. Beř yıllık lokal nks olmayan hasta oranı %47, beř yıllık ortalama sađkalım %46 olarak bulunmuřtur.

Dhanachai ve ark.^[9] 32 rezidel veya tekrarlayan nazofarenks kanserli hastayı LINAC bazlı fraksiyone stereotaktik radyocerrahi (FSRT) kullanarak tedavi etmiřlerdir. Hastaların histolojisi 2'si WHO tip 1, 15'i WHO tip 2, 14' WHO tip 3 idi ve 1 hastanın histolojisi bilinmiyordu. Hastaların bařlangı tedavisi 25 (%78) hastada konkomitant kemoradyoterapi iken, geri kalan 7 (%22) hastada radyoterapi idi. Yirmi sekiz hasta sadece radyoterapi alırken, sadece 4 hastaya eksternal radyoterapi sonrası brakiterapi eklenmiřti. FSRT dozu 17-59 Gy (ortalama 34 ay), takip sresi 3-67 ay (ortalama 25 ay) idi. Tedavi sonrası 1. ve 3. yılda lokal progresyonu olmayan hasta oranı %67 ve %37'dir. 1 ve 3 yıllık ortalama sađkalım oranları %89 ve %71'dir. Bizim alıřmamızda hastaların histopatolojileri 6 hastada indifferansiyel (WHO 3), 5 hastada non-keratinize (WHO 2), 1 hastada mikst (non-keratinize+indifferansiyel) tipte idi. Bařlangı tedavisi olarak hastaların 5'i (%42) indksiyon kemoterapi sonrası konkomitant kemoradyoterapi, 7'si (%58) konkomitant kemoradyoterapi almıřtı.

Wu ve ark.^[10] 90 direnli veya tekrarlayan nazofarenks kanserli hastayı tedavi etmiřlerdir. Altı aydan nce nks edenleri persistan hastalık, 6 aydan sonra nks edenleri nkseden hastalık olarak kabul etmiřlerdir. alıřmalarındaki 34 hasta persistan grupta iken, 56 hasta nkseden grupta idi. Hastaları  fraksiyonda ortalama 18 Gy ve 6 fraksiyonda ortalama 48 Gy doz-

larında fraksiyone stereotaktik radyoterapi kullanarak tedavi etmiřlerdir (ortalama takip sresi 20 ay). Persistan ve nkseden grup arasında patolojik tam yanıt ve genel sađkalım aısından anlamlı bir farklılık bulunmamaktadır. 1, 2 ve 3 yıllık hastalık spesifik sađkalım %82, %74, %57 ve progresyondan bađımsız sađkalım %72, %60, %54 olarak saptanmiřtır. alıřmamızda tam yanıt alınan 1 hastaya 2500 cGy (řekil 2), 2 hastaya 3000 cGy verilirken parsiyel yanıt alınan 2 hastaya 1600 cGy, 6 hastaya 3000 cGy ve progresse olan 1 hastaya ise 1350 cGy doz verildi. Uygulama řeması olarak 2 hastaya 2 fraksiyonda 1600 cGy, 1 hastaya 3 fraksiyonda 1350 cGy, 4 hastaya 5 fraksiyonda 3000 cGy, 1 hastaya 5 fraksiyonda 2500 cGy, 4 hastaya 6 fraksiyonda 3000 cGy doz verildi.

Seo ve ark.^[11] 35 lokal tekrarlayan nazofarenks kanserli hastayı CK ile fraksiyone SRS kullanarak tedavi etmiřlerdir (3 veya 5 fraksiyonda ve 24-45 Gy dozunda). Ortalama sađkalım %60, lokal nksz sađkalım %79, hastalık progresyonundan bađımsız sađkalım %74 bulunmuř ve 23 hastada tam yanıt sađlanmiřtir.

Leung ve ark.^[12] 30 lokal tekrarlayan nazofarenks kanserli hastaya 8-22 fraksiyonda, gnlk 2.5-4.5 Gy'lik dozlarda stereotaktik radyoterapi uygulamıřlardır. Beř yıllık ortalama sađkalım %40, hastalık spesifik sađkalım %41, lokal bařarısızlık oranı %56 bulunmuřtur.

Unger ve ark.^[13] daha nce radyoterapi almıř 65 (13 orofarenks, 8 hipofarenks, 7 nazofarenks, 7 paranasal sins, 7 boyun, 23 diđer alanlar) bař-boyun kanserli hastaya stereotaktik radyocerrahi uygulamıřlardır. Ortalama takip sresi 16 aydır. Otuz (%54) hastada tam yanıt, 15 (%27) hastada kısmi yanıt alınırken, 11 (%20) hastada yanıt alınmamıřtır. Tm hastalar iin ortalama sađkalım 12 ay, 2 yıllık ortalama sađkalım %41 ve lokal-blgesel kontrol oranı %30 olarak bulunmuřtur.

Kodani ve ark.^[14] 34 bař-boyun kanserli (21 hasta daha nce radyoterapi almıř) hastayı CK ile tedavi etmiřlerdir. Tedavi blgeleri 7 orbita, 6 servikal lenf nodu, 5 nazofarenks, 4 orofarenks ve 12 diđerleri olarak alınmiřtır. Tedavi 3-8 fraksiyon halinde, ortalama 30 (dađılım 19-40) Gy dozunda uygulanmiřtır, ortalama takip sresi 16 aydır. Tam yanıt %38, ortalama 12 ve 24 aylık sađkalım %70 ve %58 olarak bulunmuřtur. Daha nce radyoterapi almamıř hastalarda sađkalım daha iyi bulunmuřtur.^[14]

Cengiz ve ark.^[3] nkseden, daha nce radyoterapi almıř, rezeksiyon uygulanamayacak durumdaki 46 (22

kadın, 24 erkek) baş-boyun kanserli hastayı CK kullanarak tedavi etmişlerdir. Hastalar tedavi edilmeden önce MRG ve BT ile yeniden evrelendirilmiştir. Ortalama yaş 53 (dağılım 19-87 yaş), ortalama tümör dozu 5 fraksiyonda 30 Gy'dir (dağılım 18-35 Gy). Değerlendirmeye alınan 37 hastadan, 10 (%27) hastada komplet tümör regresyonu, 11 (%29) hastada kısmi yanıt gözlenirken, 10 (%27) hastanın hastalığı stabil seyretmiştir. Bir yıllık hastalıktan bağımsız ve ortalama sağkalım %41 ve %46 olarak bulunmuştur. Akut yan etkiler 10 hastada (%22) gözlenmiştir. Uzun dönem komplikasyonlar 6 hastada (%13) gözlenmiştir.

Çalışmamızda hastalarımızın 10'una (%83) ikinci seri, 2'sine (%16) ise üçüncü seri radyoterapi uygulandı. Hastaların 3'ünde tam yanıt (%25), 8'inde parsiyel yanıt (%66) ve 1'inde progresyon (%8) saptandı. Tanıdan itibaren ortalama sağkalım 57 ay ve 6 yıllık ortalama sağkalım %34'tür. Nüks sonrası CK uygulanan hastalarda ortalama sağkalım 21.1 ay ve nüks sonrası 2 yıllık ortalama sağkalım ise %37'dir.

Sonuç olarak, daha önce yüksek doz radyoterapi almış nükseden nazofarenks kanserli olgularda stereotaktik vücut radyoterapisi palyasyonda ve lokal kontrolde uygun bir tedavi seçeneğidir. Bununla birlikte daha uzun süreli ve daha geniş kapsamlı çalışmalara ihtiyaç duyulmaktadır.

Kaynaklar

1. Yazıcı G, Cengiz M, Yıldız F. Stereotaktik vücut radyoterapisi. Hacettepe Tıp Dergisi 2011;42:74-81.
2. Pai PC, Chuang CC, Wei KC, Tsang NM, Tseng CK, Chang CN. Stereotactic radiosurgery for locally recurrent nasopharyngeal carcinoma. Head Neck 2002;24(8):748-53.
3. Cengiz M, Özyiğit G, Yazıcı G, Doğan A, Yıldız F, Zorlu F, et al. Salvage reirradiation with stereotactic body radiotherapy for locally recurrent head-and-neck tumors. Int J Radiat Oncol Biol Phys 2011;81(1):104-9.
4. Perez CA, Devineni VR, Marcial-Vega V, Marks JE, Simp-

son JR, Kucik N. Carcinoma of the nasopharynx: factors affecting prognosis. Int J Radiat Oncol Biol Phys 1992;23(2):271-80.

5. Emami B, Lyman J, Brown A, Coia L, Goitein M, Munzenrider JE, et al. Tolerance of normal tissue to therapeutic irradiation. Int J Radiat Oncol Biol Phys 1991;21(1):109-22.
6. Chua DT, Sham JS, Hung KN, Kwong DL, Kwong PW, Leung LH. Stereotactic radiosurgery as a salvage treatment for locally persistent and recurrent nasopharyngeal carcinoma. Head Neck 1999;21(7):620-6.
7. Chen HJ, Leung SW, Su CY. Linear accelerator based radiosurgery as a salvage treatment for skull base and intracranial invasion of recurrent nasopharyngeal carcinomas. Am J Clin Oncol 2001;24(3):255-8.
8. Chua DT, Sham JS, Hung KN, Leung LH, Au GK. Predictive factors of tumor control and survival after radiosurgery for local failures of nasopharyngeal carcinoma. Int J Radiat Oncol Biol Phys 2006;66(5):1415-21.
9. Dhanachai M, Kraiphikul P, Dangprasert S, Pua-taweepong P, Narkwong L, Laothamatas J, et al. Fractionated stereotactic radiotherapy in residual or recurrent nasopharyngeal carcinoma. Acta Oncol 2007;46(6):828-33.
10. Wu SX, Chua DT, Deng ML, Zhao C, Li FY, Sham JS, et al. Outcome of fractionated stereotactic radiotherapy for 90 patients with locally persistent and recurrent nasopharyngeal carcinoma. Int J Radiat Oncol Biol Phys 2007;69(3):761-9.
11. Seo Y, Yoo H, Yoo S, Cho C, Yang K, Kim MS, et al. Robotic system-based fractionated stereotactic radiotherapy in locally recurrent nasopharyngeal carcinoma. Radiother Oncol 2009;93(3):570-4.
12. Leung TW, Wong VY, Tung SY. Stereotactic radiotherapy for locally recurrent nasopharyngeal carcinoma. Int J Radiat Oncol Biol Phys 2009;75(3):734-41.
13. Unger KR, Lominska CE, Deeken JF, Davidson BJ, Newkirk KA, Gagnon GJ, et al. Fractionated stereotactic radiosurgery for reirradiation of head-and-neck cancer. Int J Radiat Oncol Biol Phys 2010;77(5):1411-9.
14. Kodani N, Yamazaki H, Tsubokura T, Shiomi H, Kobayashi K, Nishimura T, et al. Stereotactic body radiation therapy for head and neck tumor: disease control and morbidity outcomes. J Radiat Res (Tokyo) 2011;52(1):24-31.