

Tüberkülozun Radyolojik Manifestasyonları İçin Yeni Kavramlar

Vefik ARICA,¹ Seçil GÜNHİR ARICA,² İlyas YOLBAŞ,³ Ersin Şükrü ERDEN⁴

¹Mustafa Kemal Üniversitesi Tıp Fakültesi, Çocuk Sağlığı ve Hastalıkları Anabilim Dalı, Hatay

²Mustafa Kemal Üniversitesi Tıp Fakültesi, Aile Hekimliği Anabilim Dalı, Hatay

³Dicle Üniversitesi Tıp Fakültesi, Çocuk Sağlığı ve Hastalıkları Anabilim Dalı, Diyarbakır

⁴Mustafa Kemal Üniversitesi Tıp Fakültesi, Göğüs Hastalıkları Anabilim Dalı, Hatay

Enfeksiyon Gelişimi ve Patogenez

Mikobakterium tüberkülozis kişiden kişiye damlacık yoluyla bulaşır ve temel olarak öksürükle yayılır. Tedavi edilmemiş aktif tüberküloz (TB) hastalığı bulunan bir kişi yılda yaklaşık 10-15 kişiyi enfekte edebilir. Bir kişiden diğerine bulaşma olasılığı bir taşıyıcı tarafından salınan enfeksiyöz damlacıkların sayısına, maruziyet süresine ve mikobakterium tüberkülozis virülansına bağlıdır. Aktif tüberküloz gelişme riski malnütrisyon, kanser, immünsüpresif tedavi, HIV enfeksiyonu, son dönem böbrek hastalığı ve diyabet gibi konak hücrel immünitesinde değişiklik olan hastalarda en yüksektir. Tüberküloz enfeksiyonu riski yüksek olan toplumlarda basil pozitif indeks olgular en sık çocuklar ve gençleri enfekte eder.^[1] Primer enfeksiyon, TB'nin sık görüldüğü ülkelerde genellikle çocukluk çağında ortaya çıkarken, az görüldüğü ülkelerde daha ileri yaşlarda gelişebilmektedir. Tüberküloz prevalansı yüksek olan ülkelerde çocukluk çağı tüberkülozunun tüm TB olgularına oranı %5-20'dir.^[2]

Tüberküloz enfeksiyonu, mikobakterinin alveole ulaşması ve alveolar makrofajlara saldırıp içinde replike olması ile başlar. Solunan mikobakteriler, T lenfositler ile etkileşim içinde olan alveolar makrofajlarca fagosi-

te edilir.^[3] Epiteloid histiyositler ve lenfositler granülomu oluşturan küçük kümeler halinde toplanırlar. Granülom içinde CD 4 T lenfositler (efektör T hücreleri) makrofajları enfekte eden bakterileri yok etmek üzere aktive eden interferon gama gibi sitokinleri salgılar. CD8 T lenfositler (sitotoksik T hücreleri) enfekte hücreleri doğrudan öldürebilir.^[4] İnsan TB granülomlarının özelliği tüberküller içinde nekroz geliştirmesidir. Hücre dışı TB basilleri, kazeöz merkez ile hücrelerden oluşan granülom membranı arasında bulunur.

Akciğerlerdeki primer enfeksiyon yeri *Ghon odağı* olarak adlandırılır.^[5] Genişlerse hastalığın ilerlediğini gösterir ama sıklıkla iyileşir. İyileşme yoğun ve kalsifikasyon odağı içeren görülebilir nedbe ile sonuçlanır. Enfeksiyonun erken safhasında organizmalar sıklıkla lenfatik kanallarla bölgesel hiler ve mediastinel lenf düğümlerine ve kan dolaşımı ile vücuttaki daha uzak bölgelere yayılır. Ghon odağı ve etkilenmiş lenf düğümlerine birlikte *Ranke kompleksi* denir. Başlangıç enfeksiyonu sıklıkla klinik olarak sessizdir. Enfekte olan bireylerin yaklaşık %5'inde bağışıklık yetersizdir ve progresif primer enfeksiyon olarak bilinen bir durum olan klinik aktif hastalık 1 yıl içinde gelişir.^[6] Buna rağmen enfekte olan bireylerin çoğu için TB yıllarca klinik ve mik-

İletişim: Dr. Vefik Arıca.
Mustafa Kemal Üniversitesi Tayfur Ata Sökmen
Tıp Fakültesi, Çocuk Polikliniği, 2. kat, Hatay, Antakya
Tel: 0326 - 229 10 00

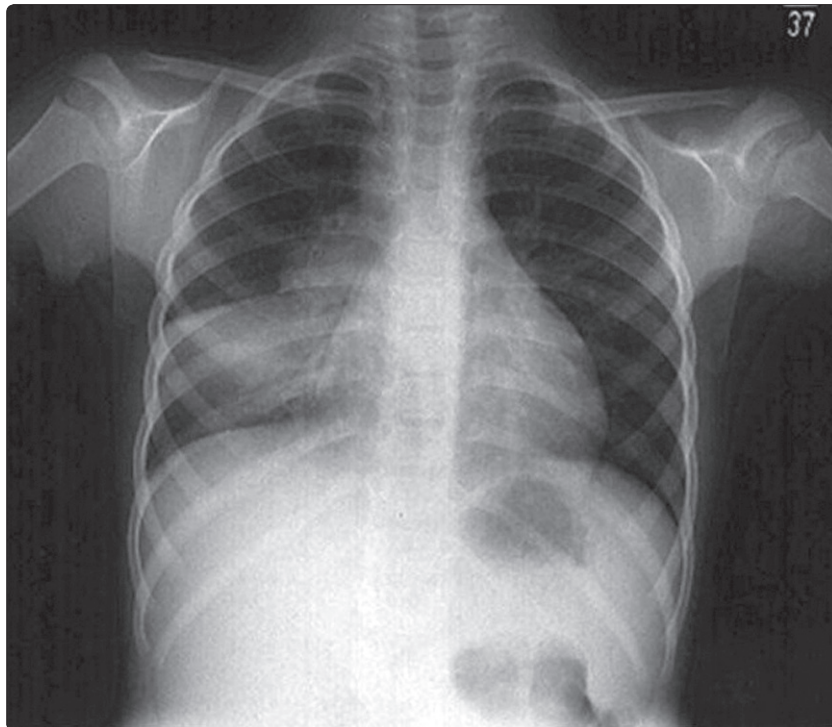
Başvuru tarihi: 20.05.2011
Kabul tarihi: 14.07.2011
e-posta: vefikarica@hotmail.com

robiyolojik olarak latent olarak kalır. Enfekte olan bireylerin yaklaşık %5'inde başlangıç enfeksiyondan yıllar sonra latent enfeksiyonun endojen reaktivasyonu gelişir (*postprimer tüberküloz*).^[6] Tüberküloz reaktivasyonu ağırlıklı olarak akciğerin üst loblarının apikal ve posterior segmentlerini, alt loblarının üst segmentlerini tutma eğilimindedir. Bu göreceli olarak daha yüksek bir oksijen basıncı ve bu bölgelerdeki bozulmuş lenf akımı kombinasyonuna bağlı gibi gözükmektedir.^[7] İyileşmenin kural olduğu primer enfeksiyon bölgesine göre reaktivasyon tüberkülozu ilerlemeye meyillidir. İltihap ve nekroz sıklıkla havayollarının birleşmesi ve kavite oluşumuna yol açarak yayılarak ilerler. Bir kaviteden nekrotik materyalin endobronşiyal yayılımı aynı veya diğer loblarda TB enfeksiyonu ile sonuçlanabilir. Hematojen yayılım miliyer TB yapabilir.

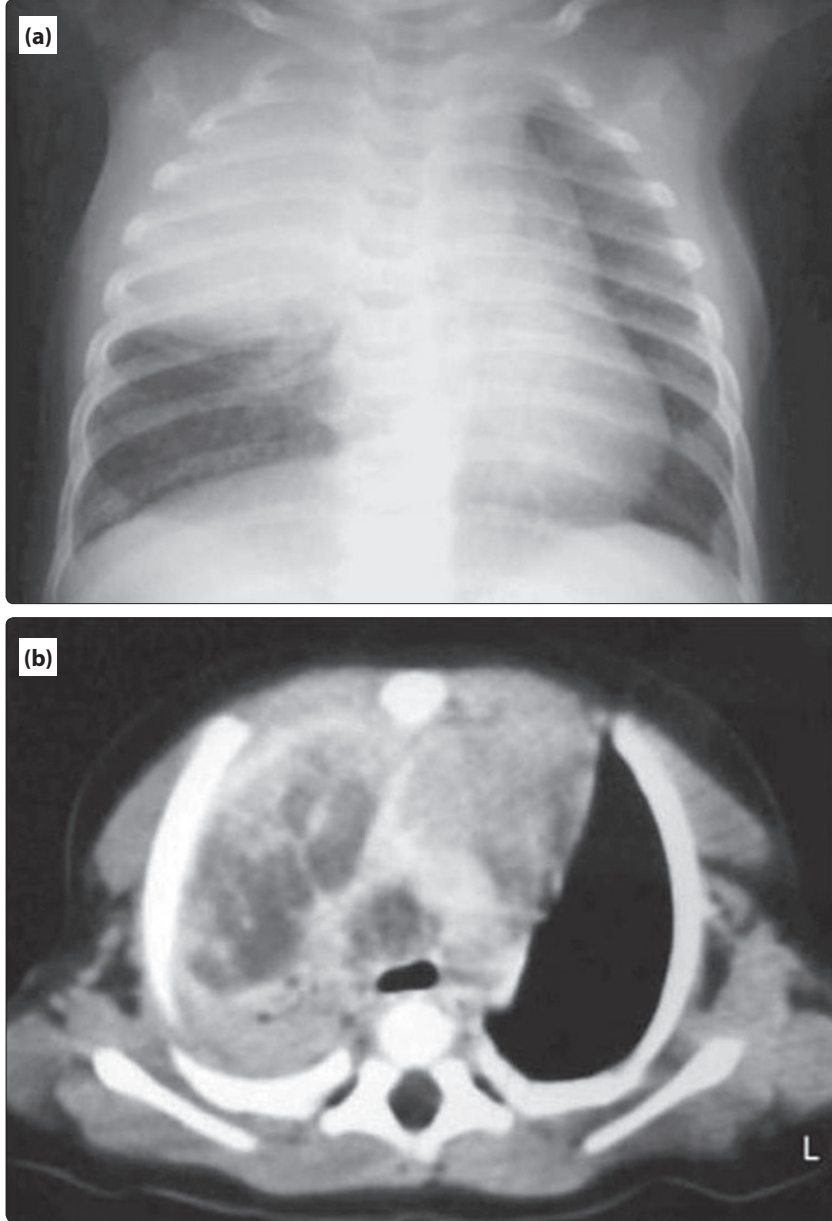
Tüberkülozun Radyolojik Manifestasyonları İçin Yeni Kavramlar

Başlangıçtaki maruziyetten sonra hastalık gelişen bireyler *primer tüberküloz* olarak adlandırılır oysa önceki bir TB odağından reaktivasyon sonucu hastalık geliştiren bireyler *reaktivasyon tüberkülozu* olarak adlandırılır. Geleneksel olarak reaktivasyon TB'nin klinik, patolojik ve radyolojik manifestasyonlarının primer tüberkü-

lozdan tamamen farklı olduğuna inanılırdı. Bu kavram DNA parmakizleme temelinde yakın zamanda araştırılmıştır. *M. tuberculosis* izolatlarının *restriction fragment length polymorphism* (RFLP) analizi ile DNA parmakizi deseni klinisyenlere TB bulaşında kavrayış sağlar.^[8] Epidemiyolojik olarak alakasız olan suşlarla enfekte olan hastalardan edinilen izolatlar farklı RFLP desenlerine sahiptir, oysa epidemiyolojik alakalı TB suşları genellikle aynı RFLP desenlerine sahiptir. Bu nedenle aynı veya çok yakın şekilde ilişkili genotipleri olan izolatlar şeklinde tanımlanmış kümelenmiş TB olguları sıklıkla yakın zamanlı bulaşmıştır. Buna karşın farklı genotiplere sahip izolatları olan olgular genellikle uzak geçmişte edinilen bir enfeksiyonun reaktivasyonudur.^[9,10] RFLP ile *M. tuberculosis* izolatlarının genotiplendirilmesi temelli bir çalışma primer hastalığı olduğu aşikar olan hastalar ve reaktivasyonu olan hastalardaki radyografik özelliklerin sıklıkla benzer olduğunu göstermiştir.^[11,12] Bu nedenle enfeksiyonun alınışı ile hastalığın gelişimi süresi TB'nin radyolojik görünümü için güvenilir bir gösterge değildir. Radyografik görünüm için tek bağımsız gösterge konak immünesinin sağlamlığıdır; şöyle ki şiddetli immünkompromize hastalar TB'nin primer formuna yakınlık gösterirken, immünkompetan hastalar reaktivasyon tipine yakınlık gösterir.^[11,12]



Şekil 1. Akciğer tüberkülozlu bir çocukta göğüs grafisi. Atelektazi ile birlikte hiler lenfadenopati, konsolidasyon mevcut.



Şekil 2. Üç aylık kız hastada akciğer tüberkülozu. **(a)** Akciğer grafisinde sağ üst lobda konsolidasyon ve nodüler opasite ve sağ parakardiak nodüler opasite görülmektedir. **(b)** Aynı hastanın kontrastlı toraks tomografisinde sağ üst lobda heterojen kontrast tutulumu, konsolidasyon, hipodens alanlar ve hava bronkogramları. Ortası nekrozlu perikarinal lenfadenopati.

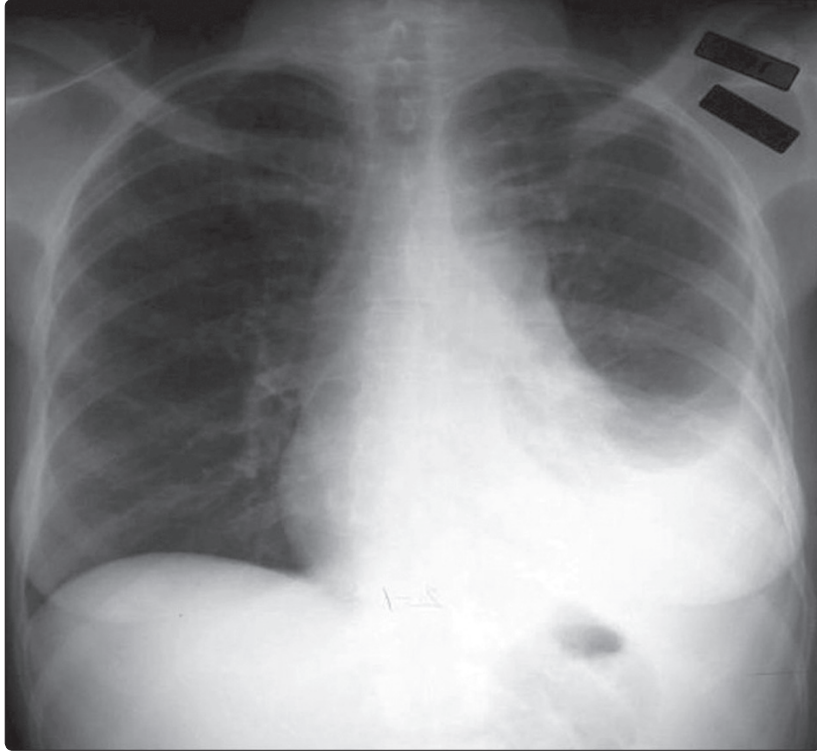
İmmünokompetan Konakta Radyolojik Manifestasyonlar

Primer Tüberküloz

Tüberkülozun başlangıç parankimal odağı genişleyebilir ve bir hava boşluğu alanında konsolidasyona yol açabilir veya sıklıkla granülomatöz dokunun matür fibröz dokuya dönüşmesi ile iyileşmeye gider. Primer TB en çok çocuklarda görülür ama erişkinlerde

de giderek artan sıklıkta görülmektedir.^[13] Çocuklarda görülen en sık anomali olguların %90-95'inde görülen lenf nodu büyümesidir.^[14,15] Lenfadenopati sıklıkla unilateraldir ve hilus veya paratrakeal bölgede yerleşir (Şekil 1).

Büyümüş lenf nodları bilgisayarlı tomografide (BT) kazöz nekrozu belirten ortası hipodens, periferi hiperdens kontrastlanma gösterir.^[16,17]



Şekil 3. Tüberkülozlu bir kız çocuğunda plevral efüzyon ve (aynı tarafta) sol alt lob konsolidasyonu.

Parankimal granülomatöz iltihapla ilişkili ve sıklıkla tek taraflı olan havayolu konsolidasyonu primer TB'li çocukların yaklaşık %70'inde radyografik olarak saptanır.^[13] Herhangi bir akciğer zonuna eğilim göstermez.^[15] Primer TB'da BT'deki parankimal konsolidasyon sıklıkla dens ve homojendir ama yamalı, lineer, nodüler veya kitle şeklinde olabilir^[18] (Şekil 2a, b).

Plevral efüzyon sıklıkla tek taraflı ve primer TB odağı ile aynı taraftadır. Efüzyon geniş olabilir ve akciğer röntgeninde parankimal hastalığı görülmeyen hastalarda görülebilir^[19] (Şekil 3).

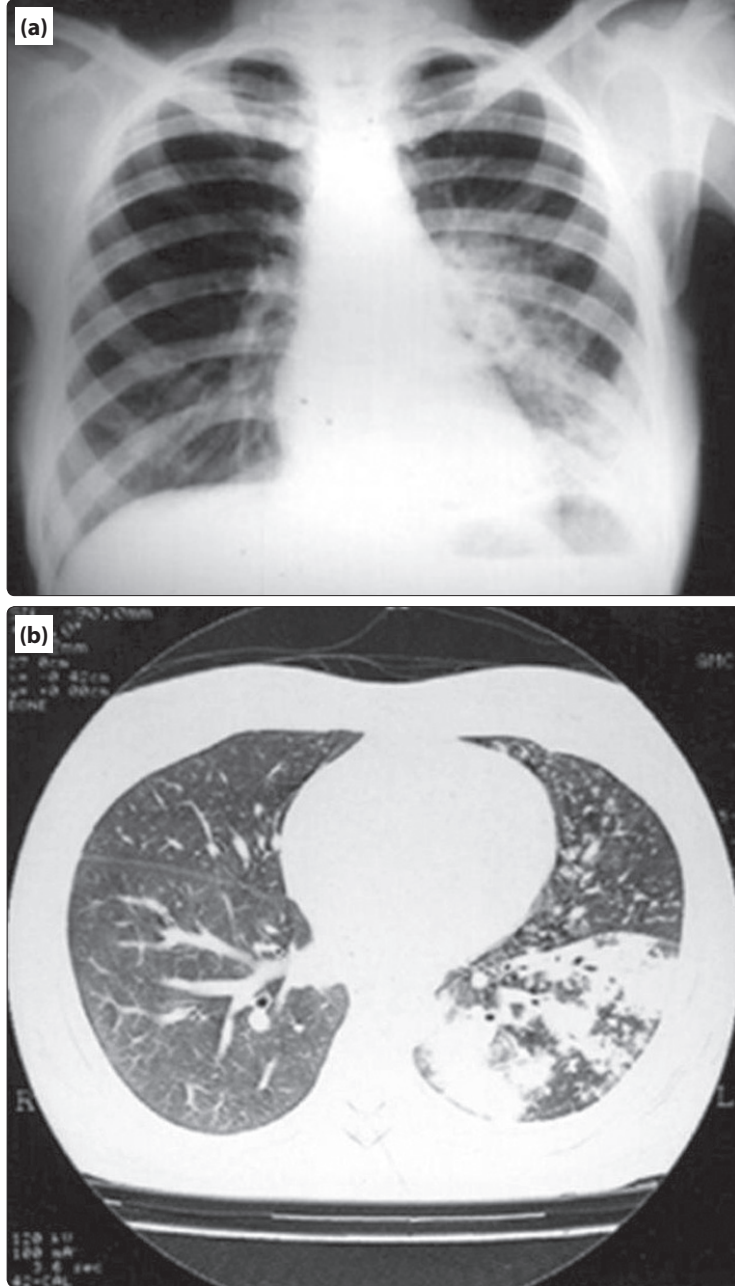
Reaktivasyon Tüberkülozu

Reaktivasyon akciğer tüberkülozunun en sık radyolojik manifestasyonu üst lobların apikal ve posterior segmentlerinde ve alt lobların superior segmentlerinde fokal veya yamalı heterojen konsolidasyondur.^[18,20] Bir diğer sık bulgu zor tanımlanan nodüller ve lineer opasitelerdir ki hastaların yaklaşık %25'inde bulunur.^[18-20] Reaktivasyon tüberkülozunun karakteristiği olan kaviteler radyografik olarak %20-45 hastada bulunabilir.^[18-20] Reaktivasyon TB'li yaklaşık %5 hastada ana bulgu keskin kenarlı yuvarlak veya oval, 0.5-4.0 cm çapında bir lezyon olan tüberkülomdur.^[18,20] Histolojik olarak tüberküloz

merkezi kısmı kazeöz materyalden ibaretir ve perifer epitelioid histiositler ve çok çekirdekli dev hücreler ve değişken miktarda kollajen içerir. Tüberküloz etrafındaki satellit nodüller olguların %80'i kadar çoklukta bulunabilir.^[21] Aktif granülomatöz reaksiyonun yol açtığı aktif glukoz metabolizması yüzünden, tüberkülozlar bazen taramalarda malignite için yanlış pozitiflik olarak değerlendirilmişlerdir.^[22] 18F-FDG PET taramalarından farklı olarak, 11C-choline PET taramaları akciğer kanseri ve tüberküloz ayırımında yardımcı olabilir.^[23] Tüberkülozun standart tutulum (uptake) değeri 11C-choline PET taramalarında düşüktür.

Hiler veya mediastinal lenfadenopati reaktivasyon TB'de alışıldık değildir ve hastaların %5-10'unda görülür.^[19,20] Plevral efüzyon tipik olarak tek taraflıdır, hastaların %15-20'sinde görülür.^[24]

Reaktivasyon pulmoner TB'nin en çok görülen BT bulguları sentrilobüler küçük nodüller, dallanan lineer ve nodüler opasiteler (*tree-in-bud sign*=tomurcuklanmış ağaç işareti), yamalı veya lobüler konsolidasyon alanları ve kavitasyondur.^[13,25,26] Sentrilobüler küçük nodüller ve tomurcuklanmış ağaç işareti endobronşyal yayılımı yansıtır ve kazeöz nekroz varlığından ve granülomatöz ilti-

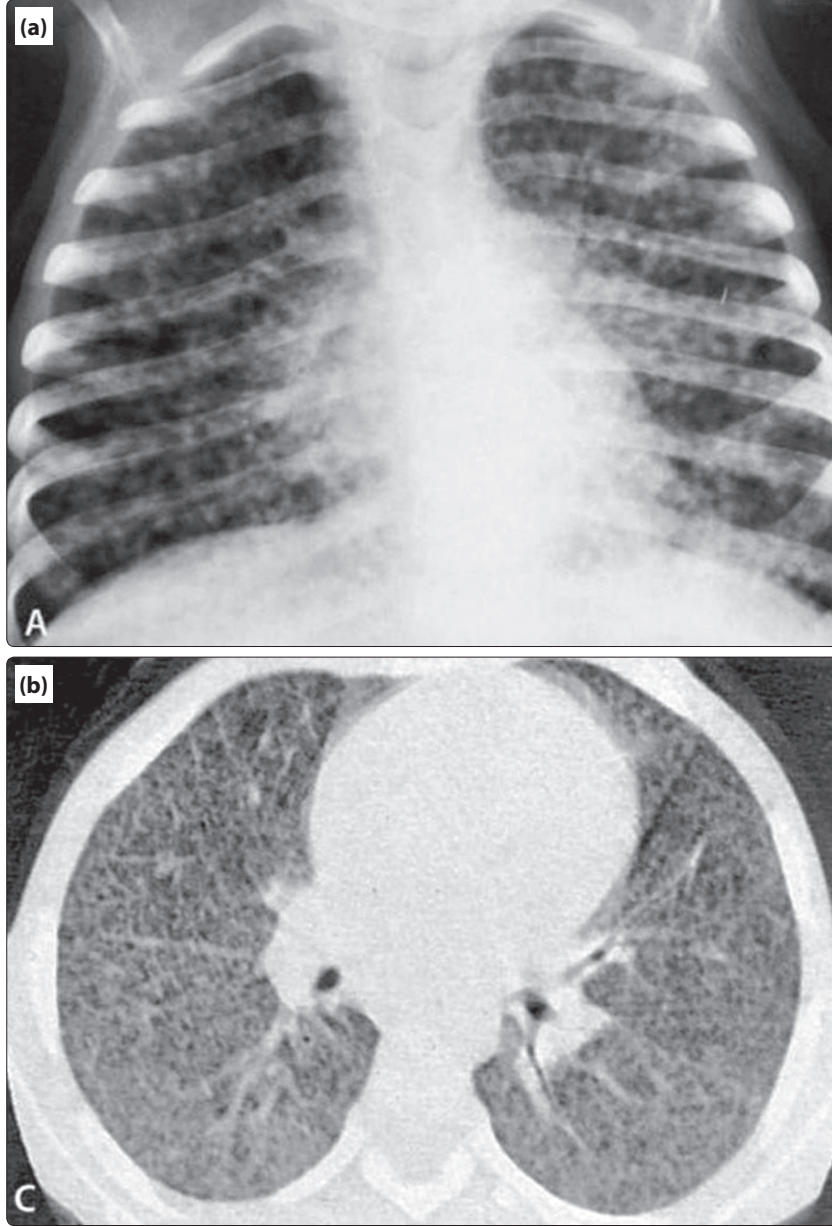


Şekil 4. (a) Tüberkülozlu bir çocukta akciğer grafisi. Sol alt lobda nonhomojen konsolidasyon alanları. (b) Aynı çocukta yüksek rezolüsyonlu bilgisayarlı tomografi: Alveolar nodüller multifokal konsolidasyon alanları ve tomurcuklanmış ağaç işareti.

habın terminal ve respiratuvar bronşiyolleri ve alveolar kanalları doldurmasından kaynaklanır^[25-27] (Şekil 4a, b).

Bu tomurcuklanmış ağaç işaretleri sürecin etkinliği (aktivite) hakkında güvenilir bir belirteçdir.^[28] Kaviteasyon da aktif hastalık sürecinin bir işaretidir ve genellikle çizgisel veya fibrotik bir lezyon şeklinde iyileşir.

Parankim anomalilerine eşlik etmesine rağmen pleural effüzyon tüberkülozun tek görüntüleme bulgusu olabilir. Bu özel durumda pleural sıvı ADA düzeyi (TB plöreziye yüksek) pleural sıvı karakterini belirlemede yardımcı olabilir; ADA testinin tüberküloz plörezi tanısında duyarlılığı %92 (%95 CI, %90-93) ve özgüllüğü %90'dır (%89-91).^[8] Yeni subpleural akciğer nodül-



Şekil 5. Akut miliyer tüberküloz. **(a)** PA akciğer grafisinde her iki akciğerde sayılamayacak kadar nodüller opasite görülmektedir. **(b)** Aynı hastanın bilgisayarlı tomografisi; küçük yaygın nodüller, interlobüler septal ve interstisyel kalınlaşma görülüyor.

leri TB plevral effüzyon tedavisi sırasında gelişebilir. Tedavinin başarısızlığı olarak düşünülmemelidir. Bu paradoksal subplevral nodüller daha sonra tedavi ile iyileşme gösterecektir.^[29]

Miliyer Tüberküloz

Miliyer TB, tüberkülozun kan yolu ile geniş yayılımını ifade eder. Primer TB'lilerin %2-6'sında görülür ve ayrıca reaktivasyon TB'de sıklığı bir miktar artmıştır.^[30]

Son durumda miliyer TB tipik parankimal değişikliklerle birlikte olabilir veya sadece pulmoner değişiklikler olabilir. Miliyer enfeksiyonun her bir odağı lokal granülom ile sonuçlanır, iyi geliştiği zaman epitelooid histiyositler ve fibröz dokudan oluşan bir halka ile nispeten iyi sınırlanmış merkezi nekrozdan ibarettir.

Karakteristik radyografik ve yüksek çözünürlüklü BT bulguları sayısız, 1-3 mm çapında, her iki akciğerde rastgele dağılmış nodüllerdir^[25-33] (Şekil 5a, b).

İnterlobüler septanın kalınlaşması ve ince intralobüler ağlar sıklıkla görülür.^[26] Akut respiratuvar distres sendromunu (ARDS) düşündüren diffüz veya lokalize buzlu cam opasitesi bazen görülür.^[32-34]

Havayolu Tüberkülozu

Bronşların iltihabi yapışıklıklarının en sık sebebi TB'dir. Trakeobronşial TB akciğer tüberkülozu olan hastaların %10-%20'sinde bildirilmiştir.^[14,35] Havayolu TB'nin temel BT bulguları bronşun uzun bir segmentinin tutulumu ile çevresel duvar kalınlaşması ve lümenal darlıktır.^[35,36] Aktif hastalıkta havayolları lümenleri düzensiz daralmış ve kalın duvarlıdır, oysa fibrotik hastalıkta havayolları düzenli olarak daralmış ve ince duvarlıdır.^[35,36] Sol ana bronş fibrotik hastalıkta daha sık tutulurken, aktif hastalıkta her iki ana bronş eşit olarak tutulur.^[35]

İmmünkompromize Konakta Radyolojik Manifestasyonlar

Bozulmuş konak immünitesi TB için predispozan bir faktör olarak bilinmektedir. Aktif TB gelişimi için bilinen risk faktörleri HIV enfeksiyonu, malnütrisyon, ilaç ve alkol kötüye kullanımı, malignite, son dönem böbrek hastalığı, diabetes mellitus ve kortikosteroid ve diğer immünsupresif tedavi gibi hücresele bağışıklıkta hasarlarla ilişkili durumlardır.^[37] İnfliksimab ve etanersept (Crohn hastalığı ve romatoid artritte kullanılır) makrofaj tarafından M. tuberculosis basilinin öldürülmesinde, granülom oluşumunda ve apoptozisle TB'a karşı konak savunmasında yer alan ve enfeksiyonun diğer yerlere yayılımını önleyen, TNF alfaya karşı insan antikorlarıdır. Bu tip ilaçlarla tedavi başladıktan kısa süre sonra aktif tüberküloz gelişebilir. Bu nedenle bu ilaçları reçetelemeden önce TB enfeksiyonu risk faktörleri ve bir TCT veya interferon gama testleri hastanın latent enfeksiyon durumunu ve aktif hastalık riskini değerlendirmek için mutlaka yapılmalıdır.^[38,39]

Tüberküloz HIV enfeksiyonu veya AIDS'i olan kişilerde ana ölüm nedenlerinden biridir. 2005'te Dünya Sağlık Örgütü HIV ölümlerinin %12'sinin TB'a bağlı olduğunu ve 630.000 yeni TB ve HIV koenfeksiyonu olduğunu tahmin etmektedir.^[40] Yüksek etkinlikli antiretroviral tedavi (HAART: *Highly Active Anti-Retroviral Therapy*) tarafından uyarılan immün yeniden yapılanma gelişmiş ülkelerde HIV pozitif hastaların sonuçlarında iyileşme sağlamış ve bu hastalarda fırsatçı enfeksiyonlar ve TB'den ölümleri azaltmıştır. Ancak HIV ilişkili TB HAART'nin yaygın kullanımda olduğu ülkelerde hala

görülmemektedir.^[41] Ayrıca HAART immün rekonstitüsyon enflamatuvar sendromunda TB manifestasyonlarında paradoksal olarak kötüleşme yapabilir.^[42,43]

HIV ilişkili akciğer TB'nin radyografik bulgularının hastalık sırasındaki immünsüpresyon düzeyine bağımlı olduğu düşünülmektedir.^[44-46] Bilgisayarlı tomografide CD4 T lenfosit sayısı <200/mm³ olan HIV seropozitif hastalarda yüksek prevelansta mediastinel veya hiler lenfadenopati, düşük prevelansta kavitasyon ve CD4 T lenfosit sayısı 200/mm³ veya fazla olan HIV seropozitif hastalarla kıyaslandığında daha sık ekstrapulmoner tutulum mevcuttur.^[47] Miliyer veya dissemine hastalığın şiddetli immünsüpresyon ile ilişkili olduğu bildirilmiştir.^[47] Akciğer TB'nin beklenmedik ve atipik manifestasyonları bozulmuş immünitesi olan konakta daha sıktır. Aktif akciğer tüberkülozu olan, diyabetik ve immünkompromize olgularda bir TB lezyonu içinde çoklu kavite ve nonsegmental dağılım altta yatan hastalığı olmayanlara göre daha sıktır.^[37] İdiyopatik pulmoner fibrozisi (IPF) olan hastalardaki TB insidansı genel popülasyona göre 4 kat daha fazladır. Subplevral nodüller ve veya lobar ya da segmental hava boşluğu konsolidasyonu IPF'li hastalarda sıktır, akciğer kanseri veya bakteriyel pnömoniye taklit edebilir.^[48] Sistemik lupus eritematotozuslu hastalarda akciğer tüberkülozu alveolar makrofajların işlev bozulduğu kortikosteroid ve sitotoksik ilaçlara maruziyetten dolayı yüksek insidans ve prevelansa sahiptir. Sistemik lupus eritematotozuslu hastalarda TB miliyer yayılım, diffüz konsolidasyon veya primer TB radyolojik bulguları gösterme eğilimindedir.^[49]

Çoklu İlaça Dirençli Tüberkülozda Radyolojik Manifestasyonlar

Antitüberküloz ilaç direnci küresel TB kontrol başarısını tehdit eden önemli bir halk sağlığı sorunudur. İlaç direncindeki önemli kaygılar ilaca dirençli organizmaların yayılımı ve dirençli organizmalarda kemoterapinin etkisiz olacağı korkusudur. İlavenen ÇİDT TB (çoklu ilaca dirençli tüberküloz) altta yatan hastalığa bağlı olarak, özellikle HIV ile enfekte hastalarda, yüksek mortalite hızına sahip olmasından ötürü ölümcül bir hastalıktır. ÇİDT TB görüntüleme bulguları ilaç duyarlı TB'lilerinkinden temelde ayrılamaz. Buna rağmen çoklu kaviteler ve bronşektazi ve kalsifiye granülomlar gibi kroniklik bulguları ÇİDT TB'li hastalarda daha sıktır.^[50] ÇİDT TB'nin radyolojik özellikleri ve ilaç direncinin kazanılma biçimi arasında güçlü bir korelasyon görülmektedir. Anti-TB tedavi öyküsü olmayan veya 1 ay

dan daha kısa süreli tedavi öyküsü olan ÇİDT TB'ye tutulan primer ilaç dirençli hastaların nonkaviter konsolidasyon, plevral effüzyon ve hastalığın primer tüberküloz paternini gösterdiği bulunmuştur.^[51] Genişletilmiş ilaç dirençli TB, rifampin ve izoniazid yanı sıra kinolon ailesinden en az bir üyeye ve ikinci aşama TB tedavilerinden (kanamisin, kapreomisin veya amikasin) herhangi bir üyeye direnç gelişimi olarak tanımlanır.^[52] Genişletilmiş ilaç dirençli TB tedavi seçeneklerinin azalmasından dolayı ÇİDT TB'den daha yüksek bir mortalite oranı ile ilişkilidir. Genişletilmiş ilaç dirençli TB'un epidemiyoloji ve görüntüleme bulguları iyi çalışılmamakla beraber genişletilmiş ilaç dirençli TB yayılımının yüksek HIV prevalansı ve zayıf enfeksiyon kontrolü ile yakından alakalı olduğuna inanılır.^[52] Genişletilmiş ilaç dirençli TB'un radyolojik bulguları için herhangi bir bildiri yoktur ama deneyimlere göre bu hastalık AIDS hastalarında primer TB'un ileri bir şekli (lenfadenopati ile birlikte veya değil yaygın konsolidasyon) ile ve AIDS olmayan hastalarda ÇİDT TB'un ileri bir şekli (konsolidatif veya nodüler lezyonlar içinde çoklu kaviter lezyonlar) olarak ortaya çıkmaktadır.

Ülkemizde yeni bir veri kayıt ve bildirim sistemine geçme konusundaki ihtiyacı saptayan ve öneriler sunan toplantı ve yayınlar yapılmıştır. Bunlar arasında Özkara ve ark.^[53] tarafından 1995 yılında hazırlanan tüberkülozda tanımlar makalesi, Verem Savaş Daire Başkanlığı (VSDB) tarafından hazırlanan 1996 yılındaki Verem Danışma Kurulu kararları^[54] sayılabilir. Bunların dışında Türkiye Ulusal Verem Savaşı Dernekleri Federasyonu (TUVSDF), Türkiye Solunum Araştırmaları Derneği ve Toraks Derneği başta olmak üzere birçok ulusal kongre konuşmasında ve ulusal dergilerde yayınlanan birçok makalede bu konu gündeme getirilmiştir.^[54] VSDB tarafından 1998 yılında bir tanı, tedavi ve takip kitabı yayınlanmış,^[55] fakat uygulanması gerektiği bir genelge ile dispanser, hastane ve diğer kurumlara bildirilmemiştir. Bu nedenle bu kitaptaki önerilerin uygulanması konusunda kafa karışıklıkları olmuştur. VSDB ile UVSDF tarafından 1999 yılında yayımlanan kılavuz taslağı, bazı eksikliklerine karşın, bir ulusal TB programı bütünlüğü sunmak amacıyla tartışmaya açılmıştır.^[56]

Kaynaklar

1. Demiralay R. Çocuklarda primer tüberkülozun klinik, epidemiyolojik ve immünolojik özelliklerinin araştırılması. *Solunum* 1999;1:54-8.
2. Oymak S. Tüberkülozun klinik belirti ve bulguları. *İnfeksiyon Hastalıkları Serisi* 2001;4:22-9.

3. Houben EN, Nguyen L, Pieters J. Interaction of pathogenic mycobacteria with the host immune system. *Curr Opin Microbiol* 2006;9(1):76-85.
4. Kaufmann SH. Protection against tuberculosis: cytokines, T cells, and macrophages. *Ann Rheum Dis* 2002; 61[suppl 2]:ii54-ii58.
5. Ober WB. Ghon but not forgotten: Anton Ghon and his complex. *Pathol Annu* 1983;18:79-85.
6. American Thoracic Society. Diagnostic standards and classification of tuberculosis. *Am Rev Respir Dis* 1990;142(3):725-35.
7. MacGregor RR. Tuberculosis: from history to current management. *Semin Roentgenol* 1993;28(2):101-8.
8. Barnes PF, Cave MD. Molecular epidemiology of tuberculosis. *N Engl J Med* 2003;349(12):1149-56.
9. Small PM, Hopewell PC, Singh SP, Paz A, Parsonnet J, Ruston DC, et al. The epidemiology of tuberculosis in San Francisco. A population-based study using conventional and molecular methods. *N Engl J Med* 1994;330(24):1703-9.
10. Alland D, Kalkut GE, Moss AR, McAdam RA, Hahn JA, Bosworth W, et al. Transmission of tuberculosis in New York City. An analysis by DNA fingerprinting and conventional epidemiologic methods. *N Engl J Med* 1994;330(24):1710-6.
11. Jones BE, Ryu R, Yang Z, Cave MD, Pogoda JM, Oyata M, et al. Chest radiographic findings in patients with tuberculosis with recent or remote infection. *Am J Respir Crit Care Med* 1997;156(4 Pt 1):1270-3.
12. Geng E, Kreiswirth B, Burzynski J, Schluger NW. Clinical and radiographic correlates of primary and reactivation tuberculosis: a molecular epidemiology study. *JAMA* 2005;293(22):2740-5.
13. Lee KS, Song KS, Lim TH, Kim PN, Kim IY, Lee BH. Adult-onset pulmonary tuberculosis: findings on chest radiographs and CT scans. *Am J Roentgenol* 1993;160(4):753-8.
14. Weber AL, Bird KT, Janower ML. Primary tuberculosis in childhood with particular emphasis on changes affecting the tracheobronchial tree. *Am J Roentgenol* 1968;103(1):123-32.
15. Leung AN, Müller NL, Pineda PR, FitzGerald JM. Primary tuberculosis in childhood: radiographic manifestations. *Radiology* 1992;182(1):87-91.
16. Pombo F, Rodríguez E, Mato J, Pérez-Fontán J, Rivera E, Valvueno L. Patterns of contrast enhancement of tuberculous lymph nodes demonstrated by computed tomography. *Clin Radiol* 1992;46(1):13-7.
17. Im JG, Song KS, Kang HS, Park JH, Yeon KM, Han MC, et al. Mediastinal tuberculous lymphadenitis: CT manifestations. *Radiology* 1987;164(1):115-9.
18. Leung AN. Pulmonary tuberculosis: the essentials. *Radiology* 1999;210(2):307-22.

19. Woodring JH, Vandiviere HM, Fried AM, Dillon ML, Williams TD, Melvin IG. Update: the radiographic features of pulmonary tuberculosis. *Am J Roentgenol* 1986;146(3):497-506.
20. Krysl J, Korzeniewska-Kosela M, Müller NL, FitzGerald JM. Radiologic features of pulmonary tuberculosis: an assessment of 188 cases. *Can Assoc Radiol J* 1994;45(2):101-7.
21. Sochocky S. Tuberculoma of the lung. *Am Rev Tuberc* 1958;78(3):403-10.
22. Goo JM, Im JG, Do KH, Yeo JS, Seo JB, Kim HY, et al. Pulmonary tuberculoma evaluated by means of FDG PET: findings in 10 cases. *Radiology* 2000;216(1):117-21.
23. Hara T, Kosaka N, Suzuki T, Kudo K, Niino H. Uptake rates of 18F-fluorodeoxyglucose and 11C-choline in lung cancer and pulmonary tuberculosis: a positron emission tomography study. *Chest* 2003;124(3):893-901.
24. Epstein DM, Kline LR, Albelda SM, Miller WT. Tuberculous pleural effusions. *Chest* 1987;91(1):106-9.
25. Im JG, Itoh H, Lee KS, Han MC. CT-pathology correlation of pulmonary tuberculosis. *Crit Rev Diagn Imaging* 1995;36(3):227-85.
26. Im JG, Itoh H, Shim YS, Lee JH, Ahn J, Han MC, et al. Pulmonary tuberculosis: CT findings--early active disease and sequential change with antituberculous therapy. *Radiology* 1993;186(3):653-60.
27. Lee JY, Lee KS, Jung KJ, Han J, Kwon OJ, Kim J. Pulmonary tuberculosis: CT and pathologic correlation. *J Comput Assist Tomogr* 2000;24(5):691-8.
28. Lee KS, Im JG. CT in adults with tuberculosis of the chest: characteristic findings and role in management. *Am J Roentgenol* 1995;164(6):1361-7.
29. Choi YW, Jeon SC, Seo HS, Park CK, Park SS, Hahm CK, et al. Tuberculous pleural effusion: new pulmonary lesions during treatment. *Radiology* 2002;224(2):493-502.
30. Kwong JS, Carignan S, Kang EY, Müller NL, FitzGerald JM. Miliary tuberculosis. Diagnostic accuracy of chest radiography. *Chest* 1996;110(2):339-42.
31. McGuinness G, Naidich DP, Jagirdar J, Leitman B, McCauley DI. High resolution CT findings in miliary lung disease. *J Comput Assist Tomogr* 1992;16(3):384-90.
32. Oh YW, Kim YH, Lee NJ, Kim JH, Chung KB, Suh WH, et al. High-resolution CT appearance of miliary tuberculosis. *J Comput Assist Tomogr* 1994;18(6):862-6.
33. Hong SH, Im JG, Lee JS, Song JW, Lee HJ, Yeon KM. High resolution CT findings of miliary tuberculosis. *J Comput Assist Tomogr* 1998;22(2):220-4.
34. Im JG, Itoh H, Han MC. CT of pulmonary tuberculosis. *Semin Ultrasound CT MR* 1995;16(5):420-34.
35. Moon WK, Im JG, Yeon KM, Han MC. Tuberculosis of the central airways: CT findings of active and fibrotic disease. *AJR Am J Roentgenol* 1997;169(3):649-53.
36. Kim Y, Lee KS, Yoon JH, Chung MP, Kim H, Kwon OJ, et al. Tuberculosis of the trachea and main bronchi: CT findings in 17 patients. *AJR Am J Roentgenol* 1997;168(4):1051-6.
37. Ikezoe J, Takeuchi N, Johkoh T, Kohno N, Tomiyama N, Kozuka T, et al. CT appearance of pulmonary tuberculosis in diabetic and immunocompromised patients: comparison with patients who had no underlying disease. *Am J Roentgenol* 1992;159(6):1175-9.
38. Keane J, Gershon S, Wise RP, Mirabile-Levens E, Kasznica J, Schwieterman WD, et al. Tuberculosis associated with infliximab, a tumor necrosis factor alpha-neutralizing agent. *N Engl J Med* 2001;345(15):1098-104.
39. Gardam MA, Keystone EC, Menzies R, Manners S, Skamene E, Long R, et al. Anti-tumour necrosis factor agents and tuberculosis risk: mechanisms of action and clinical management. *Lancet Infect Dis* 2003;3(3):148-55.
40. World Health Organization. Programmes and Projects. Tuberculosis. Address TB/HIV, ÇİDT / XDR-TB and other challenges. www.who.int/tb/challenges/en/. (Accessed May 21, 2008).
41. Girardi E, Antonucci G, Vanacore P, Palmieri F, Matteelli A, Iemoli E, et al. Tuberculosis in HIV-infected persons in the context of wide availability of highly active antiretroviral therapy. *Eur Respir J* 2004;24(1):11-7.
42. Aaron L, Saadoun D, Calatroni I, Launay O, Mémain N, Vincent V, et al. Tuberculosis in HIV-infected patients: a comprehensive review. *Clin Microbiol Infect* 2004;10(5):388-98.
43. Shelburne SA 3rd, Hamill RJ. The immune reconstitution inflammatory syndrome. *AIDS Rev* 2003;5(2):67-79.
44. Murray JF, Mills J. Pulmonary infectious complications of human immunodeficiency virus infection. Part I. *Am Rev Respir Dis* 1990;141(5 Pt 1):1356-72.
45. Barnes PF, Bloch AB, Davidson PT, Snider DE Jr. Tuberculosis in patients with human immunodeficiency virus infection. *N Engl J Med* 1991;324(23):1644-50.
46. Goodman PC. Pulmonary tuberculosis in patients with acquired immunodeficiency syndrome. *J Thorac Imaging* 1990;5(2):38-45.
47. Leung AN, Brauner MW, Gamsu G, Mlika-Cabanne N, Ben Romdhane H, Carette MF, et al. Pulmonary tuberculosis: comparison of CT findings in HIV-seropositive and HIV-seronegative patients. *Radiology* 1996;198(3):687-91.
48. Chung MJ, Goo JM, Im JG. Pulmonary tuberculosis in patients with idiopathic pulmonary fibrosis. *Eur J Radiol* 2004;52(2):175-9.
49. Kim HY, Im JG, Goo JM, Lee JK, Song JW, Kim SK. Pulmonary tuberculosis in patients with systematic lupus erythematosus. *Am J Roentgenol* 1999;173(6):1639-42.
50. Chung MJ, Lee KS, Koh WJ, Kim TS, Kang EY, Kim SM, et al. Drug-sensitive tuberculosis, multidrug-resistant tuberculosis, and nontuberculous mycobacterial pulmonary disease in nonAIDS adults: comparisons of thin-section CT findings. *Eur Radiol* 2006;16(9):1934-41.

51. Fishman JE, Sais GJ, Schwartz DS, Otten J. Radiographic findings and patterns in multidrug-resistant tuberculosis. *J Thorac Imaging* 1998;13(1):65-71.
52. Yew WW, Leung CC. Management of multidrug-resistant tuberculosis: Update 2007. *Respirology* 2008;13(1):21-46.
53. Özkara Ş, Şipit T, Çalışır HC. Dirençlilik ve tedavi açısından tüberkülozda bazı terimler. *Solunum Hastalıkları* 1995;6:349-55.
54. Verem Danışma Kurulu Kararları, 2-3 Temmuz 1996. *Toraks Bülteni* 1996;1(2):33-45.
55. Verem Savaşı Daire Başkanlığı ve Sağlık Projesi Genel Koordinatörlüğü. *Tüberküloz Hastalarının Tanı, Tedavi ve izlenmesi*. Ankara: 1998.
56. Özkara Ş, Aktaş Z, Özkan S, Ecevit H. *Verem Savaşı Daire Başkanlığı, Türkiye’de Tüberkülozun Kontrolü için Kılavuz*. Ankara: 1999.