

# Soliter Pulmoner Nodül Olarak Saptanan İntralober Pulmoner Sekestrasyon Olgusu

## An Intralobar Pulmonary Sequestration Case Detected as a Solitary Pulmonary Nodule

Ayşe HAVAN, Aslıhan ALTIN, Nesrin KIRAL,  
Ali FİDAN, Sevda ŞENER CÖMERT, Benan ÇAĞLAYAN

Dr. Lütfi Kırdar Kartal Eğitim ve Araştırma Hastanesi, Göğüs Hastalıkları Kliniği, İstanbul

### Özet

Pulmoner sekestrasyon, akciğerin nadir görülen doğumsal malformasyonudur. Normal bronkopulmoner sistemden köken alan ve aberran sistemik arterden kanlanan, fonksiyone olmayan akciğer dokusu ile karakterizedir. İntralober ve ekstralober olmak üzere iki tipi vardır. İntralober pulmoner sekestrasyonlar visseral plevra ile, ekstralober pulmoner sekestrasyonlar ise kendine ait bir plevra ile çevrilidir. Radyolojik olarak pnömonik infiltrasyon, kistik görünüm ve daha nadir olarak nodül ve kitle görüntüleri verebilir. Polikliniğimizde soliter pulmoner nodül nedeniyle tetkik edilen hastaya intralober pulmoner sekestrasyon tanısı konuldu. Bu olgu soliter pulmoner nodül ayırıcı tanısında pulmoner sekestrasyonların alınması gerektiğini vurgulamak için sunuldu.

**Anahtar sözcükler:** Soliter pulmoner nodül; intralober pulmoner sekestrasyon; ayırıcı tanı.

### Summary

*Pulmonary sequestration is a rare congenital malformation of the lung. It is characterized by a nonfunctioning lung tissue originating from the bronchopulmonary system that has anomalous systemic arterial blood supply. The two forms of pulmonary sequestration are intrapulmonary, which is surrounded by normal lung tissue, and extrapulmonary, which has its own pleural investment. Radiologically, they may present as pneumonic infiltration, cystic nodules, and rarely, mass images. The patient was evaluated in our clinic for solitary pulmonary nodule and diagnosed as intralobar pulmonary sequestration. We decided to publish this case to remind physicians that in the differential diagnosis of solitary pulmonary nodules, pulmonary sequestration should be kept in mind.*

**Key words:** Solitary pulmonary nodule; intralobar pulmonary sequestration; differential diagnosis.

### Giriş

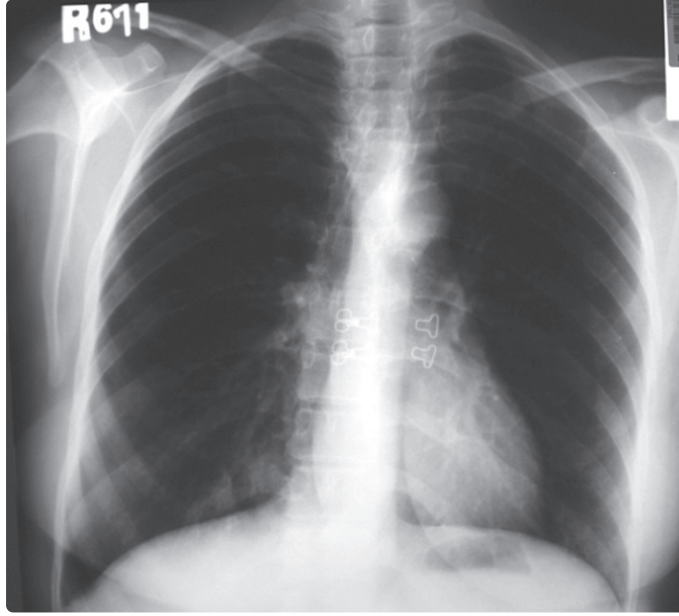
Pulmoner sekestrasyonlar normal trakeobronşiyal ağaçla ilişkisi olmayan, kendi sistemik arteryel kaynağı olan, anormal akciğer dokusundan oluşan doğumsal lezyonlardır.<sup>[1]</sup> İntralober ve ekstralober olmak üzere iki alt grubu vardır. İntralober pulmoner sekestrasyonlar visseral plevra ile, ekstrapulmoner sekestrasyonlar kendine ait plevra ile çevrilidir.<sup>[2]</sup> Her ikisi de aynı kişide

görülebilir.<sup>[3]</sup> İntralober pulmoner sekestrasyon genellikle akciğerin alt loblarında görülmektedir.<sup>[4]</sup> Kanlanmasını sistemik bir arterden alır ve bronşiyal ağaç veya pulmoner arterlerle bağlantısı yoktur.<sup>[5]</sup>

Bu yazıda, göğüs hastalıkları polikliniğinde soliter pulmoner nodül nedeni ile tetkik edilen ve intralober pulmoner sekestrasyon tanısı konan bir hasta sunuldu.

**İletişim:** Dr. Sevda Şener Cömert,  
Pembe Köşk Sok., Emek Apt. No:16/14,  
Kadıköy 34732 İstanbul  
**Tel:** 0216 - 441 39 00

**Başvuru tarihi:** 04.04.2011  
**Kabul tarihi:** 01.08.2011  
**e-posta:** sevdasener2@yahoo.com



**Şekil 1.** Sağ alt zonda parakardiyak yuvarlak homojen olmayan dansite.

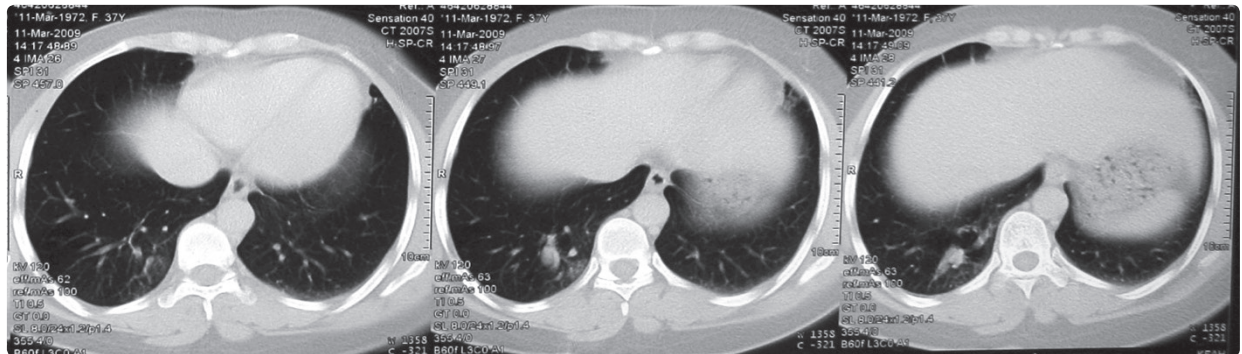
## Olgu Sunumu

Otuz yedi yaşında kadın hasta hemoptizi, öksürük, halsizlik şikayetleri ile başvurdu. Hastanın fiziksel muayenesinde sol alt alanda nadir ekspiratuvar ronküsler duyuldu. Hastanın sigara öyküsü yoktu. Üç yıldır astım nedeniyle tedavi görüyordu. Akciğer grafisinde sağ alt zonda parakardiyak yuvarlak homojen olmayan dansite görüldü (Şekil 1). Üç kez gönderilen balgam kültüründe aside dirençli basil (ARB) negatif olarak geldi. Hastanın toraks bilgisayarlı tomografisi (BT) çekildi. Toraks BT'sinde sağ akciğer alt lobda nodül ve etrafında infiltrasyon görüldü (Şekil 2).

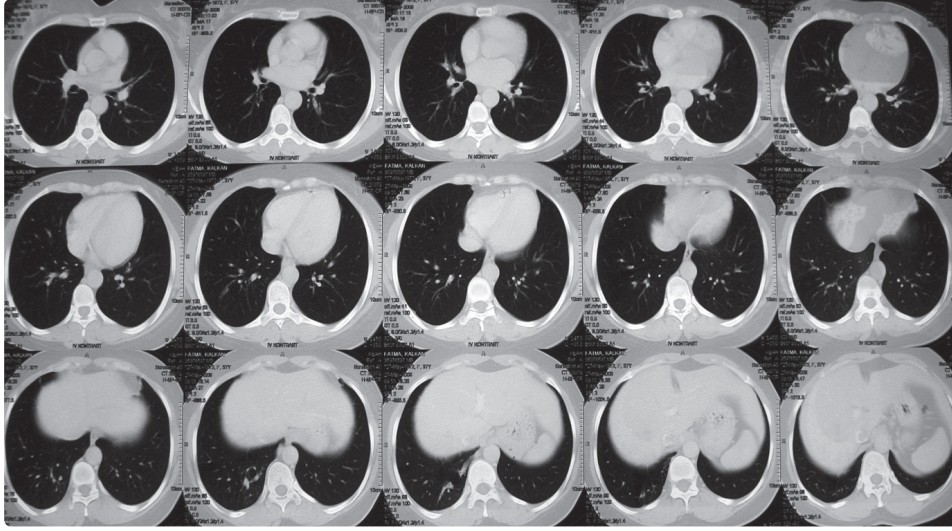
Hastanın laboratuvar bulgularında WBC:  $6.43.10^3/uL$ , Hb: 12.6 gr/dl, Hct: %40.3, Plt:  $242.10^3/uL$ , INR: 0.97, PT: 12.9 sn, aPTT: 33.5 sn olarak bulundu. SFT'sinde FVC: 3.84 lt (%113), FEV1: 3.02 lt (%102), FEV1: %78.6 ola-

rak saptandı. Hastaya bronkoskopi yapıldı, endobronşiyal lezyon görülmedi. Sağ alt lob posterior bazal segmentten alınan fırça ve lavaj sitolojisinde benign hücreler görüldü. Lavaj ARB ve tüberküloz kültür sonucu negatif olarak geldi. Hasta pulmoner nodül öntanısı ile takibe alındı. Üç ay ara ile çekilen toraks BT'lerinde değişiklik saptanmadı. Bir yıl sonraki kontrol toraks BT'sinde lezyonda değişiklik olduğu düşünüldü (Şekil 3).

Bu lezyonun arteriyovenöz malformasyon olabileceği düşünülerek toraks BT anjiyografisi istendi. Toraks BT anjiyografisinde sağ akciğer alt lob posterobazal yerleşimli hava kistleri ve konsolidasyon alanları içeren intrapulmoner kistik lezyon izlenmiş olup intralober sekestrasyonla uyumlu olduğu görüldü. Mevcut lezyon çölyak arterden beslenip pulmoner vene dökü-



**Şekil 2.** Toraks BT'sinde sağ akciğer alt lobda nodül ve etrafında infiltrasyon.

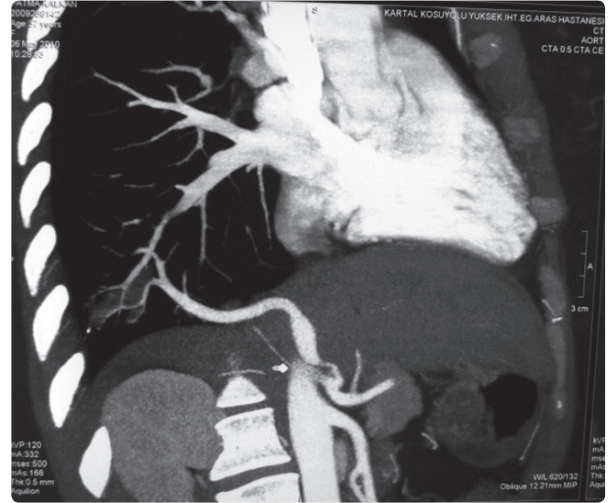


Şekil 3. Bir yıl sonraki kontrol toraks BT'sinde lezyonda değişiklik izlendi.

lüyordu (Şekil 4). Hasta sekestrasyon öntanısıyla göğüs cerrahisi kliniğine devredildi. Ameliyat edilen hastanın ameliyat sonrası patolojik incelemesi intralober sekestrasyon tanısını destekledi. Ameliyat sonrası şikayeti olmayan hasta göğüs hastalıkları polikliniğinde izleme alındı.

### Tartışma

Pulmoner sekestrasyon, ilk kez 1861 yılında Rochitansky ve Rectorzik tarafından aksesuar pulmoner lob şeklinde tanımlanmıştır.<sup>[6]</sup> Pulmoner sekestrasyonlar tüm pulmoner malformasyonların %0.15-6.45'ini oluşturur.<sup>[7]</sup> İntralober ve ekstralober olmak üzere iki alt grubu vardır. Sıklıkla alt loblarda yerleşimlidir ve sol hemitoraks predominansı gösterirler. Beslenmesini daha çok torasik aortadan alırlar. Tablo 1'de ekstralober ve intralober sekestrasyonların karakteristik özellikleri gösterilmiştir.<sup>[8]</sup> Bu tablodaki verilerle hastamız



Şekil 4. Toraks BT anjiyografisinde sağ akciğer alt lob posterobazal yerleşimli hava kistleri ve konsolidasyon alanları içeren intrapulmoner kistik lezyon, çölyak arterden beslenip pulmoner vene dökülüyor.

Tablo 1. Ekstralober ve intralober sekestrasyonların karakteristik özellikleri<sup>[8]</sup>

	Ekstralober	İnalober
Anatomi	Akciğerden ayrı	Akciğer parankimi içinde
Yerleşim	Alt loblarda	Bazal segmentlerin içinde
Predominant taraf	Sol	Sol
Yaş	%60'ı bir yaşından küçük	%50'si erişkin, 2 yaşın altında nadir
Erkek / Kadın	4 / 1	1 / 1
Arter	Sistemik (Sıklıkla torasik aortadan çıkar.)	Sistemik (Sıklıkla torasik aortadan çıkar.)
Ven	Sistemik (azygos)	Santral (pulmoner ven)
İlişkili anomaliler	Sık	Nadir
Orijin	Doğumsal	Doğumsal ya da edinsel

karşılaştırdığımızda, hastamızdaki lezyonun beklene- nin aksine sağda olduğu, abdominal aortanın ilk dalı olan çölyak arterden beslendiği görülmektedir. Çöl- yak arterden beslenen sekestrasyon olguları literatür- de nadir olarak bildirilmektedir.<sup>[9]</sup> Sekestrasyonun lo- kalizasyonu da tablodakine uygun olarak alt lob pos- terobazal segmentte bulunmuştur.

Sekestrasyon tanısı koymak için bazı kaynaklar toraks BT'sini yeterli görürken bazı kaynaklar da yeterli gör- meyip anjiyografiyi önermektedir. Tanıda altın stan- dard anjiyografidir. Bizim olgumuz pulmoner nodül nedeniyle poliklinik takibine alındı. Seri toraks BT'lerle takibinde değişiklik olduğu görüldü. Damarsal pato- loji olabileceği düşünülerek toraks BT anjiyografi ist- endi. Toraks BT anjiyografide intralober pulmoner se- kestrasyon düşünüldü.

Pulmoner sekestrasyonlar radyolojik olarak pnömonik infiltrasyon, enfekte olan olgularda hava sıvı seviyesi veren kistik görünüm, daha nadir nodül ve kitle gö- rüntüleri verebilir.<sup>[10,11]</sup>

Sekestrasyonların kesin tedavisi cerrahi rezeksiyondur. Olgular asemptomatik olsa da hastayı sık enfeksiyon, hemorajik komplikasyonlar ve malignite gelişme ris- kinden korumak için elektif şartlarda operasyon öne- rilmektedir. Lobektomi ve segmentektomi gibi anatomi- k rezeksiyonlar ve damarsal yapıların kesilmesi te- davinin ana prensipleridir.

Sonuç olarak, soliter pulmoner nodüllerin ayırıcı tanı- sında pulmoner sekestrasyonların da yer aldığı akıld a tutulmalıdır.

## Çıkar Çatışması

Yazar(lar) çıkar çatışması olmadığını bildirmişlerdir.

## Kaynaklar

1. Evans MG. Hydrops fetalis and pulmonary sequestra- tion. J Pediatr Surg 1996;31(6):761-4.
2. Stolpen AH, Carry JJ, Hatabu H, Gefter WB. Magnetic resonanceimaging of the thorax. In: Shields TW, Lo Cicero J, Ponn RB, editors. General thoracic surgery. 5th ed. Philadelphia: Lippincott Williams & Wilkins; 2000. p. 184.
3. Özdemir N, Akal M, Tunçözgür B, Yavuzer S. A new type of pulmonary sequestration (Case report). J Ankara Medical School 1992;14:405-9.
4. Oxman LM. Intralobar sequestration causing hemoptysis and hemothorax. NY State J Med 1974;74(6):961-2.
5. Pratter MR, Kaemmerlen JT, Erickson AD. Bloody pleural effusion associated with an intralobar pulmonary se- questration. Chest 1979;75(3):394-5.
6. Shamji FM, Sachs HJ, Perkins DG. Cystic disease of the lungs. Surg Clin North Am 1988;68(3):581-620.
7. Halkic N, Cuénoud PF, Corthésy ME, Ksontini R, Boumghar M. Pulmonary sequestration: a review of 26 cases. Eur J Cardiothorac Surg 1998;14(2):127-33.
8. Sipahi S, Gürsu RU, Köksal C, Gürel Sayın A, Karayel T. A case of intralobar pulmonary sequestration and the re- view of the literature. Cerrahpaşa J Med 2000;31(3):168-71.
9. Prasad R, Garg R, Kumar Verma S. Intralobar sequestra- tion of lung. Lung India 2009;26(4):159-61.
10. Shaw D. The chest in children. In: Sutton D, editor. A text- book of radiology and medical imaging. 5th ed. London: Churchill Livingstone;1992. p. 500.
11. Sancak T, Fitöz S, Bilgiç S, Sanlıdilek U. Pulmoner sekestra- syon: MRA bulguları. Tanısal ve Girişimsel Radyoloji Der- gisi 2000;6(3):381-3.