

Ankaferd "Blood Stopper" in Tükrük Bezi Kanamasında Etkinliği

Effectiveness of Ankaferd Blood Stopper on Salivary Gland Bleeding

Cenk EVREN,¹ Fikret ÇINAR,² Selda SARIKAYA,² Atilla ALPAY,³ Sibel BEKTAŞ⁴

¹Medilife Cerrahi Tıp Merkezi, KBB Hastalıkları Kliniği, İstanbul

²Zonguldak Karaelmas Üniversitesi Tıp Fakültesi, KBB Hastalıkları Anabilim Dalı, Zonguldak

³Zonguldak Karaelmas Üniversitesi Tıp Fakültesi, Göz Hastalıkları Anabilim Dalı, Zonguldak

⁴Zonguldak Karaelmas Üniversitesi Tıp Fakültesi, Patoloji Anabilim Dalı, Zonguldak

Özet

Amaç: Bu çalışmanın amacı Ankaferd "Blood Stopper" in (ABS) tükrük bezi dokusu üzerinde kanama durdurucu etkisini incelemektir.

Gereç ve Yöntem: Çalışmada 15 erişkin Wistar Albino cinsi sıçan kullanıldı. Uygun diseksiyon işlemi sonrasında sağ submandibuler glandları tam kat kesilip 0.2 cc ABS damlatıldı. Sol glanda da aynı kesi işlemi sonrasında salin emdirilmiş tampon ile baskı yapıldı. İki tarafın kanama süreleri ölçüldü.

Bulgular: Kanama zamanı ABS uygulanan tarafta 21.9 ± 8.9 saniye, salin emdirilmiş tampon ile baskı yapılan tarafta 89.8 ± 33.9 saniye olarak bulundu. ABS uygulanan tarafta kanama zamanı anlamlı olarak kısa bulundu.

Sonuç: Yeni bir hemostatik ajan olarak ABS'nin tükrük bezlerinde kanamayı kontrol etmek için potansiyel bir yararı olabilir. Doku üzerinde histopatolojik etkilerini incelemek, olası toksik etkilerini belirlemek için daha çok ileriye dönük kontrollü çalışmalara ihtiyaç vardır.

Anahtar sözcükler: Ankaferd "Blood Stopper"; hemostaz; submandibuler bez.

Abstract

Background: The aim of this study was to investigate the hemostatic effect of Ankaferd Blood Stopper (ABS) on salivary gland tissue.

Methods: Fifteen adult Wistar Albino rats were used in this study. After an appropriate dissection, the right submandibular glands were incised through all layers and 0.2 cc of ABS was administered. After performing the same procedure on the left glands, compression was applied with a saline-moistened pack. The duration of bleeding on both sides was measured.

Results: The duration of bleeding was 21.9 ± 8.9 seconds in the ABS administered side, whereas the duration of bleeding was found to be 89.8 ± 33.9 seconds in the side in which only a saline-moistened pack was applied. The duration of bleeding was significantly shorter in the ABS administered side.

Conclusion: ABS as a novel hemostatic agent could have a potential benefit in controlling bleeding from salivary glands. Further prospective controlled studies are required to investigate its pathological effects on the tissue and to determine possible toxic effects.

Key words: Ankaferd Blood Stopper; hemostasis; submandibular gland.

İletişim: Dr. Cenk Evren.
Beylikdüzü Migros Kavşağı Hürriyet Cad. No: 1
Yakuplu, Beylikdüzü, İstanbul
Tel: 0212 - 866 80 80

Başvuru tarihi: 30.10.2011
Kabul tarihi: 25.01.2012
e-posta: drcenkevren@yahoo.com

Giriş

Submandibuler ve parotis bezi majör tükürük bezlerindedir. Yapılan cerrahi girişimler fonksiyonel açıdan önemli sinirlere komşu olduğundan morbiditeyi artırır. Ameliyat sırasında olan minimal bir kanama dahi görüşü bozup istenmeyen komplikasyonlara yol açabilir. Bu komplikasyonlardan en sık görüleni fasyal sinir parezisi. Süperfisyal parotidektomi sonrası fasyal sinir parezisi insidansı literatürde %12.1-%40 arasındadır.^[1,2] Son birkaç yılda, cerrahi işlem sırasında hemostazı artırmak için çeşitli topikal hemostatik ajanlar ve yapıştırıcılar kullanılmaya başlanmıştır.^[3] Ankaferd "Blood Stopper" (ABS) ülkemizde yeni kullanılmaya başlayan kan durdurucu bir ajandır. Etkisini koagülasyon faktörleri yoluyla değil, fizyolojik olarak eritrosit agregasyonu yoluyla göstermektedir. ABS yaralı cilt ya da mukozaya doğrudan uygulama, püskürtme veya örtü materyaline eklenerek uygulanabilen tescilli bir üründür. Bildiğimiz kadarıyla ABS'nin tükürük bezleri üzerine etkisini gösteren bir çalışma henüz yoktur.

Bu çalışmanın amacı, deneysel olarak sıçanlarda oluşturulan submandibuler bez kanamasında ABS'nin kanamayı durdurucu etkinliğini saptamaktır.

Gereç ve Yöntem

Çalışmanın başlangıcında Zonguldak Karaelmas Üniversitesi Tıp Fakültesi Araştırma Ünitesi Etik Kurulu'ndan deneysel hayvan çalışması onayı alındı. Çalışmada ağırlıkları 250-350 gram arasında değişen 15 adet 3-6 aylık Wistar Albino cinsi sıçan kullanıldı. Sıçanlar, 27-30°C sıcaklıkta, 12 saat karanlık ve 12 saat doğal ışık alan, iyi havalandırılmış kafeslere, su ve kuru sıçan yemine kolay erişebilecek şekilde yerleştirildi.

Sıçanların anesteziinde ketamin ve ksilazin birlikte kullanıldı. Ketamin 50 mg/kg/im (Ketalar; Parke Davis, Eczacıbaşı, İstanbul, Türkiye) ve ksilazin 10 mg/kg/im (Rompun; Bayer AG, Leverkusen, Almanya) dozlarında yapıldı. İşlemin devamında anestezi ihtiyacı olan sıçanlara ek doz yapıldı. ABS Trend Teknoloji İlaç AŞ'den (İstanbul, Türkiye) satın alındı.

Sıçanlar sırt üstü yatırılıp boyunları ekstansiyona getirildi. Hayvanların derilerinde ilgili bölgeler antiseptik sıvı ile temizlendi. Mentumun hemen altından orta hatta 2 cm'lik dikey insizyon yapıldı. Cilt ve cilt altı geçildi. Her 2 tarafta submandibuler gland açığa çıkartıldı (Şekil 1a, b). Sağ submandibuler gland uzun eksenine boyunca tam kat kesildi. Kanama bölgesine 0.2 cc ABS

damlatılarak kanama bitene kadar olan süre ölçüldü (Çalışma grubu) (Şekil 1c). Ardından sol submandibuler glanda tam kat insizyon yapıldı. Oluşan kanama salin emdirilmiş tampon ile baskı altına alındı. Her 5 sn baskı sonucu tampon kaldırılıp kanama kontrol edildi. Kanama durana kadar olan süre kayıt edildi (Kontrol grubu). Kanama süresi, kanama başlangıcı (veya submandibuler glandın kesilmesi) ile kanamanın durdurulmasına kadar geçen süre olarak tanımlandı. Kanama başlangıç ve bitiş zamanları, bir araştırmacı tarafından bir kronometre ile saniye olarak ölçüldü. Kanamalar durdurulduktan sonra her 2 submandibuler gland eksize edildi. Eksizyon yerlerindeki minimal kanamalar ABS emdirilmiş pamuk uygulanarak durduruldu. Operasyon sırasında koter ya da bağlama kullanılmadı. Katlar usulüne uygun kapatılarak operasyona son verildi. Sıçanlar operasyon sonrası 20 gün ödem, hematoma ve enfeksiyon açısından takip edildi.

Sıçanların çıkarılan submandibuler glandları %10'luk formaldehit solüsyonu içerisinde 24 saat fikse edildi. Doku parçaları parafine gömülerek 5 µm kalınlığında kesitler alındı. ABS'nin erken dönem etkisi Hematoksilen-Eozin (H-E) ile boyanarak patoloji uzmanı tarafından ışık mikroskobu ile incelendi.

Tüm istatistiksel analizler "SPSS for Windows ver. 13.0" programı kullanılarak yapıldı (SPSS Inc., Chicago, Illinois). Her grubun ortalamaları ve standart sapmalarını belirlemek için tanımlayıcı yöntemler kullanıldı. p<0.05 değeri anlamlı olarak belirlendi ve anlamlı sonuçlar Mann-Whitney U testi ile değerlendirildi.

Bulgular

Kanama süresi (kanama zamanı) tüm kesilerde ölçüldü (Tablo 1). ABS uygulanan tarafta ortalama kanama zamanı 21.9±8.9 saniyeydi. Kontrol grubunda 89.8±33.9 saniyeydi. ABS uygulanan tarafta ortalama kanama zamanı, salin emdirilmiş tampon tarafından anlamlı olarak daha kısaydı (p<0.05). Sıçanların 20 günlük takiplerde hiçbirinde yara yerinde ödem, hematoma ya da enfeksiyon gelişmedi.

Histopatolojik olarak değerlendirildiğinde ABS damlatılan taraflarda fibrinoid materyal içindeki eritrosit agregatları dikkat çekiciydi (Şekil 1d). Glandlar arasında herhangi bir fark gözlenmedi.

Tartışma

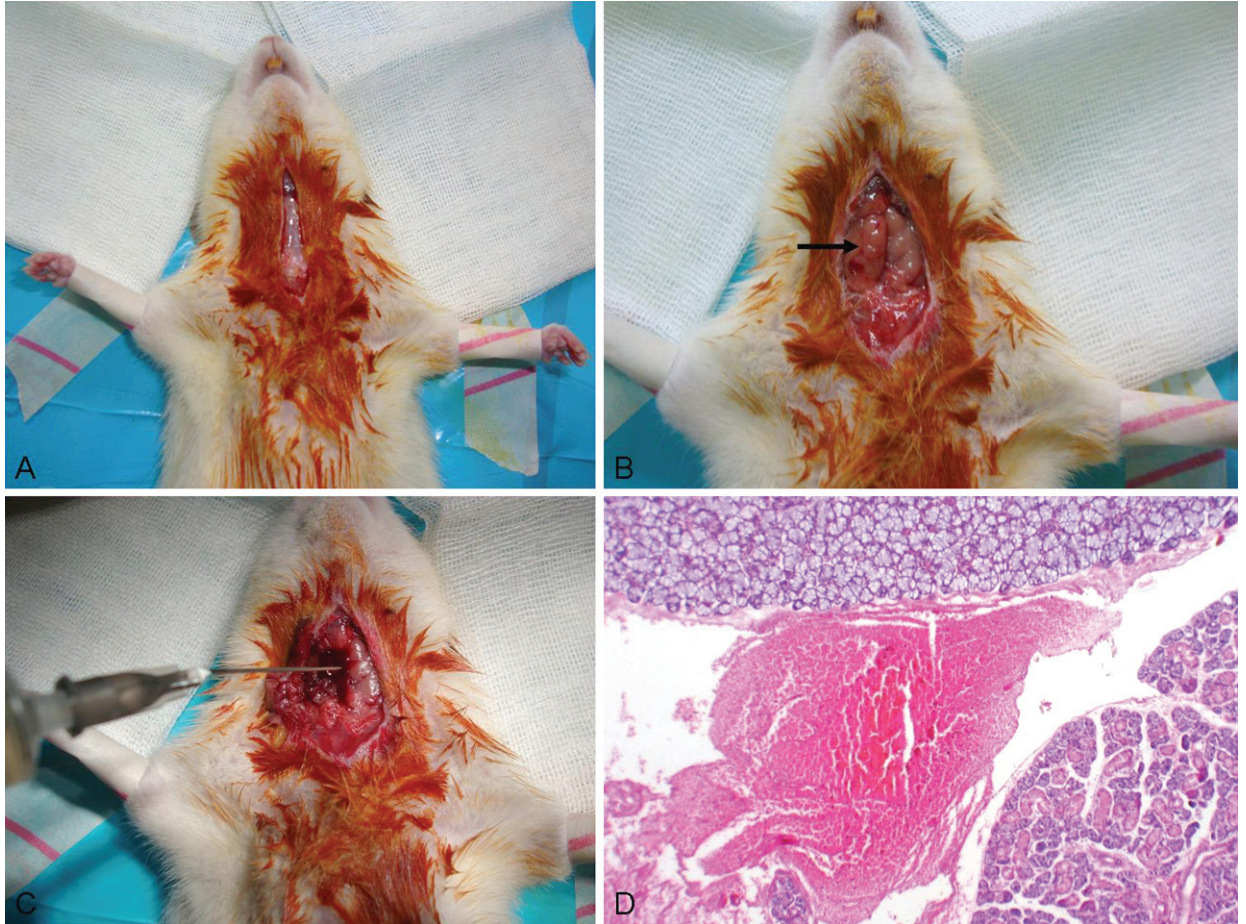
Son yıllarda birçok cerrahi disiplinde hemostazı ar-

Tablo 1. Çalışma grubu ve kontrol grubundaki kanama süreleri

	n	Minimum (sn)	Maksimum (sn)	Ortalama	Standart Sapma
Çalışma grubu	15	12.0	45.0	21.9	8.9
Kontrol grubu	15	29.0	142.0	89.8	33.9

tırmak için tasarlanmış biyocerrahi ajanların kullanımını artmıştır. ABS, kanama tedavisinde kullanılan tedavi potansiyeline sahip yeni bir hemostatik ajandır. Türkiye’de dental cerrahi ve eksternal kanama tedavisinde topikal olarak kullanılması için onay almıştır.^[4,5] ABS sıvısı bitki özü karışımıdır. ABS’deki bitki özleri oranları yaklaşık aşağıdaki gibidir: *Alpinia officinarum* 7 mg/100 mL; *Glycyrrhiza glabra* 9 mg/100 mL; *Thymus vulgaris* 5 mg/100 mL; *Urtica dioica* 6 mg/100 mL ve *Vitis vinifera* 8 mg/100 mL. Bu bitkilerin herbirinin endotel, kan hücreleri, anjiyogenez, hücre proliferas-

yon, vasküler dinamikler ve hücre mediatörleri üzerine farklı etkileri vardır.^[5] Yakın dönemde *in vitro* yapılan bir çalışmada, plazmaya ABS eklenmesinin koagülasyon faktörleri II, V, VII, VIII, IX, X, XI ve XIII’ün üzerine etkisi olmadığı gösterilmiştir.^[5] ABS’nin temel etki mekanizması, canlı eritrosit agregasyonu için fokal odaklar gösteren kapsüllü bir protein ağı oluşturmaktadır.^[5,6] Çalışmamızda da sıçanların çıkartılan glandlarının histopatolojik incelemesinde fibrinoid materyal içinde eritrosit agregasyonu izlendi. Glandlar arasında herhangi bir fark gözlenmedi. Bunun sebebinin



Şekil 1. (a) Orta hatta yapılan insizyon (b) sağ submandibuler gland (siyah ok), (c) sağ submandibuler glanda ABS uygulaması, (d) fibrinoid materyal içinde ABS tarafından uyarılan agregate eritrositler (H-E x 200).

Renkli şekiller derginin online sayısında görülebilir (www.keahdergi.org)

ABS uygulanmasından hemen sonra glandları çıkartmamız olduğunu düşünüyoruz. ABS'nin gland dokusu üzerinde uzun süreli histopatolojik etkisinin tam değerlendirilmesi için daha ileri çalışmalara ihtiyaç vardır.

ABS günümüzde birçok cerrahi branşta kullanılmaya başlanmıştır. Bilgili ve ark.^[6] yaptıkları çalışmada, domuz modelinde 40 saniyelik ABS tampon uygulamasının cilt laserasyonlarında kanamayı durdurmak için yeterli olduğunu bulmuşlardır. Kurt ve ark.^[7] çalışmalarında endoskopik müdahalede ABS topikal kullanımının, insan üst gastroentestinal sistem kanamalarını saniyeler içinde kontrol edebildiğini bulmuşlardır. İbiş ve ark.^[8] soliter rektal ülserin başarılı kanama kontrolü için topikal ABS kullanmışlardır. KBB cerrahisinde epistaksis^[9] ve tonsillektomide^[10] başarılı sonuçlar alınmıştır.

Majör tükrük bezlerinden olan submandibuler gland diseksiyonunda fasyal sinirinin marjinal dalı *N. hypoglossus* ve *N. lingualis*; parotis bezi cerrahisinde *N. facialis* risk altındadır. Bez diseksiyonu için standart bir teknik yoktur. Bazı cerrahlar sinir diseksiyonu ve kanama kontrolü için klemp kullanmayı, bazıları ise diseksiyonu hızlandırmak için hemostaz amacıyla ultrasonik bıçak, monopolar ve bipolar koagülasyon da dahil çeşitli yöntemler kullanmayı tercih ederler.^[11] Parotis cerrahisinde kanayan damarları koagüle ederek dokuları ayıran monopolar elektrokoterin kullanımı fasyal sinirde termal veya elektriksel yaralanma yaparak ameliyat sonrası dönemde sinir fonksiyonlarında zayıflığa yol açabilir.^[12] Kanamayı çabuk ve etkili bir şekilde durdurmak cerrahinin başarısını arttırır. Bu amaçla çalışmamızda ABS'nin tükrük bezi dokusu üzerine etkisini araştırdık. Kolay ulaşım açısından sıçan submandibuler tükrük bezi üzerinde çalışmayı uygun gördük.

Tokgöz ve ark.^[13] çalışmalarında parsiyel nefrektomi uyguladıkları sıçanlarda ABS'yi şırınga yardımıyla kanayan bölgeye uygulamışlar, ABS'yi efektif olarak bulmuşlardır. Biz de çalışmamızda ABS'yi şırınga yardımıyla gland dokusuna uyguladık.

Bildiğimiz kadarıyla bizim çalışmamız tükrük bezine ABS uygulanan ilk çalışmadır. Çalışmamızda ABS'nin 2 ml'lik ampul formunu kullandık. Submandibuler glandı tam kat kestikten sonra oluşan kanamada ABS'yi lokal olarak uyguladık. ABS damlattığımız tarafta kanamanın durma süresi (21.9±8.9 sn) baskı ile durdurmaya göre (89.8±33.9 sn) anlamlı olarak daha kısa sürdü. Bunun yanında submandibuler glandları tamamen çıkarttıktan sonra oluşan kanamaları da ABS'li tampon

ile durdurduk. Herhangi bir koter ya da bağlama yapmadık. 20 günlük takiplerimizde hiçbir sıçanda daha sonradan kanama ya da hematoma gelişmedi.

Günümüzde açık cerrahi girişim yanında parotis^[14] ve submandibuler glanda^[15] yönelik endoskopik girişimler de kullanılmaya başlamıştır. Endoskopik cerrahi sırasında kavitenin küçük olması nedeniyle oluşan minimal kanamalar dahi cerrahın görüşünü bozar. Ultrasonik bıçağın bu kanamaları durdurmada başarılı olduğu belirtilmektedir.^[14] Endoskopi konusunda sadece birkaç çalışma yapılmıştır ve cerrahi yöntem henüz tam olarak anlaşılmış değildir.^[16] Bu teknikte ABS kullanımının da değerlendirilmesi gerektiğini düşünmekteyiz.

Tasdelen Fisgin ve ark.^[17] yaptıkları çalışmada ABS'nin farklı gruplarda birçok bakteriye karşı antibakteriyel etkisini göstermişlerdir. ABS'nin bu etkisi içindeki bitki özlerinden kaynaklanır. Örnek olarak *Thymus vulgaris*'in gram (+) ve gram (-) bakterilere karşı bakteriyostatik aktivitesi vardır.^[18] Çalışmamızda cerrahi işlem öncesinde alanı antiseptik sıvıyla sildik. Sıçanlara herhangi bir antibiyotik uygulamamıza rağmen hiçbir sıçanda cerrahi sonrası dönemde lokal ya da sistemik enfeksiyon belirtisi izlenmedi. Bunun ABS'nin antibiyotik etkisini desteklediğini düşünmekteyiz.

Bilgili ve ark.^[19] tavşanlarda oral ABS uygulaması sonrası akut mukozal toksisite, hematotoksiste, hepatotoksiste, nefrotoksiste ve biyokimyasal toksiste gelişmediğini göstermişlerdir. Bu yazarlar, kısa dönem çalışmada toksisite belirtisi olmadığını ileri sürmüşlerdir. Literatürde bu ajanın kullanımı ile ilgili herhangi bir yan etki bildirilmemiştir.^[7,8] Bunun yanında ABS'nin sinirler üzerine etkisi net bilinmemektedir. Kalcioğlu ve ark.^[20] yaptıkları çalışmada sıçanlara intratimpanik ABS vermiş ve bazal DPOAE ölçümlerini yapmışlardır. Sonuçta lokal kullanımda bazı frekanslarda ototoksik etki görmüşlerdir. ABS'nin nörotoksik etkisini araştırmak için daha çok çalışmaya ihtiyaç vardır.

Bu çalışmada, topikal ABS uygulamasının tükrük bezi kanamasında hemostatik etkisi olduğu gösterilmiştir. ABS'nin sıçanlarda submandibuler bez kanamasında izotonik salin sıvısı ile karşılaştırıldığında kanama süresini kısaltarak etkili olduğu bulunmuştur. Tükrük bezi kanamasında olası yararını belirlemek için daha fazla çalışmaya ihtiyaç vardır.

Çıkar Çatışması

Yazar(lar) çıkar çatışması olmadığını bildirmişlerdir.

Kaynaklar

- Dallera P, Marchetti C, Campobassi A. Local capsular dissection of parotid pleomorphic adenomas. *Int J Oral Maxillofac Surg* 1993;22(3):154-7.
- Lee KJ, Fee WE Jr, Terris DJ. The efficacy of corticosteroids in postparotidectomy facial nerve paresis. *Laryngoscope* 2002;112(11):1958-63.
- Testini M, Marzaioli R, Lissidini G, Lippolis A, Logoluso F, Gurrado A, et al. The effectiveness of FloSeal matrix hemostatic agent in thyroid surgery: a prospective, randomized, control study. *Langenbecks Arch Surg* 2009;394(5):837-42.
- Kurtaran H, Ark N, Ugur S, Sert H, Ozboduroglu AA, Kosar A, et al. Effects of a topical hemostatic agent on an epistaxis model in rabbits. *Current Therapeutic Research* 2010;71(2):105-10.
- Goker H, Haznedaroglu IC, Ercetin S, Kirazli S, Akman U, Ozturk Y, et al. Haemostatic actions of the folkloric medicinal plant extract Ankaferd Blood Stopper. *J Int Med Res* 2008;36(1):163-70.
- Bilgili H, Kosar A, Kurt M, Onal IK, Goker H, Captug O, et al. Hemostatic efficacy of Ankaferd Blood Stopper in a swine bleeding model. *Med Princ Pract* 2009;18(3):165-9.
- Kurt M, Disibeyaz S, Akdogan M, Sasmaz N, Aksu S, Haznedaroglu IC. Endoscopic application of ankaferd blood stopper as a novel experimental treatment modality for upper gastrointestinal bleeding: a case report. *Am J Gastroenterol* 2008;103(8):2156-8.
- Ibis M, Kurt M, Onal IK, Haznedaroglu IC. Successful management of bleeding due to solitary rectal ulcer via topical application of Ankaferd blood stopper. *J Altern Complement Med* 2008;14(9):1073-4.
- Meric Teker A, Korkut AY, Kahya V, Gedikli O. Prospective, randomized, controlled clinical trial of Ankaferd Blood Stopper in patients with acute anterior epistaxis. *Eur Arch Otorhinolaryngol* 2010;267(9):1377-81.
- Teker AM, Korkut AY, Gedikli O, Kahya V. Prospective, controlled clinical trial of Ankaferd Blood Stopper in children undergoing tonsillectomy. *Int J Pediatr Otorhinolaryngol* 2009;73(12):1742-5.
- Colella G, Giudice A, Vicidomini A, Sperlongano P. Usefulness of the LigaSure vessel sealing system during superficial lobectomy of the parotid gland. *Arch Otolaryngol Head Neck Surg* 2005;131(5):413-6.
- Blankenship DR, Gourin CG, Porubsky EA, Porubsky ES, Klippert FN, Whitaker EG, et al. Harmonic Scalpel versus cold knife dissection in superficial parotidectomy. *Otolaryngol Head Neck Surg* 2004;131(4):397-400.
- Tokgöz H, Karakaya K, Hanci V, Abduşoğlu M, Erol B, Türksoy O, et al. Protective value of a folkloric medicinal plant extract against mortality and hemorrhage in a life-threatening renal trauma model. *Urology* 2010;75(6):1515.e9-14.
- Huang X, Zheng Y, Liu X, Sun W, Zeng L, Cai X, et al. A comparison between endoscope-assisted partial parotidectomy and conventional partial parotidectomy. *Otolaryngol Head Neck Surg* 2009;140(1):70-5.
- Song CM, Jung YH, Sung MW, Kim KH. Endoscopic resection of the submandibular gland via a hairline incision: a new surgical approach. *Laryngoscope* 2010;120(5):970-4.
- Lin SD, Tsai CC, Lai CS, Lee SS, Chang KP. Endoscope-assisted parotidectomy for benign parotid tumors. *Ann Plast Surg* 2000;45(3):269-73.
- Tasdelen Fisgin N, Tanriverdi Cayci Y, Coban AY, Ozatli D, Tanyel E, Durupinar B, et al. Antimicrobial activity of plant extract Ankaferd Blood Stopper. *Fitoterapia* 2009;80(1):48-50.
- Marino M, Bersani C, Comi G. Antimicrobial activity of the essential oils of *Thymus vulgaris* L. measured using a bioimpedometric method. *J Food Prot* 1999;62(9):1017-23.
- Bilgili H, Captug O, Kosar A, Kurt M, Kekilli M, Shorbagi A, et al. Oral systemic administration of Ankaferd blood stopper has no short-term toxicity in an in vivo rabbit experimental model. *Clin Appl Thromb Hemost* 2010;16(5):533-6.
- Kalcioglu MT, Bayindir T, Iraz M, Kaya S, Can S. The effect on hearing of a new hemostatic agent (ankaferd blood stopper) in rats. *Int Adv Otol* 2010;6(2):155-9.