

Prepisyumda Kene: Olgu Sunumu

Tick on Prepuce: Case Report

Mustafa Yücel BOZ,¹ Oktay AKÇA,² Ahmet SELİMOĞLU,²
Kadir DEMİR,² Mustafa Bilal HAMARAT,² Mehmet Kutlu DEMİRKOL²

¹Kars Devlet Hastanesi, Üroloji Kliniği, Kars

²Dr. Lütfi Kırdar Kartal Eğitim ve Araştırma Hastanesi, Üroloji Kliniği, İstanbul

Özet

Kırım-Kongo kanamalı ateşi (KKKA), viral hemorajik ateş sendromları arasında yer alan zoonoz karakterli bir enfeksiyondur. Hayvanlarda insanlara nazaran daha yaygın olmakla birlikte sporadik olgular veya salgınlar halinde insanlarda da görülebilmektedir. Tanı virüsün üretilmesi, virüse karşı oluşan antikorların saptanması ya da moleküler yöntemlerle konulur. Bu makalede prepisyumda kene saptanan, Kırım-Kongo kanamalı ateşi şüphesi ile sünnet uygulanan olgu sunulmuştur.

Anahtar sözcükler: Keneler; Kırım-Kongo hemorajik ateşi; sünnet.

Summary

Crimean-Congo hemorrhagic fever (CCHF) is an infection with zoonosis character that comes from viral hemorrhagic fever syndromes. In spite of being observed more frequently among animals, it could be detected among human beings in sporadic cases or as epidemics as well. The diagnosis is determined by generating the virus, detecting antibodies against the virus, or molecular methods. In this paper, a case is presented where a tick was detected on the prepuce and circumcision was performed on suspicion of CCHF.

Key words: Ticks; Crimean-Congo hemorrhagic fever; circumcision.

Giriş

Kırım-Kongo kanamalı ateşi (KKKA) ilk olarak 1944 yılında Kırım'da görülmüş ve Kırım Kanamalı Ateşi olarak tanımlanmıştır. 1956 yılında Kongo'da görülen hastalığın, 1969 yılında Kırım Kanamalı Ateşi ile aynı olduğunun farkına varılması ile hastalık bu tarihten itibaren bugünkü bilinen ismiyle anılmaya başlanmıştır. ^[1] Ülkemizde 2002 ve 2003 yıllarında özellikle ilkbahar ve yaz aylarında, başta Tokat, Yozgat, Çankırı, Çorum, Sivas, Erzurum ve Amasya gibi yöreler olmak üzere, Karadeniz Bölgesi'nin iç kesimleri ile İç ve Doğu Anadolu Bölgeleri'nin kuzey kesimleri arasında geniş bir

coğrafi alanda görülen iki salgın sonucunda dikkati çekmiştir.^[2]

Bu makalede prepisyumda kene saptanan, KKKA şüphesi ile sünnet uygulanan olgu sunulmuştur.

Olgu Sunumu

Altı yaşında erkek çocuk İstanbul ili sınırları içerisinde ailesi ile piknik yaparken ailesi tarafından tuvalet ihtiyacı giderildiği sırada penisinde kene görülmesi üzerine hastanemiz acil servisine başvurdu.

İletişim: Dr. Mustafa Yücel Boz
Kars Devlet Hastanesi, Üroloji Kliniği, Kars

Tel: 0474 - 212 56 68

Başvuru tarihi: 07.01.2013
Kabul tarihi: 18.02.2013
Online baskı: 17.04.2014
e-posta: myucelboz@hotmail.com

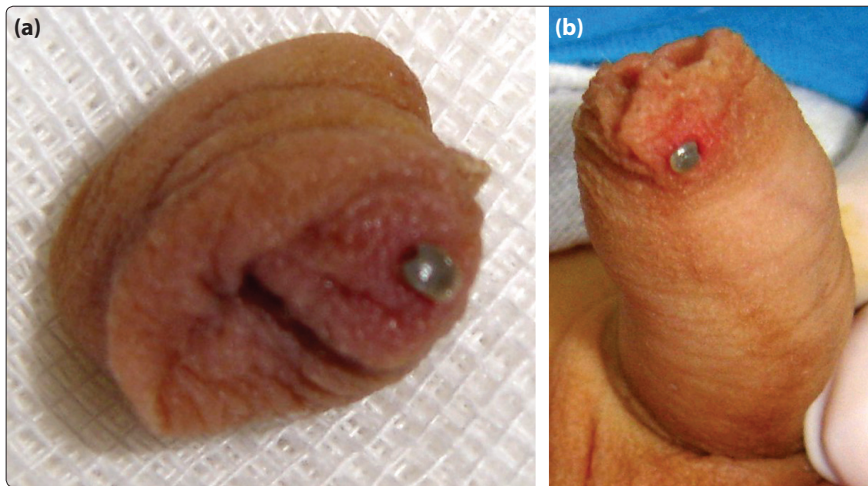
Çocuk hastalıkları kliniği ile birlikte Üroloji konsültasyonu yapıldı. Hastanın genel durumu iyi, hemodinamisi stabil, laboratuvar incelemelerinde karaciğer fonksiyon testleri ve kanama profili normaldi. Prepisyumda gözlenen kene lokal anestezi altında sünet yapılarak prepisyum ile birlikte çıkarıldı (Şekil 1a, b).

İki günlük klinik izlem boyunca takiplerinde problemi olmayan hasta taburcu edildi. Birinci ve ikinci hafta sonunda poliklinik kontrollerinde de problem saptanmadı.

Tartışma

Kırım-Kongo kanamalı ateşi, Bunyaviridae ailesine bağlı Nairovirus soyundan virüslerin meydana getirdiği, şiddetli bir seyir gösteren ve oldukça yüksek mortalite oranı olan viral hemorajik bir hastalıktır.^[3] Zoonotik bir hastalık olan KKKA insanlara enfekte kenelerin ısırmasının yanı sıra enfekte hayvanların kan ve dokularıyla temas sonucu ile de bulaşabilmektedir.^[4] Henüz ergin olmamış Hylomma soyuna ait keneler, küçük omurgalılardan kan emerken virüsleri alır, gelişme evrelerinde muhafaza eder; ergin kene olduğunda da hayvanlardan ve insanlardan kan emerken bulaştırır.^[4] Bu soya ait keneler ülkemizin de içinde bulunduğu çok geniş bir coğrafik alanda bulunmaktadır. İnkübasyon süresi; kene tarafından ısırılma ile virüsün alınmasını takiben genellikle bir-üç gündür; bu süre en fazla dokuz gün olabilmektedir. Ateş, kırıklık, baş ağrısı, halsizlik, aşırı duyarlılık, kollarda, bacaklarda ve sırtta şiddetli ağrı ve belirgin iştahsızlık hastalarda sıklıkla görülen klinik bulgulardır. Bazen kusma

veya ishal olabilir. İlk günlerde yüz ve göğüste peteşi ve konjunktivalarda kızarıklık dikkati çeker. Gövde ve ekstremitelerde ekimozlar oluşabilir. Epistaksis, hematemez, melena veya hematurî siktir. Laboratuvar değerlerine bakıldığında, lökopeni ve trombositopeni dikkati çekmektedir. Aspartataminotransferaz, alaninaminotransferaz, kreatin kinaz ve bilirubin değerlerinde yükselmeyi alkalen fosfotaz, gama glutamiltransferaz ve laktat dehidrogenaz değerlerindeki yükselme takip eder. Protrombin zamanı, parsiyel tromboplastin zamanı ve diğer pıhtılaşma testlerinde belirgin bozukluk görülmektedir. Bariz kanama olmasa da hemoglobin düzeylerinde düşme gözlemlenir.^[5,6] Tanı virüsün üretilmesi, virüse karşı oluşan antikorların saptanması ya da moleküler yöntemlerle konulur. Tüm enfeksiyon hastalıklarında olduğu gibi KKKA'da korunma ve kontrol önlemlerinin alınması çok önemli ve gereklidir. Hastalık Kontrol ve Koruma Merkezi ve Dünya Sağlık Örgütü'nün önerilerine göre endemik bölgelerde giysilerin ve cildin düzenli olarak kene açısından kontrolü yapılmalı ve varsa sağlık kurumunda çıkarılmalıdır. Kene başın deriye girdiği yere yakın bir bölgeden pensle tutularak yavaşça sağa sola hareketlerle parçalanmadan çıkarılmalıdır. Kimyasal madde kullanımı kenelerin kusmasına böylece daha fazla virüsün inokülasyonuna neden olacağından keneler çıkarılırken kesinlikle kimyasal madde kullanılmamalıdır.^[7] Bizim olgumuzda kene ısırması alışık olunmayan bir lokalizasyonda mevcuttu. Hastamızın ilk başvuru anından beri herhangi bir klinik yakınması olmadı. Laboratuvar bulgularında anormallik saptanmadı. ELISA yöntemi ile serumda çalışılabilen KKKA



Şekil 1. (a, b) Prepisyumda gözlenen kene lokal anestezi altında sünet yapılarak prepisyum ile birlikte çıkarıldı.

Renkli şekiller derginin online sayısında görülebilir (www.keahdergi.com).

antikor, hastanın klinik ve laboratuvar takiplerinde problem olmaması üzerine çalışılmadı. Hastanın ailesinden onay alınarak prepisyumdaki kene, hiçbir manipülasyona neden olmadan steril şartlarda lokal anestezi uygulanarak sünnet edilerek vücuttan uzaklaştırıldı.

Sonuç olarak, özellikle kenelerin aktif olduğu bahar ve yaz aylarında kene ısırması ile başvuran hastalarda kene ekstremitelerde gözlenirse bile gözden kaçması çok muhtemel olan inguinal bölgeye özellikle erkek çocuklarda dikkatli bakmak gerekir. Klinik ve laboratuvar bulguları nasıl olursa olsun, kene başın deriye girdiği yere yakın bir bölgeden kimyasal madde kullanmadan parçalanmadan çıkarılmalıdır. Bu durum prepisyumda gözlenirse keneye hiç dokunmadan sünnet de yapılabilir.

Çıkar Çatışması

Yazar(lar) çıkar çatışması olmadığını bildirmişlerdir.

Kaynaklar

1. Simpson DI. Viral haemorrhagic fevers of man. Bull World Health Organ 1978;56(6):819-32.
2. Bodur H, Akıncı E, Çolpan A, Erbay A, Eren S, Çevik MA. Kırım-Kongo hemorajik ateşi: iki olgu sunumu. Klimik Derg 2004;17(3):214-5.
3. Hewson R, Chamberlain J, Mioulet V, Lloyd G, Jamil B, Hasan R, et al. Crimean-Congo haemorrhagic fever virus: sequence analysis of the small RNA segments from a collection of viruses world wide. Virus Res 2004;102(2):185-9.
4. LeDuc JW. Epidemiology of hemorrhagic fever viruses. Rev Infect Dis 1989;11 Suppl 4:730-5. [CrossRef](#)
5. Yalçın E. Hayvanlardan insanlara geçen hastalıklar: Kırım Kongo kanamalı ateşi. Erzurum Veteriner Kontrol ve Araştırma Enstitüsü Müdürlüğü Yayını. Erzurum: 2003.
6. Gear JHS. What is Crimean Congo Haemorrhagic Fever? Available at: <http://web.uct.ac.za/depts/mmi/stannard/congo.html>. Accessed April 17, 2014.
7. WHO 2003. Communicable Disease Profile Iraq. Updated 19 March 2003. Communicable Disease Working Group on Emergencies, HQ Diversion of Communicable Disease Control, EMRO WHO Office, Baghdad. www.who.int/infectious-diseasesnews.