

Diş Çekimine İkincil Gelişen Septik Pulmoner Emboli

Septic Pulmonary Embolism Secondary to Tooth Extraction

Coşkun DOĞAN, Sevda ŞENER CÖMERT, Nesrin KIRAL,
Elif TORUN, Banu SALEPÇİ, Benan ÇAĞLAYAN

Dr. Lütfi Kırdar Kartal Eğitim ve Araştırma Hastanesi, Göğüs Hastalıkları Kliniği, İstanbul

Özet

Septik pulmoner emboli primer enfeksiyon odağından hematogen yolla akciğerlere yayılım gösteren, hematogen yayılımla geldiği için akciğerlerde genellikle biletral tutulum gösteren morbiditesi ve mortalitesi yüksek olan bir hastalıktır. Göğüs ve sırt ağrısı şikayetiyle polikliniğimize başvuran 40 yaşında erkek hastanın akciğer grafisinde 2 adet kaviter lezyon saptandı. Toraks bilgisayarlı tomografisinde iki taraflı multipil kaviter lezyonlar izlendi. Lökositozu olan, sedimentasyonu ve C-reaktif proteini yüksek ve primer enfeksiyon odağı tespit edilemeyen hastanın anamnezi derinleştirildiğinde yaklaşık 2 hafta önce iltihaplı diş çektirme öyküsü olduğu belirlendi. Nonspesifik antibiyoterapi ile hızlı iyileşme gözlenen hastada septik pulmoner emboli düşünüldü. Septik emboli tanısı almış bu olguyu nadir görülmesi nedeniyle ve anamnezin önemini hatırlatmak amacıyla sunmayı uygun bulduk.

Anahtar sözcükler: Septik pulmoner emboli; pulmoner emboli; diş çekimi.

Abstract

Septic pulmonary embolism is a disease that spreads hematogenously from a primary focus of infection to the lungs and usually shows bilateral involvement with high mortality and morbidity. A 40-year-old male patient admitted to our outpatient clinic with the complaints of chest and back pain. Two cavitory lesions were identified on the plain chest X-ray. The patient had leukocytosis, high C-reactive protein and erythrocyte sedimentation rate levels, and bilateral multiple cavitory lesions on computed tomography of the thorax, but the primary focus of infection could not be identified. A more-detailed and careful medical history was taken, which revealed a history of inflamed tooth extraction two weeks before. Since the patient improved rapidly with antibiotic treatment, he was diagnosed as septic pulmonary embolism. We decided to report this case to emphasize the importance of careful anamnesis in septic pulmonary embolism cases.

Key words: Septic pulmonary embolism; pulmonary embolism; tooth extraction.

Giriş

Septik pulmoner emboli (SPE) tablosu ateş, solunumsal semptomlar ve akciğerde infiltrasyonla kendini gösteren, nadir görülen bir hastalıktır.^[1,2] Başlangıçtaki klinik ve radyolojik özellikler genellikle nonspesifik

olduğu için tanısı sıklıkla zordur. SPE ile ilişkili risk faktörleri intravenöz (İV) ilaç kullanımı, pelvik tromboflebit ve baş-boyunla ilgili supuratif olaylardır.^[3,4] Arka-ön akciğer grafisinde sıklıkla nonspesifik görünüm olmasına rağmen nadiren periferik, kavitasyona giden ak-

İletişim: Dr. Coşkun Doğan.
Dr. Lütfi Kırdar Kartal Eğitim ve Araştırma Hastanesi,
Göğüs Hastalıkları Kliniği, 5. Kat, Cevizli, Kartal, İstanbul
Tel: 0216 - 441 39 00

Başvuru tarihi: 04.03.2011
Kabul tarihi: 02.07.2011
e-posta: coskund24@hotmail.com

ciğer nodülleri görülebilmektedir. Toraks bilgisayarlı tomografisi (BT) periferik kaviter lezyonların görüntülenmesi açısından daha yardımcı olmaktadır.^[5] Akciğer grafisinde infiltrasyonların, toraks BT'sinde subplevral yerleşimli iki taraflı ve çoklu kaviter nodüllerin görülmesi, başka bir odakta enfeksiyon bulgularının olması, pnömoninin hematojen kaynaklı olabileceğinin anlamlı ipuçlarıdır.

Bu yazıda, septik emboli tanısı alan bir olgu sunuldu.

Olgu Sunumu

Kırk yaşında erkek hasta göğüs ve sırt ağrısı şikayeti ile polikliniğimize başvurdu. Çekilen arka-ön akciğer grafisinde kaviter lezyonlarının gözlenmesi üzerine kliniğimize yatışı yapıldı.

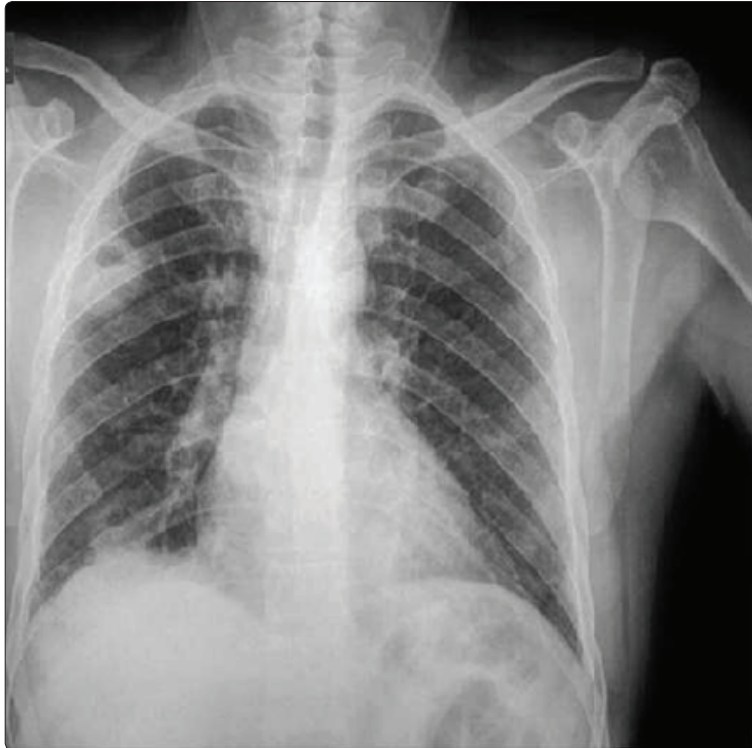
Özgeçmişinde 25 paket-yıllı sigara öyküsü dışında özellik yoktu. Soygeçmişinde yeğenlerinde talasemi hastalığı öyküsü vardı.

Fizik muayenesinde genel durum iyi, bilinci açık, koopere, oriyante idi. Aksiler ateşi 39°C, TA: 120/80 mmHg, DSS 18/dk olup ödem, ikter, siyanoz yoktu. Solunum sistemi muayenesi doğal olup ral, ronküs yoktu. Diğer sistem muayenelerinde özellik yoktu.

Laboratuvar değerlerinde; lökosit: 15.270/uL, sedimentasyon: 91 mm/h, CRP: 91 mg/L, Hb: 10.2 gr/dL, Htc: %32.2, üre: 29 mg/dl, kreatinin: 0.7 mg/dl, ALT: 28 U/L, AST: 20 U/L Na: 137 mEq/L, K: 4.6 mEq/L, Ca: 8.5 mEq/dl, Cl: 102 mEq/dl olup biyokimyasal parametrelerinde patolojik özellik yoktu. Koagülometrisi ve tam idrar tahlili normaldi.

Hastanın balgamında bakılan aside dirençli basil (ADB) negatif geldi. Balgam nonspesifik kültürü ve kan kültürlerinde üreme olmadı. Oda havasında bakılan arteriyel kan gazı incelemesinde pH: 7.49, CO₂: 34 mm/Hg, O₂: 83 mm/Hg, HCO₃: 25.3 mEq/L, SatO₂: %97 olarak geldi. Ekinekok spesifik İgE, indirek hemagülinasyon (İHA), cANCA, pANCA negatif geldi.

Çekilen arka-ön akciğer grafisinde sağ akciğerde 2 adet kaviter lezyon izlendi (Şekil 1). Toraks BT'sinde iki taraflı, çoklu periferik yerleşimli kaviter lezyonlar gözlemlendi (Şekil 2). Enfektif endokarditi ekarte etmek için hastaya ekokardiografik değerlendirme yapıldı, sonucu normal olarak değerlendirildi. Septik pulmoner emboli düşünüldüğü için hastanın anamnezi derinleştirildiğinde yaklaşık 10 gün önce iltihaplı diş çektirme öyküsü olduğu öğrenildi. Balgam ADB'si negatif gelen hastaya kliniğe yatışında üçlü antibiyoterapi; seftriak-



Şekil 1. İlk başvuru anında çekilmiş arka-ön grafisi.

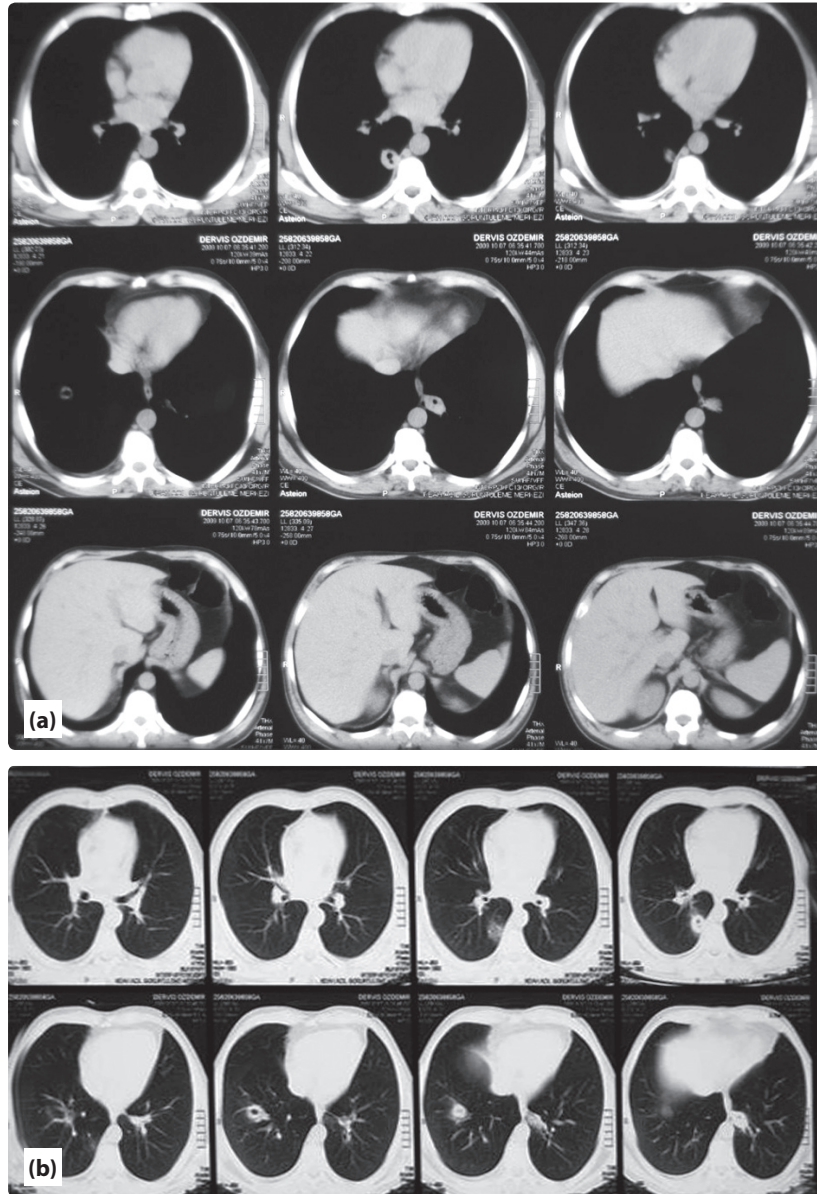
son (İV) 1gr 2x2, metranidazol (p.o) 500 mg 2x1, amikozit (IV) 500 mg 1x2 başlandı. Hastanın toraks ultrasonografik (USG) incelemesinde sağ hemitoraks posterior aksiller çizgide 3.9 cm çapında, yuvarlak, heterojen ekojenitede ve ortası hiperekojen lezyon saptandı (Şekil 3). Lezyondan USG eşliğinde yaklaşık 5 cc kötü kokulu pürülan materyal aspire edildi. Materyalin patolojik incelemesi apse ile uyumlu geldi. Atipik hücre yoktu. Nonspesifik ve anaerobik kültürlerinde üreme olmadı. Nonspesifik tedavinin 3. gününde hastanın ateşi düştü. Tedavinin 5. günü lökosit: 11.100/uL'ye, CRP 10.1mg/L'ye, sedimentasyon 52 mm/h'ye gerile-

di. Tedavinin 1. haftasında lezyonlarda radyolojik olarak küçülme gözlemlendi.

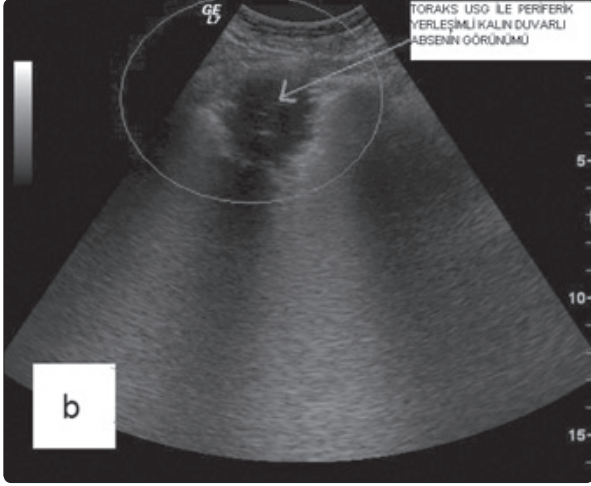
Klinik ve radyolojik bulgularında düzelme saptanan hasta oral antibiyotik ile eksterne edildi. Tedavinin 3. haftasında lezyonlarda belirgin regresyon görüldü. Üç ay sonraki kontrol arka-ön akciğer grafisi normal olarak değerlendirildi (Şekil 4).

Tartışma

Septik emboli nadir görülen, tanısı zor ve ciddi bir hastalıktır. Septik emboli daha önceleri septik abor-



Şekil 2. (a) Toraks BT parankim ve (b) toraks BT mediasten kesitleri.



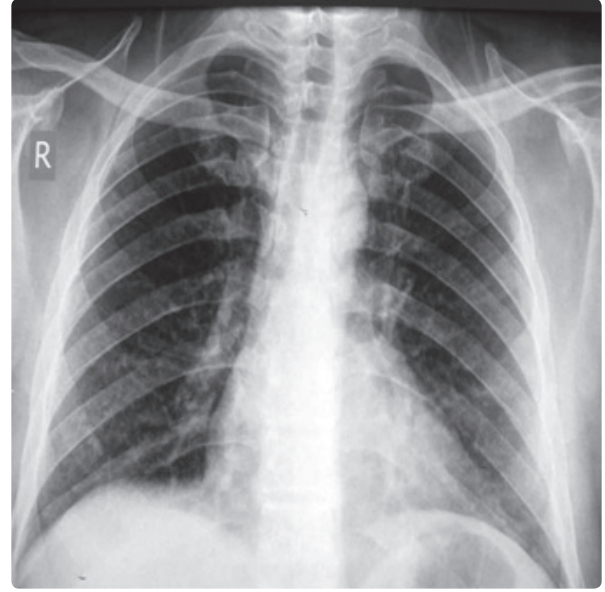
Şekil 3. Toraks USG'si.

tus veya post-puerperal uterin enfeksiyona bağlı gelişen septik pelvik tromboflebitin önemli bir komplikasyonu olarak görülmekteydi. Ancak son yıllarda intravenöz kataterlerin yaygın kullanımı ve intravenöz ilaç bağımlılığının artmasıyla sık görülmektedir.^[6-8] İlaç bağımlılığı, alkolizm, lenfoma, deri enfeksiyonları, konjenital kalp hastalıkları, osteomyelit, mastoidit, hemodializ uygulanan olgulardaki A-V şantlar, karaciğer apsesi, periodontal hastalıklar, toksik şok sendromu, Lemierre sendromu septik emboliye neden olmaktadır.

Bizim olgumuzda, septik emboli nedeni olarak iltihaplı diş çekim öyküsü saptandı. Karakteristik olarak SPE'nin özelliği ateş, akciğer infiltrasyonu ve ekstrapulmoner aktif enfeksiyon odağı bulunmasıdır. Septik embolili olgularda septik ateşe gidiş, dispne, öksürük, plöritik göğüs ağrısı ve hemoptizi görülür.^[8]

Olgumuzda göğüs ve sırt ağrısı, akciğer grafisinde ve toraks BT'sinde iki taraflı infiltrasyonlar ve ekstrapulmoner aktif enfeksiyon odağı olarak iltihaplı diş çekimi öyküsü bulunmaktaydı. Radyolojik bulgular multipl, küçük diffüz bronkopnömoniye taklit eden opasiteler, akciğer periferinde kama şeklinde opasiteler, iki taraflı nodüller, nodüllerde kavitasyonlar şeklinde karşımıza çıkabilir.^[9]

Akut septik emboli masif ise hiler veya mediastinal lenf nodu büyümesi ile birlikte olabilir. Şüpheli olgularda BT yol göstericidir. Değişik evrelerde kavitasyon gösteren nodüller ve bazı pulmoner damarların içinde lokalize olması (beslenen damar bulgusu), konsolidasyon alanları, subplevral ve kama şeklindeki opa-



Şekil 4. Üçüncü ay kontrol arka-ön grafi.

siteler görülebilir. Aseptik embolilerde de kavitasyon olabilir, fakat kavitasyon görüldüğünde tromboembolik infarkt üzerine bakteriyel enfeksiyonun eklenmiş olabileceği akla gelmelidir.^[10] Olgumuzun arka-ön akciğer grafisinde kaviter nodüller, toraks BT'sinde iki taraflı, çoklu, genelde periferik yerleşimli kaviter nodüller izlendi.

Ayrıcı tanıda tüberküloz, mantar ve gram (-) enfeksiyonlar, paraziter enfeksiyonlar (kist hidatik), metastaz, romatoid artrit, Wegener granülomatozis düşünülmelidir. Olgumuz bu klinik tanıları açısından da tetkik edildi ve herhangi bir özellik saptanmadı.

Tedavide enfeksiyon kaynağı ortadan kaldırılmalı ve uygun antimikrobiyal tedavi yapılmalıdır. Bizde olgumuzda enfeksiyon kaynağı olarak iltihaplı diş çekim öyküsü saptadık. Nonspesifik antibiyoterapi ile hızlı bir klinik, laboratuvar ve radyolojik düzelleme gözlemlendi.

Sonuç olarak, akciğer grafisinde iki taraflı ve periferik infiltrasyonların, toraks BT'sinde subplevral yerleşimli kaviter nodüllerin görüldüğü ve başka odakta enfeksiyon bulguları olan olgularda septik emboli düşünülmelidir.

Kaynaklar

1. Rossi SE, Goodman PC, Franquet T. Nonthrombotic pulmonary emboli. AJR Am J Roentgenol 2000;174(6):1499-508.
2. King MB, Harmon KR. Unusual forms of pulmonary em-

- bolism. Clin Chest Med 1994;15(3):561-80.
3. Griffith GL, Maull KI, Sachatello CR. Septic pulmonary embolization. Surg Gynecol Obstet 1977;144(1):105-8.
 4. MacMillan JC, Milstein SH, Samson PC. Clinical spectrum of septic pulmonary embolism and infarction. J Thorac Cardiovasc Surg 1978;75(5):670-9.
 5. Huang RM, Naidich DP, Lubat E, Schinella R, Garay SM, McCauley DI. Septic pulmonary emboli: CT-radiographic correlation. AJR Am J Roentgenol 1989;153(1):41-5.
 6. Cook RJ, Ashton RW, Aughenbaugh GL, Ryu JH. Septic pulmonary embolism: presenting features and clinical course of 14 patients. Chest 2005;128(1):162-6.
 7. Kuhlman JE, Fishman EK, Teigen C. Pulmonary septic emboli: diagnosis with CT. Radiology 1990;174(1):211-3.
 8. Fedullo PF. Pulmonary thromboembolism. In: Murray JF, Nadel JA, editors. Textbook of respiratory medicine. 3rd ed. W.B. Saunders Company; 2000. p. 1503-31.
 9. Jaffe RB, Koschmann EB. Septic pulmonary emboli. Radiology 1970;96(3):527-32.
 10. Jorens PG, Van Marck E, Snoeckx A, Parizel PM. Nonthrombotic pulmonary embolism. Eur Respir J 2009;34(2):452-74.