



Diyabetik ve Diyabetik Olmayan Hastalarda Fakoemülsifikasyon Cerrahisi Sonuçları

Results of Phacoemulsification Surgery in Diabetic and Non-Diabetic Patient Groups

Leyla YAVUZ,¹ Süleyman KUĞU,¹ İhsan YILMAZ,² Yücel ÖZTÜRK,¹ Yusuf ÖZERTÜRK¹

¹Dr. Lütfi Kırdar Kartal Eğitim ve Araştırma Hastanesi, Göz Hastalıkları Kliniği, İstanbul;

²Trabzon Devlet Hastanesi, Göz Hastalıkları Kliniği, Trabzon

Özet

Amaç: Fakoemülsifikasyon yöntemi ile katarakt cerrahisi yapılan diyabetik ve diyabetik olmayan hasta gruplarında cerrahi sonuçlar değerlendirildi.

Gereç ve Yöntem: Bu çalışmaya 43 hastanın (12 kadın, 31 erkek) 70 gözü dahil edildi. Diyabetik olan 21 hastanın 30 gözü grup 1'i, diyabetik olmayan 22 hastanın 40 gözü grup 2'yi (kontrol grubu) oluşturdu. Ameliyat öncesi tüm hastalarda Snellen eşeli ile görme keskinliği ölçümü ve optik koherens tomografi (OKT) ile santral maküla kalınlığı ölçümü yapıldı. Aynı ölçümler ameliyat sonrası 1. hafta, 1. ay ve 6. ayda tekrarlandı. İki hasta grubu fakoemülsifikasyon sonrası görme keskinliği ve maküla kalınlığındaki değişiklikler açısından karşılaştırıldı.

Bulgular: Grup 1 için ameliyat öncesi ortalama en iyi düzeltilmiş görme keskinliği (EIDGK) 0.26 ± 0.11 , ameliyat sonrası ortalama EIDGK ise 1. haftada 0.47 ± 0.16 , 1. ayda 0.62 ± 0.15 , 6. ayda 0.72 ± 0.18 idi. Grup 2 için ameliyat öncesi ortalama EIDGK 0.38 ± 0.15 , ameliyat sonrası ortalama EIDGK ise 1. haftada 0.55 ± 0.18 , 1. ayda 0.71 ± 0.18 , 6. ayda 0.78 ± 0.22 idi. Grup 1 için ortalama santral maküla kalınlığı, ameliyat öncesi $226 \pm 38.61 \mu\text{m}$ iken, ameliyat sonrası 1. haftada $258.9 \pm 49.3 \mu\text{m}$, 1. ayda $282 \pm 57.2 \mu\text{m}$ ve 6. ayda $305.1 \pm 47.47 \mu\text{m}$ idi. Grup 2 için ortalama santral maküla kalınlığı ameliyat öncesi $152 \pm 20.5 \mu\text{m}$ iken, ameliyat sonrası 1. haftada $166 \pm 18.6 \mu\text{m}$, 1. ayda $161 \pm 23 \mu\text{m}$, 6. ayda $159 \pm 16 \mu\text{m}$ idi. Grup 1'de ameliyat sonrası ortalama santral maküler kalınlık artışı istatistiksel olarak anlamlı idi ($p < 0.05$).

Sonuç: Diyabetik hastalarda fakoemülsifikasyon ile katarakt cerrahisi sonrası anlamlı ölçüde santral maküla kalınlık artışı olmaktadır. Fakat santral maküla kalınlığındaki bu artışa rağmen görme keskinliği olumsuz olarak etkilenmemektedir.

Anahtar sözcükler: Diyabetes mellitus; fakoemülsifikasyon; katarakt; maküla.

Summary

Background: Phacoemulsification surgery results in diabetic and nondiabetic patient groups were evaluated.

Methods: 70 eyes of 43 patients (12 females, 31 males) were included in this study. 30 eyes of 21 diabetic patients composed Group 1, and 40 eyes of 22 non-diabetic patients composed Group 2 (control group). Preoperatively, central macular thickness was measured with optical coherence tomography (OCT), and visual acuity was measured with Snellen chart. The same measurements were repeated in all patients at 1 week, 1 month and 6 months after surgeries. The two groups were compared with respect to changes in macular thickness and visual acuity after phacoemulsification.

Results: For Group 1, mean best-corrected visual acuity (BCVA) was 0.26 ± 0.11 preoperatively, and it had changed to 0.47 ± 0.16 at 1 week, 0.62 ± 0.15 at 1 month, and 0.72 ± 0.18 at 6 months after surgeries. For Group 2, mean BCVA was 0.38 ± 0.15 preoperatively, and it had changed to 0.55 ± 0.18 at 1 week, 0.71 ± 0.18 at 1 month, and 0.78 ± 0.22 at 6 months after surgeries. For Group 1, mean central macular thickness was $226 \pm 38.61 \mu\text{m}$ preoperatively, and it had changed to $258.9 \pm 49.3 \mu\text{m}$ at 1 week, $282 \pm 57.2 \mu\text{m}$ at 1 month, and $305.1 \pm 47.47 \mu\text{m}$ at 6 months after surgeries. For Group 2, the mean central macular thickness was $152 \pm 20.5 \mu\text{m}$ preoperatively, and it had changed to $166 \pm 18.6 \mu\text{m}$ at 1 week, $161 \pm 23 \mu\text{m}$ at 1 month, and $159 \pm 16 \mu\text{m}$ at 6 months after surgeries. In the postoperative term, the increment in mean central macular thickness in Group 1 was statistically significant ($p < 0.05$).

Conclusion: After phacoemulsification, a significant increase in central macular thickness was determined in patients with diabetes mellitus. However, this increment did not affect visual acuity.

Key words: Diabetes mellitus; phacoemulsification; cataract; macula.

İletişim: Dr. Leyla Yavuz,
Dr. Lütfi Kırdar Kartal Eğitim ve Araştırma Hastanesi,
Cevizli, Kartal, İstanbul
Tel: 0216 - 441 39 00

Başvuru tarihi: 06.01.2013
Kabul tarihi: 01.04.2013
e-posta: drleylayavuz@gmail.com

Giriş

Katarakt diyabetes mellituslu (DM) hastalarda önemli görme kaybı nedenlerinden biridir. Bu hastalarda katarakt ameliyatından sonra oluşabilen maküla ödemi, görme keskinliğini olumsuz etkileyebilmektedir. Her ne kadar modern küçük kesili fakoemülsifikasyon cerrahisi ile kistoit maküla ödemi insidansı eskiye oranla azalsa da, günümüzde %1.4 oranında bildirilmektedir.^[1] Diyabetik hastalarda oluşabilecek hafif enflamatuvar uyarıların dahi damar geçirgenliğini belirgin derecede bozduğu ve diyabetik retinopatinin ilerlemesini hızlandırdığı bildirilmiştir.^[2]

Optik koherens tomografi (OKT), maküla ödeminin tespitinde kullanılan bir teknolojidir. Son yıllarda, maküla patolojilerinin OKT ile değerlendirilmesi anjiyografiye alternatif noninvazif bir yöntem olarak yaygınlaşmaktadır.^[2,3] OKT noninvazif olduğu için anjiyografiye kıyasla hasta açısından daha konforlu, güvenli ve kolaydır. Ayrıca doktor açısından uygulanması daha pratik ve hızlıdır. Bu çalışmada DM olan ve olmayan hastalarda katarakt ameliyatından sonra maküla kalınlığındaki olası değişimlerin takibi ve karşılaştırılması için OKT kullanıldı, ayrıca ameliyat sonrası dönemde maküla kalınlığındaki değişimlerin görme keskinliğine olan etkileri araştırıldı.

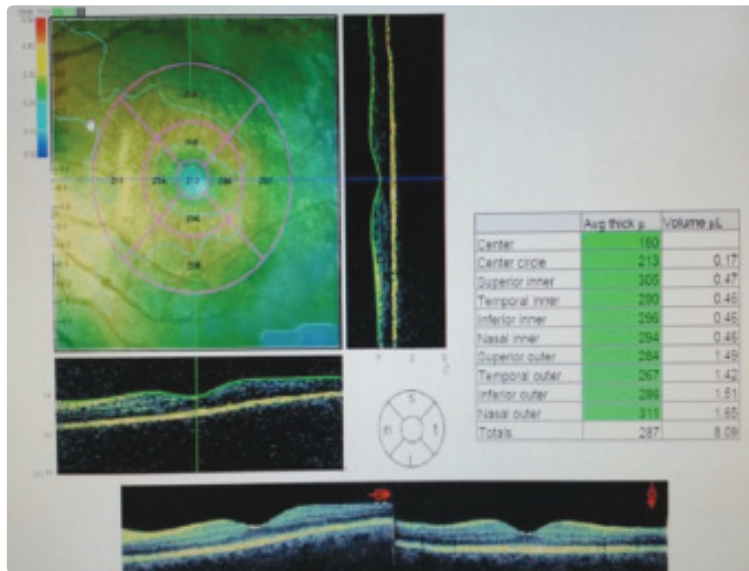
Hastalar ve Yöntem

Bu çalışmaya Ocak-Şubat 2011 tarihlerinde diyabet nedeniyle retina birimine başvurmuş ve katarakt nedeniyle polikliniğe başvuran, aynı cerrahi ekip ve aynı

merkezde fakoemülsifikasyon yöntemi ile katarakt cerrahisi uygulanan 45-60 yaş aralığındaki toplam 43 hastanın 70 gözü dahil edildi. Diyabetik olan 21 hastanın 30 gözü ile grup 1 ve diyabetik olmayan 22 hastanın 40 gözü ile grup 2 (kontrol grubu) oluşturuldu. Hastalar diyabet nedeniyle retina polikliniğine başvuran hastalar olduğundan kontrol amaçlı çekilen fundus anjiyografileri (FFA) retina uzmanı tarafından değerlendirilmiş ve diyabetik retinopatilerinin olmadığına karar verilerek çalışmaya alınmıştır. Çalışmamızda tüm hastalar gönüllüydü, aydınlatılmış onamları alındı ve Helsinki Deklarasyonu'nda belirlenen etik standartlara uyuldu.

Bütün hastalara ameliyat öncesi görme keskinliği ve OKT ile retinal kalınlık ölçümleri yapıldı (Şekil 1). Santral maküla kalınlığı için yapılan OKT incelemesi aynı hekim tarafından ve her seferinde üç ölçüm yapıp ortalamaları alınarak hesaplandı. Görme keskinliği ölçümü için 6 metre mesafeden Snellen eşeli ve ondalık sistem kullanıldı. Benzer şekilde ameliyat sonrası dönemde birinci hafta, birinci ay ve altıncı ayda görme keskinliği ve OKT ile santral maküla kalınlığı ölçümleri yapıldı. Santral maküla kalınlığı olarak foveanın orta noktasındaki en yüksek retina kalınlığı ölçüldü ve kaydedildi.

Tüm olguların sistemik hastalıkları kaydedildi. Hastaların ameliyat öncesi kanda açlık ve tokluk glukoz, HbA1c düzeyi, üre, kreatinin, sedimantasyon, trigliserit, kolesterol, HDL, LDL; idrarda glukoz ve protein değerlerine bakıldı. Yapılan incelemeler sonucu fizyolojik sınırlarda olmayanlar çalışmaya alınmadı. Diyabetik retinopatisi bulunan olgular da çalışma dışı bırakıldı.

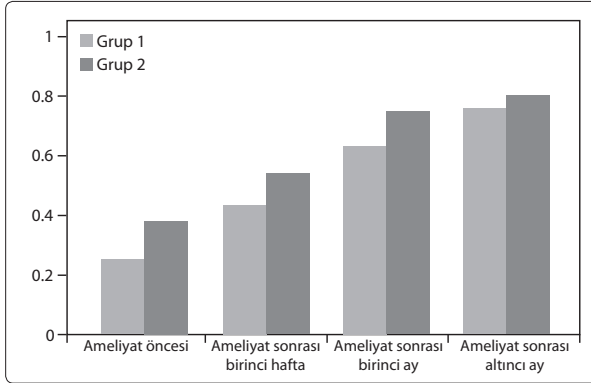


Şekil 1. Ameliyat öncesi santral maküler optik koherens tomografi.

Renkli şekiller derginin online sayısında görülebilir (www.keahdergi.com).

Katarakt ameliyatında standart fakoemülsifikasyon tekniği kullanıldı, komplikasyon gelişen hastalar çalışmaya dahil edilmedi. Hastaların ameliyat olan gözlerine ait ameliyat öncesi en iyi düzeltilmiş görme keskinlikleri standart Snellen eşeli ile ondalık olarak tespit edildi. Goldmann aplanasyon tonometrisi ile göz içi basınç ölçümü, biyomikroskopi ve indirekt oftalmoskopi ile fundus muayeneleri yapıldı.

Fakoemülsifikasyon ile katarakt cerrahisi için tüm olgulara %0.5'lik proparakain HCl (Alcaine, Alcon) ile topikal anestezi uygulandı. Pupilla



Şekil 2. Grup 1 ve grup 2 için ortalama en iyi düzeltilmiş görme keskinliği değerleri (Snellen eşeli ve ondalık sistem kullanılmıştır).

dilatasyonu için %1'lik tropikamid ve %1'lik siklopen-tolat hidroklorür ameliyattan bir saat önce 15 dakika arayla dört kez damlatıldı. 2.8 mm'lik korneal tünel kesi ve iki adet yan giriş açıldı. Kesintisiz dairesel kapsülorektomi uygulandı. Hidrodiseksiyon ve hidrodeline-asyonu takiben, uygun fakoemülsifikasyon yöntemlerinden biri ile nükleus emülsifiye edildi. Bimanuel irrigasyon-aspirasyon kullanılarak korteks temizlendi. Tüm olgularda kapsüler keseye aynı göz içi lensi (Ac-riva UD 613, VSY) yerleştirildi. 0.1 cc sefuroksim ön kamaraya verilerek ve sızdırmazlık kontrolü yapılarak ameliyata son verildi. Ameliyat sonrası dönemde topikal steroid ve antibiyotik günde beş kez olacak şekilde 10 gün süreyle uygulandı. Fakoemülsifikasyon için Infinity cihazı (Infinity Vision System, Alcon, USA) ve lens gücü ölçümlerinde IOLMaster (Zeiss, Arizona, USA) kullanıldı.

İstatistiksel analizler bağımsız t-testi kullanılarak "SPSS for Windows 19.0" programı ile yapıldı.

Bulgular

Grup 1'de 21 (15 erkek, 6 kadın) di-yabetik hastanın 30 gözü ve Grup 2'de 22 (16 erkek, 6 kadın) diyabetik olmayan hastanın 40 gözü çalışmaya dahil edildi. Hastaların ortalama yaşı 55±7 idi. Ameliyat öncesi görme ve santral makula kalınlıkları açısından iki grup arasında anlamlı fark yoktu ($p>0.05$). Grup 1'de ortalama en iyi düzeltilmiş görme keskinliği (EİDGK); ameliyat öncesi 0.26±0.11

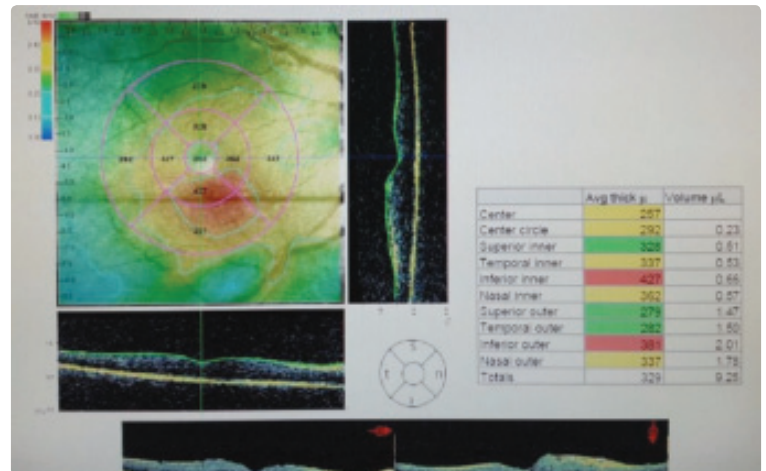
iken, ameliyat sonrası birinci haftada 0.47±0.16, birinci ayda 0.62±0.15 ve altıncı ayda 0.72±0.18 olarak saptandı. Grup 2'de ortalama EİDGK; ameliyat öncesi 0.38±0.15 iken, ameliyat sonrası birinci haftada 0.55±0.18, birinci ayda 0.71±0.18 ve altıncı ayda 0.78±0.22 olarak saptandı (Şekil 2).

Grup 1'de ortalama santral maküla kalınlığı; ameliyat öncesi 226±38.61 µm iken, ameliyat sonrası birinci haftada 258.9±49.3 µm, birinci ayda 282±57.2 µm, altıncı ayda 305.1±47.47 µm olarak tespit edildi. Grup 2'de ortalama santral maküla kalınlığı; ameliyat öncesi 152±20.5 µm iken, ameliyat sonrası birinci haftada 166±18.6 µm, birinci ayda 161±23 µm, altıncı ayda 159±16 µm olarak tespit edildi. Ameliyat sonrası ortalama santral maküla kalınlığındaki artış altıncı ayda grup 2'de grup 1'e göre istatistiksel olarak anlamlı düzeyde yüksekti ($p<0.05$). Diyabetik olmayan kontrol grubunda ise ameliyat öncesi ve sonrası dönemlerde ortalama santral maküla kalınlığı açısından anlamlı bir fark saptanmadı ($p=0.21$).

Hiçbir hastada kistoit maküla ödemi gelişmedi. İki grupta hastaların ameliyat süreleri birbirine yakın bulundu (her iki grup için ortalama 15±4 dk) ($p=0.13$).

Diyabetik hasta grubu olan grup 1'deki bir hastanın ameliyat öncesi ve ameliyat sonrası döneme ait OKT görüntüleri Şekil 1 ve 3'teki gibidir.

Grup 1'de ameliyat sonrası kornea ödemi, ameliyat sonrası ön kamaraya reaksiyonu gibi faktörler daha fazla görülmüştür ve özellikle kornea ödemi sonuçları üzerine etkili olabilmektedir.



Şekil 3. Ameliyat öncesi santral maküler optik koherens tomografi.

Renkli şekiller derginin online sayısında görülebilir (www.keahdergi.com).

Tartışma

Katarakt ameliyatından sonra oluşan maküla ödemi ortaya çıkaran en olası sebepler; vitreoretinal yapışıklıkların neden olduğu mekanik çekinti, ön segment iskemisine bağlı artmış prostaglandin üretimi ve retina üzerine fazla ışık maruziyetine bağlı ameliyat sonrası dönemde serbest radikal salınmasına ikincil prostoglandin üretimi olarak belirtilmektedir.^[3] Biro ve ark.^[3] yaptıkları çalışmada, diyabetik hastalarda komplike olmayan standart katarakt ameliyatından sonra yedinci ve 60. günde OKT ile retina kalınlığında artışı göstermişlerdir. Günümüzde küçük kesili modern katarakt ameliyatına rağmen diyabetik hastalarda, ameliyat sonrası dönemde maküla değişiklikleri görülmektedir.^[4-6]

Otani ve ark.^[7] santral maküler kalınlık ile en iyi düzeltilmiş görme keskinliği arasında negatif ve zayıf bir korelasyon olduğunu saptamışlardır. Degenring ve ark.^[8] DM olan ve olmayan hastalarda komplike olmayan standart katarakt ameliyatından sonraki birinci ve dördüncü haftada maküla değişikliklerini OKT ile incelediklerinde; ameliyat sonrası maküla kalınlığı ve maküla hacminde subklinik bir artış olduğunu ve bu artışın diyabetli hasta grubunda istatistiksel olarak anlamlı olduğunu ve buna paralel olarak da dördüncü haftada görme keskinliğinin bu grupta diyabeti olmayan gruba göre daha düşük olduğunu gözlemlemişlerdir.

Kaya ve ark.nın 2010 yılında ve Kwon ve ark.nın 2011 yılında yayınladıkları araştırmalarında, bizim çalışmamızla benzer şekilde, DM olan hastalarda komplikasyonsuz katarakt ameliyatından sonra dahi ortalama maküla kalınlığındaki artışı istatistiksel olarak anlamlı yüksek bulmuşlardır.^[9,10]

Sonuç olarak, fakoemülsifikasyon cerrahisi sonrası santral maküler kalınlık artışı diyabetik olan hastalarda olmayanlara kıyasla istatistiksel olarak anlamlı ölçüde fazla izlenmiştir. Buna rağmen ameliyat sonrası görme keskinlikleri açısından iki grup arasında istatistiksel olarak anlamlı farka rastlanmamıştır.

Çıkar Çatışması

Yazar(lar) çıkar çatışması olmadığını bildirmişlerdir.

Kaynaklar

1. Norregaard JC, Bernth-Petersen P, Bellan L, Alonso J, Black C, Dunn E, et al. Intraoperative clinical practice and risk of early complications after cataract extraction in the United States, Canada, Denmark, and Spain. *Ophthalmology* 1999;106(1):42-8. [\[CrossRef\]](#)
2. von Jagow B, Ohrloff C, Kohnen T. Macular thickness after uneventful cataract surgery determined by optical coherence tomography. *Graefes Arch Clin Exp Ophthalmol* 2007;245(12):1765-71. [\[CrossRef\]](#)
3. Biro Z, Balla Z, Kovacs B. Change of foveal and perifoveal thickness measured by OCT after phacoemulsification and IOL implantation. *Eye (Lond)* 2008;22(1):8-12. [\[CrossRef\]](#)
4. Koçak N, Arıkan G, Saatci A, Durak İ, Söylev Bajın M, Öner F ve ark. Fakoemülsifikasyon ve göz içi lens implantasyonunun diyabetik retinopati ilerlemesine etkisi. *Türkiye Klinikleri J Ophthalmol* 2005;14(2):117-22.
5. Leung CK, Cheung CY, Weinreb RN, Lee G, Lin D, Pang CP, et al. Comparison of macular thickness measurements between time domain and spectral domain optical coherence tomography. *Invest Ophthalmol Vis Sci* 2008;49(11):4893-7. [\[CrossRef\]](#)
6. Kim SJ, Bressler NM. Optical coherence tomography and cataract surgery. *Curr Opin Ophthalmol* 2009;20(1):46-51.
7. Otani T, Yamaguchi Y, Kishi S. Correlation between visual acuity and foveal microstructural changes in diabetic macular edema. *Retina* 2010;30(5):774-80. [\[CrossRef\]](#)
8. Degenring RF, Vey S, Kampeter B, Budde WM, Jonas JB, Sauder G. Effect of uncomplicated phacoemulsification on the central retina in diabetic and non-diabetic subjects. *Graefes Arch Clin Exp Ophthalmol* 2007;245(1):18-23.
9. Kwon SI, Hwang DJ, Seo JY, Park IW. Evaluation of changes of macular thickness in diabetic retinopathy after cataract surgery. *Korean J Ophthalmol* 2011;25(4):238-42.
10. Kaya M, Koçak N, Selim A, Örel T, Kaynak S. Diyabetes mellitus hastalarında katarakt ameliyatından sonra maküla kalınlığının optik koherens tomografi ile değerlendirilmesi. *Tıp Araştırmaları Dergisi* 2010;8(2):83-8.