



TORAKOLOMBER BÖLGE VERTEBRA KIRIKLARINDA TRANSPEDİKÜLER FİKSASYON İLE POSTERİOR ENSTRUMENTASYON VE FÜZYON SONUÇLARININ DEĞERLENDİRİLMESİ

Gültekin S. ÇEÇEN¹, H. Yener ERKEN¹, Muzaffer YILDIZ¹, Erman YANIK¹, Güven BULUT¹

Bu çalışmada torakolomber bölgenin anstabil vertebra kırıkları posterior enstrümantasyon ve füzyon yöntemi ile kliniğimizde cerrahi olarak tedavi edilip, radyolojik ve klinik sonuçları takip edilen hastalar sunulmuştur. 1991-2003 yılları arasında Dr. Lütfi Kırdar Kartal Eğitim ve Araştırma Hastanesi 2. Ortopedi ve Travmatoloji Kliniği'ne başvuran ve klinik, nörolojik ya da radyolojik değerlendirilmeyle cerrahi tedavisi planlanarak uygulanan 49 hasta çalışmaya dahil edildi. Olguların %94'ü T11-L4 seviyesinde olup %86'sı burst tipi kırıktı. Postoperatif kanal darlığında %45 oranında iyileşme sağlanırken, sagittal indeksler seviyelerin gerektirdiği oranlarda düzeltildi. Nörolojik olarak kötüleşme gözlenmeyen olguların %12'si çok iyi, %26'sı iyi olarak değerlendirildi.

Anahtar kelimeler: Torakolomber vertebra, posterior enstrümantasyon, füzyon

EVALUATION OF RESULTS OF TRANSPEDICULAR FIXATION WITH POSTERIOR INSTRUMENTATION AND FUSION IN THORACOLUMBAR REGION VERTEBRA FRACTURES

In this study, the radiological and clinical results of patients surgically treated with posterior instrumentation and fusion technique in unstable vertebrae fractures in thoracolumbar region is presented. Between 1991-2003, 49 patients admitted to Dr. Lütfi Kırdar Kartal Research and Training Hospital 2nd Orthopaedics and Traumatology Clinic, in which as a result of neurological and radiological evaluation surgery was planned are included in this study. 94% of the cases were at levels T11-L4 vertebrae and 86% were burst type fractures. Postoperative spinal canal stenosis was improved by 45% while sagittal index levels were corrected as indicated. Among the cases in which neurological worsening is not observed 12% was evaluated as very good, 26% as good.

Key words: Thoracolumbar vertebrae, posterior instrumentation, fusion

Vertebral kolonun en sık yaralanan bölgesi olan torakolomber bölgede sıklıkla burst tipi kırıklara rastlanır^{1,2}. Bu tip kırıklar sıklıkla kemik fragmanların spinal kanala taşmasıyla beraber nöral yapıları da sıkıştırılmaktadır^{3,4}.

Kliniğimizde 1991 yılından beri vertebra burst tipi kırıklarında posterior enstrümantasyon ve fiksasyon uygulamaları yapılmaktadır. Ligamentotaksisten yararlanılarak yapılan cerrahi uygulamalar dünyada da yaygın bir şekilde kullanılmaktadır⁵⁻⁷. Burst kırıklarında spinal kanaldaki fragmanların erken dönemde çıkarılmasını öneren yayınlara karşılık, fragmanların zaman içinde rezorbe olabileceğini bildiren sunumlara da rastlanmaktadır^{4,8-10}. İndirekt redüksiyon ve normal lordozun sağlanması spinal kanalda yeterli boşluğu sağlayıp, nörolojik komplikasyonları engeller¹¹.

Çalışmamızda şu sorulara cevap aradık:

1. Ligamentotaksis tek başına yeterli olabiliyor mu?
2. Orta ve geç dönemde redüksiyonda kayıp oluyor mu?
3. Redüksiyonda kayıp varsa hastanın nörolojik durumunu veya konforunu etkiliyor mu?

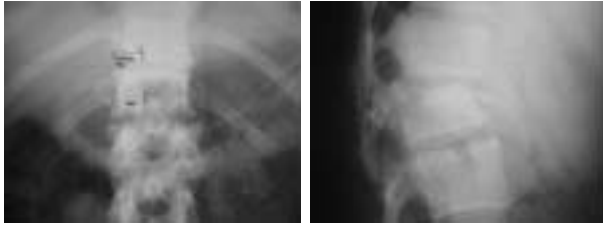
¹Dr. Lütfi Kırdar Kartal Eğitim ve Araştırma Hastanesi 2. Ortopedi ve Travmatoloji Kliniği
Başvuru tarihi: 31.12.2003, Kabul tarihi: 25.7.2004

GEREÇ VE YÖNTEM

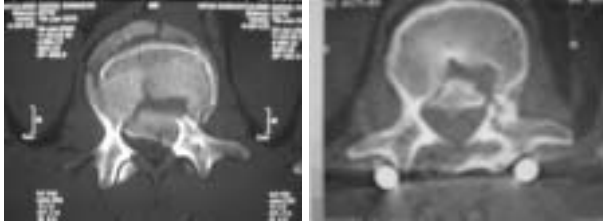1991-2003 yılları arasında Dr. Lütfi Kırdar Kartal Eğitim ve Araştırma Hastanesi 2. Ortopedi ve Travmatoloji Kliniği'ne başvuran 49 anstabil torakolomber kırıklı hasta çalışmaya dahil edildi. Yaş ortalaması 27 (23-55) olan hastaların 29'u erkek, 20'si bayandı. Toplam 49 hastanın 34'ünde tek, 15'inde ise birden fazla vertebrada kırık vardı.

Hastalar klinik, nörolojik ve radyolojik değerlendirmeye alındı. Nörolojik muayene Frankel¹² skalası'na göre yapıldı. Radyolojik olarak, direkt grafilerde lokal kifoz açısı, vertebra korpus yükseklik kaybı, sagittal indeks, frontal ve sagittal translasyon ve bilgisayarlı tomografide spinal kanal basısı ve kolon tutulumu değerlendirmeye alındı¹³.

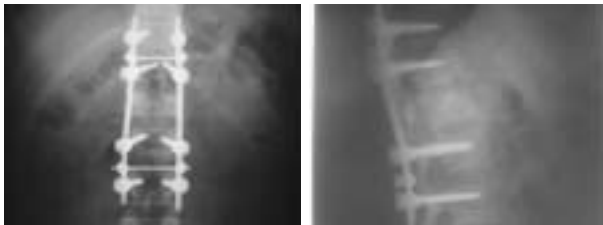Cerrahi tedavi yöntemi olarak, hipotansif anestezi altında Alıcı¹⁴ Spinal Sistem kullanılarak kırık vertebranın 2 alt ve 2 üstündeki vertebrayı içerecek şekilde transpediküler fiksasyon ile posterior enstrümantasyon ve füzyon uygulandı. Dekompresyon 46 hastada indirekt, 3 hastada laminektomi sonrası direkt yöntemle yapıldı. Füzyon için 20 hastada otogreft, 29 hastada ise allogreft kullanıldı. Hastalara postoperatif üç gün profilaktik antibiyoterapi (Sefazolin sodyum 3x1 gr) uygulandı. Ortalama 5. günde hastalar torakolombosakral ortez ile mobilize edildi. Bir olgu örneği resim 1,2,3'de sunulmuştur.



Resim 1. T12 vertebra kırığının ön-arka ve yan grafisi



Resim 2. Redüksiyon öncesi-sonrası BT kesiti



Resim 3. T12 vertebra kırığı tespiti sonrası grafiler

BULGULAR

Hastalar ortalama 25 (9-92) ay takip edildi. 46 hastada kırık T11-L2 arasında iken diğer bölge kırıklarına daha nadir rastlandı. Vertebra lokalizasyonlarına göre kırık dağılımı tablo I'de verilmiştir.

Tablo I. Kırık lokalizasyonları

Lokalizasyon	Hasta sayısı
T5-T10	2
T11-L2	46
L3-L5	1
TOPLAM	49

Denis sınıflamasına göre 42 hastada burst tipi kırık görüldü. Diğer tip yaralanmalar alternatif tedavi programlarına alındığından bizim serimizde daha az yer işgal ettiler. Kırık tipleri tablo II'de gösterilmiştir.

Tablo II. Kırık tipleri

Kırık tipi	Hasta sayısı
Kompresyon	6
Burst	42
Kırıklı çıkık	1
TOPLAM	49

Hastaların operasyon öncesi ve sonrası erken dönemdeki radyolojik değerlendirme bulguları, sagittal indeks, vertebral korpus yükseklikleri ve interpediküler mesafelerde postoperatif belirgin düzelmeler sağlandı. Bunlar tablo III'de sunulmuştur.

Tablo III. Operasyon öncesi ve sonrası radyolojik bulgular

Radyolojik bulgular	Operasyon öncesi ortalama	Operasyon sonrası ortalama
Sagittal indeks (derece)	19.8	7.4
Korpus yükseklik kaybı (%)	35.9	13.2
İnterpediküler mesafe artışı (%)	12.1	10.2

Ameliyat öncesi ve takip sonundaki kanal çapıyla ilgili ölçümler de tablo IV'de gösterilmiştir. Spinal kanal darlığında %45 oranında iyileşme gözlenmiştir.

Tablo IV. BT'de kanal darlığı

Kanal darlığı (%)	Operasyon öncesi	Takip sonunda (Ort.25 ay)
	42.3	19.2

Takip sonu yapılan değerlendirmede, erken operasyon sonrası döneme göre sagittal indekste ortalama 2.8° korreksiyon kaybı, anterior korpus yüksekliğinde ise %5.1 kayıp saptandı. Hastaların postoperatif dönemde Frankel skalasına göre 19'unda iyi-çok iyi sonuç bulunmuş, kötü sonuca rastlanmamıştır. Hastaların Frankel skalasına göre preoperatif nörolojik durumları tablo V'te, operasyon sonrası nörolojik durumdaki değişim tablo VI'da gösterilmiştir.

Tablo V. Preoperatif nörolojik durum

Nörolojik durum	Hasta sayısı
Frankel A	1
Frankel B	3
Frankel C	6
Frankel D	12
Frankel E	27
TOPLAM	49

Tablo VI. Operasyon sonrası nörolojik durumdaki değişim

Nörolojik değişim	Hasta sayısı (Oran %)
Çok iyi (2 ve üstü Frankel derecesi iyileşme)	6 (12)
İyi (1 Frankel derecesi iyileşme)	13 (26)
Orta (Değişik yok)	30 (62)
Kötü (Nörolojik kötüleşme)	-
TOPLAM	49



Hastaların 24'ünde operasyon öncesi Grade 1 lateral translasyon, 15'inde ise Grade 1 anteroposterior translasyon mevcut idi. Preoperatif Grade 1 lateral translasyonu olan 16, anteroposterior translasyonu olan 10 hastanın translasyonlarının erken postoperatif dönemde düzeldiği gözlemlendi.

Fonksiyonel olarak hastalar Denis'in ağrı ve çalışma skalasına göre değerlendirildi. Buna göre, Denis ağrı skalası 39 (%79) hastada P1 veya P2 olarak değerlendirilirken, Denis çalışma skalasına göre 40 (%80) hasta W1 veya W2 olarak değerlendirildi (Tablo VII).

Tablo VII. Denis ağrı ve çalışma skalasına göre fonksiyonel değerlendirme

Ağrı skalası	Hasta sayısı	Çalışma skalası	Hasta sayısı
P1	20	W1	25
P2	19	W2	15
P3	10	W3	9
P4	-	W4	-
TOPLAM	49	TOPLAM	49

Ağır morbidite ile giden komplikasyon görülmemiş olup, komplikasyonlar daha çok implant kökenli sorunlar olarak karşımıza çıkmıştır. Komplikasyonlar tablo VIII'de gösterilmiştir.

Tablo VIII. Komplikasyonlar

Komplikasyonlar	Hasta sayısı	Oranı (%)
TP vidanın disk aralığına taşması	5	10
TP vidanın pedikül duvarını delmesi	3	6
Vida kırılması	4	8
Rod kırılması	2	4
Yüzeyel enfeksiyon	2	4
Derin enfeksiyon	2	4
Donör saha enfeksiyonu	1	2
BOS fistülü	1	2
Üriner enfeksiyon	4	8
Transfüzyon reaksiyonu	1	2

TARTIŞMA

Vertebra kırıklarında nörolojik hasar oranı kırık seviyesiyle ilişkilidir. Spinal kanal çapı, kordun genişlediği anatomik bölgeler nörolojik durumun belirleyicileridir^{7,15,16}. Vertebra kırık çıkıklarında spinal kordun yaralanma oranı %14'dür. Bu oran vertebral kolonda yukarı seviyelere çıktıkça artar, servikal bölgede %39'lara ulaşır¹⁷.

Anatomiye baktığımızda lomber bölgede midsagittal çap (MSC) insanlar arasında değişkenlik gösterebilir. L1 için MSC 13-22 mm iken L4'de 9-21 mm'dir. Spinal kord da ortalama 10 mm olup torakolomber bölgeye gelince genişleme gösterir¹⁸. Torakal kanal trianguler şekildayken lomberde yuvarlak şekle döner^{1,19}. Tüm bu anatomik

özellikler yaralanma sırasında olabilecek nörolojik sorunların belirleyicisi olabilir. Yapılan çalışmalar sonucu travma neticesi pedikül tabanına fazla yük binmesi sonucu vertebradaki trabeküler yapılardan dolayı trapezoidal bir hasar oluşabileceği, kanala komşu bu bölgede fragmanların yer işgal edebileceği belirtilmiştir^{10,20,21}.

Vertebra kırıklarının yaklaşık %90'ı torakolomber bölge kırıklarıdır. Bu kırıkların da yaklaşık %10-20'si burst tipi kırıklardır^{22,23}. Torakolomber bölge anstabil kırıkları genellikle nörolojik defisit ile birliktelik gösterir. Nörolojik defisit olmayan kırıklar da dahil olmak üzere bu bölge anstabil kırıklarında en etkin tedavi yöntemlerinden biri cerrahi dekompresyon ve stabilizasyondur^{23,24}.

Posterior yaklaşımla transpediküler vida ile stabilizasyon torakolomber vertebra kırıklarının cerrahi tedavisinde uygun bir seçenektir. İndirekt yöntemlerle yapılacak dekompresyon için ligamentlerin, özellikle de posterior longitudinal ligament (PLL)'in, sağlam olması gerekmektedir^{5,25}. Ligamentotaksis ile indirekt yollardan redüksiyon sağlanabilir. Bu şekilde erken hareket ve iyi sonuç elde etmek mümkündür^{16,17,19,26,27}. Gertzbein ve ark.^{28,29}, ligamentotaksis ile kanal darlığının %54'den %40'a indiğini, özellikle ilk 4 günde opere edilen hastalarda daha başarılı sonuçlar aldıklarını bildirmişlerdir.

Biz çalışmamızda, torakolomber bölge vertebra kırığı olan hastalarımıza uyguladığımız kırık vertebranın 2 alt ve 2 üstündeki vertebraları içeren transpediküler vida fiksasyonu ile yapılan posterior enstrümantasyon ve füzyon yönteminin klinik ve radyolojik değerlendirme ile saptadığımız başarılı sonuçlarını bildirmekteyiz. Ritmik respiratuar vurularla BOS basıncına bağlı olarak kanal içi kemiksel oluşumlarda rezorbsiyon oluştuğu, özellikle 1,5-5 yıl arası süre içinde kanal "remodeling"inin tamamlandığı bildirilmiştir^{10,30}.

Sonuç olarak; travma sonrası spinal kanaldaki ossöz işgal bası derecesi, yaralanma seviyesi ve nörolojik hasarın derecesine göre verilecek kararla posterior enstrümantasyon ve ligamentotaksis ile ortadan kaldırılabilir. Bu tedaviyi takiben erken postoperatif dönemde spinal kanal içinde olan fragmanların orta ve uzun dönem takiplerde tamamen ortadan kalkması dural pulsasyonun yarattığı basınca bağlanabilir. Bizim çalışmamızda tablo III'de korpus yükseklik kaybı olarak verilen değer redüksiyon kaybını tanımlamak için verilmiştir. Tablo IV'de kanal çapı ile ilgili verilen değerler, ligomantotaksisin tek başına yeterliliği ile ilgili bilgi vermektedir. Tablo V ve VI'da ise preoperatif nörolojik durum ve postoperatif dönemdeki nörolojik düzelme ile ilgili verilen değerler, takip süresince redüksiyon kaybı oluşmasına rağmen nörolojik durumdaki progresyonu ortaya koymaktadır.



KAYNAKLAR

1. Riggins RS, Kraus JF. The risk of neurological damage with fractures of the vertebrae. *J Trauma* 1977; 17: 126-33.
2. Bohlman HH. Treatment of fractures and dislocations of the thoracic and lumbar spine. *J Bone Joint Surg* 1985; 67-A: 165-9.
3. Colley DP, Dunsker SB. Traumatic narrowing of the dorsolumbar spinal canal demonstrated by computed tomography. *Radiology* 1978; 129: 95-8.
4. Freeman LW. Spinal cord injury with or without paraplegia. In: Conn HF (ed). *Current therapy*. WB Saunders, Philadelphia 1958: 619.
5. Leferink M, Nijboer M, Zimmerman W, Veldhuis M. Burst fractures of the thoracolumbar spine: Chances of the spinal canal during operative treatment and follow-up. *Eur Spine J* 2003; 12: 255-60.
6. Viale GL, Silvestro C, Francaviglia N, et al. Transpedicular decompression and stabilisation of burst fractures of the lumbar spine. *Surg Neurol* 1993; 40: 104-11.
7. Wessberg P, Wang Y, Irstam L, Nordwall A. The effect of surgery and remodeling on spinal canal measurements after thoracolumbar burst fractures. *Eur Spine J* 2001; 10: 55-63.
8. Chakera TM, Bedbrook G, Bradley CM. Spontaneous resolution of spinal canal deformity after burst-dispersed fracture. *AJNR* 1988; 9: 779-85.
9. Ha KI, Han SH, Chung M, Yang BK, Youn GH A. Clinical study of the natural remodeling of burst fractures of the lumbar spine. *Clin Orthop* 1996; 323: 210-4.
10. Johnsson R, Herrlin K, Hagglund G, Stromqvist B. Spinal canal remodeling after thoracolumbar fractures with intraspinal bone fragments. 17 cases followed 1-4 years. *Acta Orthop Scand* 1991; 62: 125-7.
11. DeWald RL. Burst fractures of the thoracic and lumbar spine. *Clin Orthop* 1984; 189: 150-61.
12. Frankel HL, Hancock DO, Hyslop G, et al. The value of postural reduction in the initial management of closed injuries of the spine with paraplegia and tetraplegia. *Paraplegia* 1969; 7(3): 179-92.
13. Denis F. The three-column spine and its significance in the classification of acute thoracolumbar spinal injuries. *Spine* 1983; 8: 817-31.
14. Akçal Ö, Alici E, Koray C. Apical instrumentation alters the rotational correction in adolescent idiopathic scoliosis. *Euro Spine* 2003; 12: 124-9.
15. Fontijne WP, de Klerk LW, Braakman R, et al. CT scan prediction of neurological deficit in thoracolumbar burst fractures. *J Bone Joint Surg Br* 1992; 74: 683-5.
16. Harrington RM, Budorick T, Hoyt J, Anderson PA, Tencer A. Biomechanics of indirect reduction of bone retropulsed into the spinal canal in vertebral fracture. *Spine* 1993; 18: 692-9.
17. Zou D, Yoo JU, Edwards WT, et al. Mechanics of anatomic reduction of thoracolumbar burst fractures. Comparison of distraction versus distraction plus lordosis in the anatomic reduction of the thoracolumbar burst fracture. *Spine* 1993; 18: 195-203.
18. Louis R. Surgery of the spine: Surgical anatomy and operative approaches. In: Springer, Berlin-Heidelberg-New York, 1983: 77-83.
19. Vornanen MJ, Bostman OM, Myllynen PJ. Reduction of bone retropulsed into the spinal canal in thoracolumbar vertebral body compression burst fractures. A prospective randomized comparative study between Harrington rods and two transpedicular devices. *Spine* 1995; 20: 1699-703.
20. Heggeness MH, Doherty BJ. The trabecular anatomy of thoracolumbar vertebrae: Implications for burst fractures. *J Anat* 1997; 191: 309-12.
21. McAfee PC, Yuan HA, Fredrickson BE, Lubicky JC. The value of computed tomography in thoracolumbar fractures. *J Bone Joint Surg Am* 1983; 65:461-73.
22. Kreamer WJ, Schemitsch EH, Lever J, Mc Broom RJ, McKee MD, Waddell JP. Functional outcome of thoracolumbar burst fractures without neurological deficit. *J Orthop Trauma* 1996; 10: 541-4.
23. Muller U, Berlemann U, Sledge J, Schwarzenbach O. Treatment of thoracolumbar burst fractures without neurologic deficit by indirect reduction and posterior instrumentation: Bisegmental stabilization with monosegmental fusion. *Euro Spine J* 1999; 8: 284-9.
24. Hashimoto T, Kaneda K, Abumi K. Relationship between traumatic spinal canal stenosis and neurological deficits in thoracolumbar burst fractures. *Spine* 1988; 13: 1268-72.
25. Silvestro C, Francaviglia, Bragazzi R, Viale GL. Near anatomical reduction and stabilization of burst fractures of the lower thoracic or lumbar spine. *Acta Neurochir Wien* 1992; 116: 53-9.
26. Cain Jr JE, DeJong JT, Dinenberg AS, Stefkow RM, Platenburg RC, Lauerman WC. Pathomechanical analysis of thoracolumbar burst fracture reduction. A calf spine model. *Spine* 1993; 18: 1647-54.
27. Fredrickson BE, Mann KA, Yuan HA, Lubicky JB. Reduction of the intracanal fragment in experimental burst fractures. *Spine* 1988; 13: 267-71.
28. Gertzbein SD, Crowe PJ, Fazl M, Schwartz M, Rowed D. Canal clearance in burst fractures using the AO internal fixator. *Spine* 1992; 17: 558-60.
29. Willen J, Lindahl S, Irstam I, Nordwall A. Unstable thoracolumbar fractures. A study by CT and conventional roentgenology of the reduction effect of Harrington instrumentation. *Spine* 1984; 9: 214-9.
30. Scapinelli R, Candiotti S. Spontaneous remodeling of the spinal canal after burst fractures of the low thoracic and lumbar region. *J Spinal Disord* 1995; 8: 486-93.